

RESEKCIJA CISTE NA JAJNIKU U DRUGOM TRIMESTRU TRUDNOĆE PACIJENTICE S DUBOKOM VENSKOM TROMBOZOM

KREŠIMIR REINER, ANA VUZDAR TRAJKOVSKI, MATIJA MAJIĆ, IVAN PARIPOVIĆ,
LJILJANA MIHALJEVIĆ i SLOBODAN MIHALJEVIĆ

Klinički bolnički centar Zagreb, Klinika za ženske bolesti i porode, Zavod za anesteziologiju i intenzivno liječenje, Zagreb, Hrvatska

Prikazana je tridesetčetverogodišnja bolesnica kojoj je u devetom tjednu prve trudnoće postavljena dijagnoza ciste na jajniku i duboke venske tromboze. Pacijentica je inicijalno liječena terapijskim dozama niskomolekularnog heparina. Nakon što je kontrolni obojeni dopler nožnih vena u petnaestom tjednu gestacije pokazao prohodnost nožnih vena, započete su pripreme za operaciju. Uzevši u obzir dimenzije tumora odlučeno je izvesti laparotomiju. Anesteziološka skrb, kirurški postupak, kao i postoperativno razdoblje protekli su bez komplikacija. Antitrombotska profilaksa nastavljena je tijekom ostatka trudnoće. Pacijentica je imala nekomplikirani vaginalni porođaj u tridesetdevetom tjednu gestacije. Smatra se kako kirurško odstranjenje velikih adneksalnih masa za vrijeme trudnoće smanjuje rizik nedijagnosticiranog maligniteta, torzije, infekcije, rupture, krvarenja i opstrukcije porođaja. Uzevši u obzir dokazanu duboku vensku trombozu, inicijalno liječenje je započeto supkutanom primjenom terapijskih doza niskomolekularnog heparina. Ostale potencijalne terapijske mjere uključuju postavljanje filtera u donju šuplju venu, liječenje nefrakcioniranim heparinom te trombolizu/trombektomiju. Nekoliko studija navodi slične stope uspješnosti vaginalnog porođaja između pacijenata liječenih profilaktičkim dozama niskomolekularnog heparina i opće opstetričke populacije. U slučaju naše bolesnice odlučili smo nastaviti antitrombotsku profilaksu do kraja trudnoće što se pokazalo kao dobra odluka jer je bolesnica imala nekomplikiran vaginalni porođaj u tridesetdevetom tjednu gestacije. Naše iskustvo pokazuje dobar terapijski odgovor na liječenje duboke venske tromboze niskomolekularnim heparinom za vrijeme trudnoće. Također, možemo potvrditi da je razdoblje drugog trimestra trudnoće, nakon završene organogeneze, idealno za kirurško zbrinjavanje adneksalnih masa. Potrebno je više studija za dokaz pravog značenja primjene intraoperacijskog pozitivnog tlaka na kraju ekspirija kao metode prevencije plućne embolije.

Ključne riječi: trudnoća, duboka venska tromboza, cista jajnika

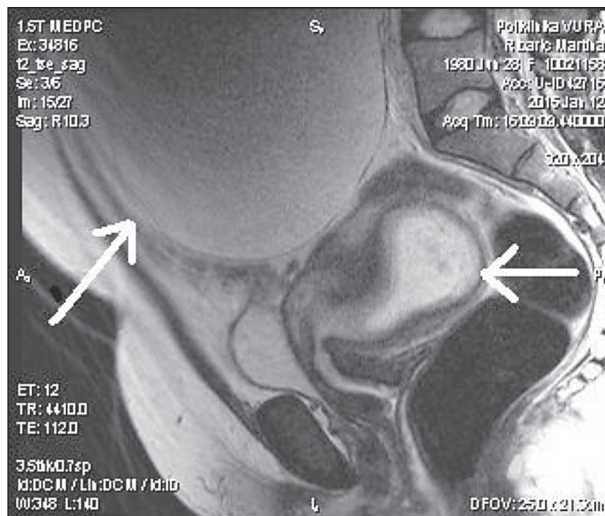
Adresa za dopisivanje: Prof. dr. sc. Slobodan Mihaljević, dr. med.
Klinika za anesteziologiju, reanimatologiju i intenzivno liječenje
Klinički bolnički centar Zagreb
10 000 Zagreb, Hrvatska
E-pošta: smsmihaljevic@gmail.com

UVOD

Kirurško zbrinjavanje tumora na jajniku za vrijeme trudnoće slično je kirurškom zbrinjavanju tumora na jajniku izvan trudnoće. Većina takvih tumora je benigna te je njihovo zbrinjavanje moguće odgoditi do završetka trudnoće. Međutim, ako su tumori jajnika za vrijeme trudnoće veći od 6 cm u promjeru, preporuča se kirurško zbrinjavanje tijekom trudnoće s obzirom da veličina tumorske mase može utjecati na tijek trudnoće i porod. Kirurške tehnike zbrinjavanja benignih tumora jajnika za vrijeme trudnoće uključuju laparotomiju i laparoskopiju.

PRIKAZ BOLESNICE

Tridesetčetverogodišnja prvototka upućena je u Kliniku za ženske bolesti i porode Kliničkog bolničkog centra Zagreb zbog konzilijarnog mišljenja. Ultrazvučni nalaz, kao i nalaz magnetne rezonancije (sl. 1) u devetom tjednu gestacije, potvrdili su normalnu fetalnu anatomiju te su ukazivali na veliku cistu dimenzija 29x14x4 cm, koja je lokalizirana u području zdjelice te ispunjava čitav desni hemiabdomen. Tumorska masa bila je izgleda ciste, bez solidnih komponenata. Učinjen je i obojeni dopler nožnih vena kojim je dokazana tromboza desne femoralne i desne vanjske ilijačne vene, kao i tromboza lijeve



Sl. 1. Slika magnetske rezonancije pokazuje trudni uterus i veliku cistu u zdjelici

poplitealne, femoralne i vanjske ilijačne vene. Odmah je započeto liječenje akutne duboke venske tromboze sa supkutanim terapijskim dozama niskomolekularnog heparina (*Sanofi Winthrop Industrie*, Maisons Alfort, Francuska) od 1.5 mg/kg jednom/dan. U petnaestom tjednu gestacije učinjen je kontrolni obojeni dopler nožnih vena koji je pokazao prohodnost dubokih nožnih vena bez znakova akutne venske tromboze, te je u dogovoru s pacijenticom započeto planiranje kirurškog liječenja. Morfološke karakteristike tumora na jajniku nisu ukazivale na potencijalan malignitet tumorske mase. Tumorski biljezi su također ukazivali na benignu cistu jajnika (tablica 1). S obzirom na veličinu ciste donešena je odluka kako će se cista kirurški zbrinuti tehnikom laparotomije sa čime se pacijentica složila. Kirurški zahvat proveden je u šesnaestom tjednu gestacije. Pacijentica je primila intravensku anti-aspiracijsku profilaksu u dozi od 10 mg metoklopramida (Alkaloid AD, Skopje, Makedonija) i 50 mg ranitidina (Ratiopharm, Ulm, Njemačka). Brza indukcija u opću endotrahealnu anesteziju učinjena je tiopentalom (Rotexmedica GmbH Arzneimittelwerk, Trittau,

Tablica 1.
Tumorski biljezi za malignitet

Tumorski biljezi	Izmjerene vrijednosti	Normalne vrijednosti
Alfa fetoprotein	19,1	< 7,0 mcg/L
CEA	0,6	< 3,8 mcg/L
CA-125	28,4	< 35 kIU/L
CA 15-3	14,7	< 25 kIU/L

Njemačka) u bolus dozi od 5 mg/kg i sukcinilkolinom (Takeda GmbH, Konstanz, Njemačka) u bolus dozi od 1 mg/kg. Opća balansirana anestezija održavana je bolus dozama od 100 mcg fentanila (Torrex Chiesi Pharma GmbH, Beč, Austrija) svakih 30 minuta i 10 mg rokuronija (N.V. Organon, Oss, Nizozemska) svakih 45 minuta

te inhalacijskim sevofluranom (Aesica Queenborough Limited, Queenborough, Velika Britanija). Pacijentica je mehanički ventilirana modalitetom intermitentne pozitivne tlačne ventilacije kontinuiranim pozitivnim tlakom na kraju ekspirija od 10 cm H₂O. Nazogastrična sonda postavljena je radi evakuacije potencijalnog zraka u želucu. Pacijentica je probuđena iz opće anestezije dvadeset minuta nakon završetka kirurškog zahvata bez reverzije neuromuskularnog bloka. Anestezija je protekla bez komplikacija i neželjenih događaja. Tijekom laparotomije resecirana je velika paraovarijska cista dimenzija 37x32 cm te debljine stijenke od 0,2 do 0,3 cm. Cista je punktirana te je punktirani sadržaj poslan na hitnu citološku analizu kojom je ustanovljeno kako se radi o seroznoj cisti. Sljedeći kirurški postupak sastojao se od aspiracije 10 L serozne tekućine iz ciste nakon čega je izvedena resekcija same ciste. Resecirani materijal poslan je na patohistološku analizu koja je potvrdila benigni karakter ciste. Patohistološki je ustanovljeno kako je stijenka ciste građena od vezivnog tkiva te je ustanovljeno kako je lumen ciste prekriven normalnim slojem epitela. Kirurški postupak je protekao bez komplikacija. Postoperacijsko razdoblje je također proteklo bez neželjenih događaja i komplikacija. Profilaksa niskomolekularnim heparinom nastavljena je nakon utvrđene rekanalizacije dubokih vena nogu u petnaestom tjednu gestacije, kao i u perioperacijskom razdoblju te također do kraja trudnoće. Pacijentica je imala nekomplikirani vaginalni porođaj u tridesetdevetom tjednu gestacije. Rodila je zdravo muško novorođenče porođajne mase 3370 g, dužine 51 cm te Apgar ocjenom 10/10.

RASPRAVA

Učestalost ovarijskih tumora u trudnoći jest otprilike 1 na 1000 trudnoća (1). Pitanje konzervativnog ili kirurškog zbrinjavanja tumora adneksa je kontroverzno. Međutim, smatra se kako kirurško zbrinjavanje takvih tumora smanjuje rizik od nedijagnosticiranog maligniteta te komplikacija poput torzije, infekcije, rupture, krvarenja i opstrukcije porođaja. Većinu tumora adneksa idealno je kirurški zbrinuti u drugom trimestru nakon završene organogeneze, na taj način smanjujući rizik spontanog pobačaja za 15-20 %. Postoje dokazi kako se tehnike laparotomije i laparoskopije ne razlikuju u smislu rizika za plod (2). Međutim, abdominalna insuflacija plina tijekom laparoskopije može imati neželjene utjecaje na plod. Tehnike bez plina su trenutno u fazi ispitivanja. U našem slučaju bilo je sigurnije izvesti laparotomiju uzevši u obzir veličinu tumorske mase. S obzirom na dokazanu duboku vensku trombozu započeli smo liječenje niskomolekularnim heparinom prije samog kirurškog zbrinjavanja

vanja ciste na jajniku. Prema smjernicama Američkog društva za torakalnu medicinu (*American College of Chest Physicians*) iz 2012, duboka venska tromboza za vrijeme trudnoće može se liječiti supkutanim niskomolekularnim heparinom, intravenskim nefrakcioniranim heparinom ili supkutanim nefrakcioniranim heparinom (3). Supkutani niskomolekularni heparin ima prednost nad nefrakcioniranim heparinom zbog jednostavnije upotrebe i boljeg sigurnosnog profila. Opisana je i upotreba filtera u donjoj šupljoj veni za vrijeme trudnoće. Postoje okolnosti za vrijeme trudnoće kada je antikoagulacijsko liječenje kontraindicirano ili se ne preporuča, kao na primjer u slučaju plućne embolije ili duboke venske tromboze neposredno prije termina porođaja jer postoji veliki rizik od krvarenja prigodom poroda. U takvim slučajevima, tromboembolijski rizik se može kontrolirati postavljanjem filtera u donju šuplju venu (4). Alternativno rješenje je tromboliza/trombektomija. Teratogenost trombolitičkih lijekova do sada nije opisana no postoji veliki rizik od krvarenja u slučaju njihove upotrebe, pa se trombolitička terapija preporuča isključivo u trudnica sa životno ugrožavajućom plućnom embolijom (5). U našem slučaju, uzevši u obzir dobar terapijski odgovor na liječenje niskomolekularnim heparinom, nije bilo potrebe za dodatnom terapijom duboke venske tromboze. Međutim, u literaturi nedostaju podaci o procjeni rizika intraoperacijske fatalne plućne embolije u pacijenata sa liječenom dubokom venskom trombozom (6). Jedna studija je pokazala potencijalnu korist upotrebe pozitivnog tlaka na kraju ekspirija kao neinvazivne metode za smanjenje rizika plućne embolije (7). U našem slučaju bilo je razumno primijeniti 10 cm H₂O pozitivnog tlaka na kraju ekspirija bez zabrinutosti oko potencijalne paradoksnе arterijske embolije. Međutim, više novih studija je potrebno kako bi se potvrdila stvarna korist upotrebe pozitivnog tlaka na kraju ekspirija kao metode za prevenciju plućne embolije. Jedan od problema u opisanom slučaju bila je i sigurnost upotrebe profilaktičkih doza niskomolekularnog heparina supkutano. Postoji nekoliko studija koje potvrđuju slične stope uspješnog vaginalnog porođaja između pacijentica liječenih profilaktičkim dozama niskomolekularnog heparina i opće populacije trudnica (8). Odluka o nastavku profilakse niskomolekularnim heparinom tijekom čitave trudnoće pokazala se ispravnom u ovom slučaju s obzirom da je pacijentica imala nekomplikirani vaginalni porođaj u tridesetdevetom tjednu gestacije. Opisani slučaj je pokazao kako je moguće, nakon provedenog uspješnog liječenja duboke venske tromboze, u drugom trimestru sigurno izvesti laparotomiju i resekciju ciste na jajniku. S obzirom na nedostatak podataka o riziku intraoperacijske plućne embolije u pacijenata s liječenom dubokom venskom trombozom te s obzirom na smjernice, u opisanom slučaju nije bilo indikacije za postavljanje filtera u donju šuplju venu.

ZAKLJUČCI

Naše iskustvo iz opisanog slučaja pokazuje sigurnost i učinkovitost liječenja duboke venske tromboze niskomolekularnim heparinom za vrijeme trudnoće. Uredan kontrolni obojeni dopler nožnih vena već u petnaestom tjednu trudnoće potencijalno ukazuje kako je proces rekanalizacije vena, nakon dokazane tromboze i provedene terapije, možda brži nego što se tradicionalno smatra. Potrebno je više studija kako bi se dokazala prava korist upotrebe pozitivnog tlaka na kraju ekspirija kao metode prevencije intraoperacijske plućne embolije. Također, cijeli slučaj pokazuje sigurnost i uspješnost kirurškog liječenja tumora jajnika za vrijeme trudnoće. U vrijeme pisanja ovog prikaza slučaja pacijentica je bez ikakvih komplikacija i neželjenih događaja te vodi život majke zdravog petomjesečnog djeteta.

L I T E R A T U R A

1. Hermans RHM, Fischer DC, van der Putten HW i sur. Adnexal masses in pregnancy. *Onkologie* 2003; 26(2):167-72. doi: 10.1159/000069838
2. Bates SM, Greer IA, Middeldorp S, Veenstra DL, Prabulos AM, Vandvik PO. VTE, thrombophilia, antithrombotic therapy, and pregnancy: Antithrombotic Therapy and Prevention of Thrombosis, 9th ed: American College of Chest Physicians Evidence-Based Clinical Practice Guidelines. *Chest* 2012; 141 (2 Suppl): 691-736. doi 10.1378/chest.11-2300
3. González-Mesa E, Azumendi P, Marsac A i sur. Use of a temporary inferior vena cava filter during pregnancy in patients with thromboembolic events. *J Obstet Gynaecol* 2015; 35(8): 771-6. doi 10.3109/01443615.2015.1007928
4. Ahearn GS, Hadjiliadis D, Govert JA, Tapson VF. Massive pulmonary embolism during pregnancy successfully treated with recombinant tissue plasminogen activator: a case report and review of treatment options. *Arch Intern Med* 2002; 162(11): 1221-7. doi 10.1001/archinte.162.11.1221
5. Douketis JD, Kearon C, Bates S, Duku EK, Ginsberg JS. Risk of fatal pulmonary embolism in patients with treated venous thromboembolism. *JAMA* 1998; 279(6): 458-62. doi 10.1001/jama.279.6.458
6. Kusajima K, Webb WR, Parker FB Jr, Bredenberg CE, Markarian B: Pulmonary responses of unilateral positive end expiratory pressure (PEEP) on experimental fat embolism. *Ann Surg* 1975; 181(5): 676-80. Retrieved from <https://www.ncbi.nlm.nih.gov/pmc/articles/PMC1345564/>
7. Wang EH, Marnoch CA, Khurana R, Sia W, Yuksel N. Haemorrhagic complications of peripartum anticoagulation: A retrospective chart review. *Obstet Med* 2014 ;7(2):77-83. doi 10.1177/1753495X14520849
8. Kominiarek MA, Angelopoulos SM, Shapiro NL, Studee L, Nutescu EA, Hibbard JU. Low-molecular-weight heparin in pregnancy: peripartum bleeding complications. *J Perinatol* 2007; 27(6): 329-34. doi 10.1038/sj.jp.7211745

SUMMARY

OVARIAN CYSTECTOMY IN A SECOND TRIMESTER PREGNANT PATIENT WITH DEEP VENOUS THROMBOSIS

K. REINER, A. VUZDAR TRAJKOVSKI, M. MAJIĆ, I. PARIPOVIĆ, LJ. MIHALJEVIĆ and S. MIHALJEVIĆ

Zagreb University Hospital Center, Department of Gynecology and Obstetrics, Department of Anesthesiology and Intensive Care, Zagreb, Croatia

This is a case report on a 34-year-old primigravida diagnosed with ovarian cyst and deep venous thrombosis in the 9th gestational week. The patient was initially treated with therapeutic values of low molecular weight heparin. When follow up ultrasonography scan in the 15th week of gestation showed deep vein patency of the leg veins, the patient was prepared for surgery. Considering dimension of the tumor, it was safer to perform laparotomy. Anesthetic management, surgical procedure and postoperative period were uneventful. Antithrombotic prophylaxis was continued throughout the rest of pregnancy. The patient had an uneventful vaginal delivery at the 39th week of gestation. Surgical removal of large adnexal masses during pregnancy is considered to reduce the risk of undiagnosed malignancy, torsion, infection, rupture, hemorrhage, and obstruction of labor. Considering the proven deep venous thrombosis, treatment for deep venous thrombosis was initiated with therapeutic values of subcutaneous low molecular weight heparin. Other potential therapeutic measures include placement of inferior vena cava filters, treatment with unfractionated heparin, and thrombolysis/thrombectomy. Several studies suggest similar vaginal delivery rates between the patients receiving prophylactic low molecular weight heparin and the general obstetric population. We decided to continue with antithrombotic prophylaxis throughout the rest of pregnancy, which also proved to be the right choice because the patient had uncomplicated vaginal delivery at 39th week of gestation. Our experience gained from this case suggests good response to treatment of deep venous thrombosis with low molecular weight heparin during pregnancy. We can also confirm that adnexal masses during pregnancy are ideally managed in the second trimester after organogenesis has been completed. The true benefit of intraoperative positive end expiratory pressure as a measure of prevention of pulmonary embolism is yet to be established.

Key words: pregnancy, deep venous thrombosis, ovarian cyst