

Stiloidni sindrom

Vladimir Cvetnić

Djelatnost za otorinolaringologiju i cervikofacijalnu kirurgiju Kliničke bolnice »Dr Ozren Novosel« Zagreb

Prikaz bolesnika

UDK 616.321

Prispjelo: 28. listopada 1985.

Autor prikazuje jednog bolesnika sa stiloidnim sindromom i ističe potrebu uključivanja ovog sindroma u diferencijalnu dijagnostiku boli ždrijela i

vrata. Upozorava na činjenicu da je za nastajanje sindroma, uz elongaciju stiloidnog nastavka temporalne kosti, važna i njegova medijalna inklinacija.

Ključne riječi: stiloidni sindrom

Stiloidni sindrom nastaje zbog kompresije glos-faringealnog živca izduženim i medijalno inkliniranim stiloidnim nastavkom temporalne kosti. Klinički se manifestira kao bol u ždrijelu, vratu i uhu, a mogu postojati i disfagične tegobe.^{1,2,3,6,8}

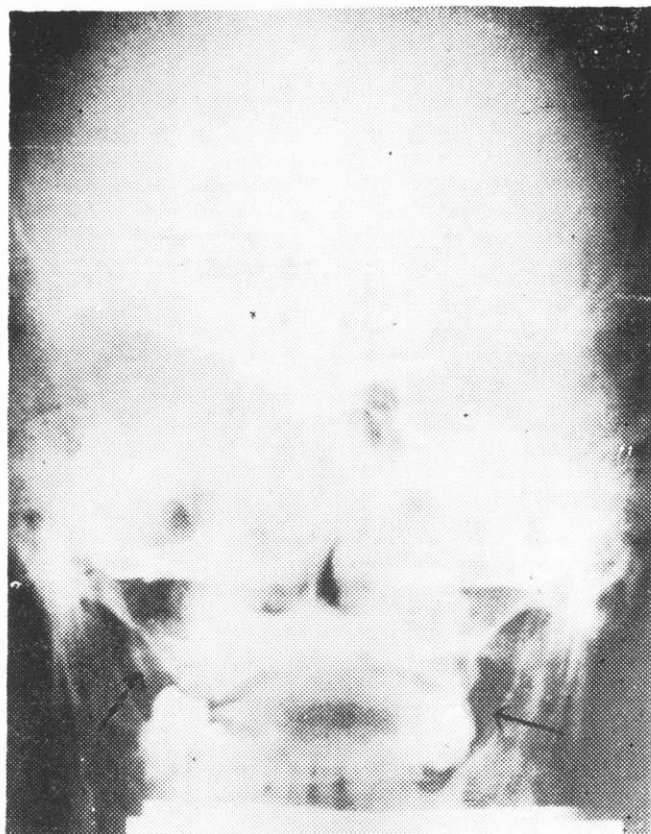
O stiloidnom sindromu ima podataka i u našoj^{1,2,4,6,7} i u inozemnoj literaturi.^{3,5,8} Ovom se sindromu u svakodnevnoj praksi ne pridaje dovoljno pažnje, bez obzira na činjenicu što je bol najčešći i vodeći simptom.

U posljednjih deset godina dijagnosticirali smo na ORL odjelu Kliničke bolnice »Dr Ozren Novosel« u Zagrebu u šest bolesnika elongirani stiloidni nastavak temporalne kosti kao najčešću varijaciju.² U pet je bolesnika dijagnoza postavljena za vrijeme tonzilektomije palpiranjem prominirajućeg vrha stiloida i poslije rendgenološki. Te smo bolesnike pratili više godina, i ni u jednoga se nije razvio stiloidni sindrom. Samo je jedan bolesnik iz ove skupine operiran planski, jer je elongirani stiloidni nastavak u ovoga bolesnika prouzrokovao nastajanje stiloidnog sindroma. Bolesnika prikazujemo zbog toga jer je trebalo dosta vremena da se postavi dijagnoza.

PRIKAZ BOLESNIKA

B. A., 54 godine, hospitaliziran je tijekom 1984. godine zbog tonzilektomije i resekcije stiloidnih nastavaka. Često je dolazio u specijalističku ambulantu i u ambulantu opće medicine zbog disfagičnih tegoba, boli i pečenja u ždrijelu, izrazitiije s desne strane. Tužio se i na glavobolju i okcipitalnu neuralgiju. Kako od analgetika, antireumatika, vitaminskih koktela, niti grgljača nije bilo ni kratkotrajnih poboljšanja, a bile su isključene druge bolesti ždrijela i vrata koje imaju jednake ili slične simptome, uzet je u diferencijalnu dijagnostiku i stiloidni sindrom. Pri palpaciji tonzila, bolesnik je osjećao jaku neuralgičnu bol, intenzivnije na desnoj strani. Rendgenska slika potvrdila je kliničku pretpostavku.

Nalaz rendgenologa: na kraniogramima u dva smjera vide se obostrano elongirani stiloidni nastavci temporalne kosti, što bi moglo pritiskivati glosfaringealni živac (slika 1. i 2). Tada je postavljena indikacija za tonzilektomiju i resekciju stiloidnih nastavaka. Bolesnik je prije operacije internistički pregledan, a uobičajene laboratorijske pretrage, rendgenski nalaz pluća i EKG bili su uredni. Postoperativni tijek bio je uredan. Vodeći simptom, bol, nestao je odmah poslije operacije, jedino je pečenje u ždrijelu potrajalo još dva mjeseca poslije operacije. Kontrolni rendgenski nalaz: u komparaciji s preoperativnim slikama sada se vidi da je stiloidni nastava-



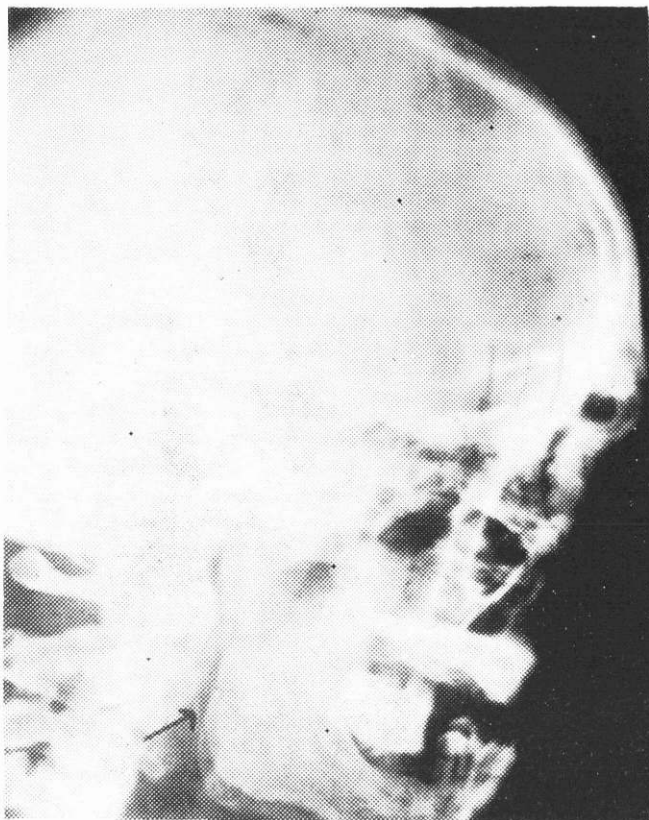
SLIKA 1.

Kraniogram prije resekcije stiloidnih nastavaka u anteroposteriornoj projekciji

vak desne temporalne kosti reseciran u duljini malo više od dva cm; po uzdužnoj osovini ostatak nastavka sada manje inklinira prema medijalno. Lijevo je segment reseciranog dijela kraći, a položaj po osovini je nepromijenjen (slika 3. i 4).

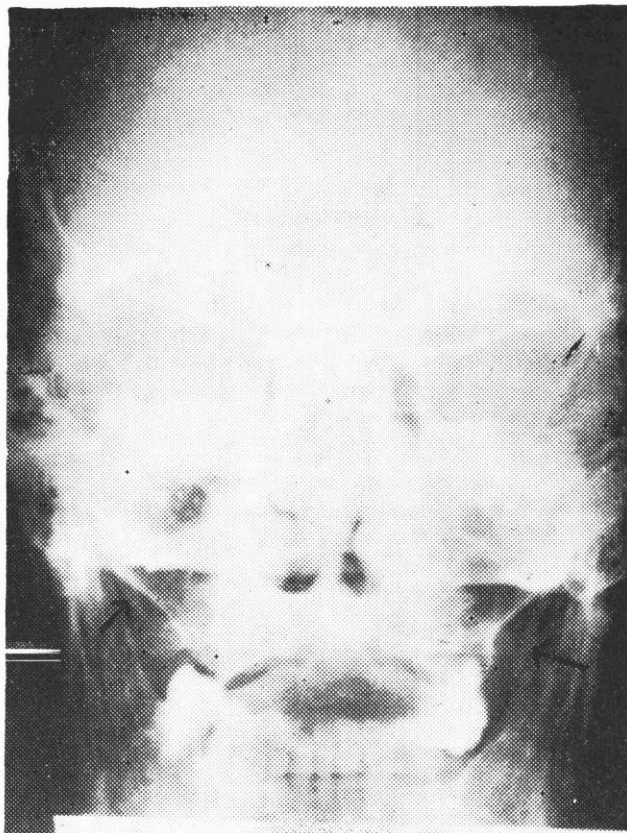
RASPRAVA I ZAKLJUČAK

Lutanje u dijagnostici stiloidnog sindroma uvjetovanog elongiranim stiloidnim nastavkom temporalne kosti i nepovoljnom inklinacijom prema medijalno, što je u našeg bolesnika bilo izrazitiije na des-



SLIKA 2.

Kranioogram prije resekcije stiloidnih nastavaka u laterolateralnoj projekciji



SLIKA 3.

Kranioogram poslije resekcije stiloidnih nastavaka u anteroposteriornoj projekciji

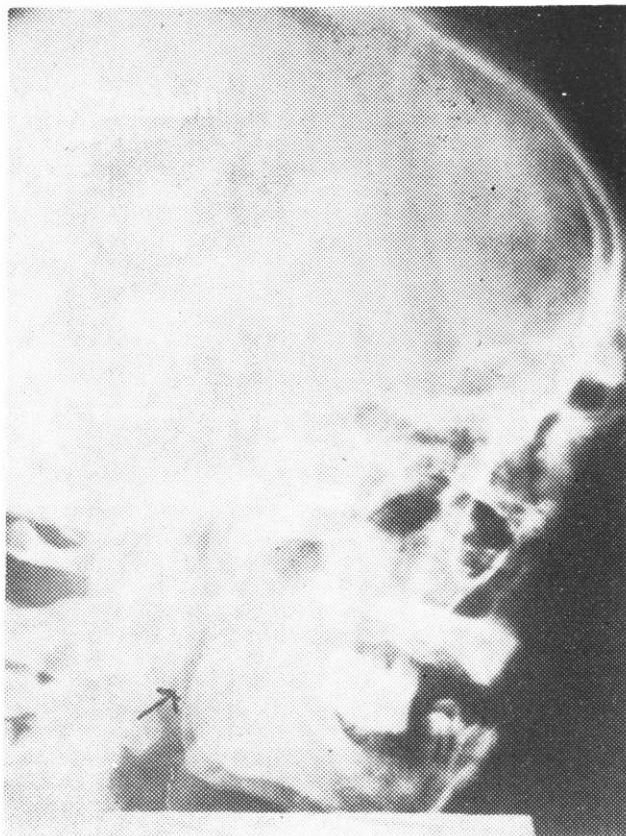
noj strani, nastalo je zbog toga što se na stiloidni sindrom nije u početku ni pomišljalo. Tek nakon isključenja malignog procesa u hipofarinksu, epiglotisu, bazi jezika i na dnu usne šupljine, nakon isključenja specifične upale, boli odontogenog porijekla, tonzilitisa i faringitisa i izrazitijih degenerativnih promjena vratne kralješnice — preostao je stiloidni sindrom.²

Rendgenski nalazi opisanog bolesnika potvrđuju da samo elongacija stiloidnog nastavka ne mora uvijek prouzročiti nastajanje stiloidnog sindroma već da je uz tu varijaciju potrebna i nepovoljna medijalna inklinacija, jer tada postoji veća mogućnost kolizije s glosofaringealnim živcem.^{2,4} Čak, što više, poznato je da se ponekad i kod prosječne duljine

stiloida, ako je medijalna inklinacija nepovoljna, može razviti stiloidni sindrom, no to je ipak rijetko.²

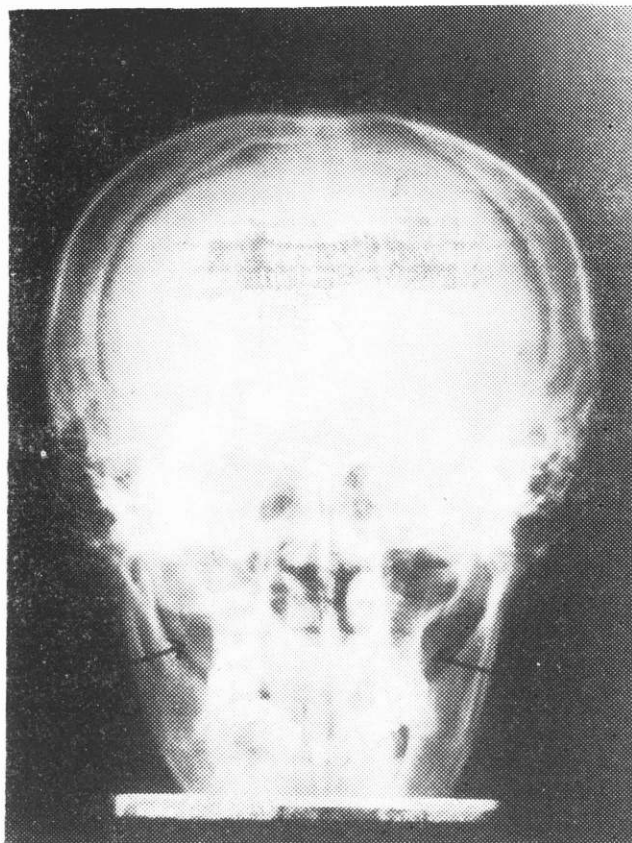
U preostalim pet bolesnika, s izrazito elongiranim stiloidom, nije se razvio stiloidni sindrom. Za ilustraciju prikazujemo rendgensku sliku s enormno elongiranim stiloidnim nastavcima jedne dvadesetogodišnje bolesnice, koja ni dvije godine poslije tonzilektomije nije imala nikakvih tegoba u ždrijelu (slika 5).

Tumačenje nije teško. U naših bolesnika, osim u jednoga, nije se razvio stiloidni sindrom unatoč prisutnoj elongaciji stiloidnog nastavka, što je najčešća njegova anatomska varijacija, jer je stiloid zadržao takvu anatomsku poziciju u kojoj nije kolidirao s glosofaringealnim živcem.^{1,2}



SLIKA 4.

Kraniogram poslije resekcije stiloidnih nastavaka u laterolateralnoj projekciji



SLIKA 5.

Kraniogram u anteroposteriornj projekciji s izrazito elongiranim stiloidnim nastavkom

LITERATURA

1. Budisavljević R. Doprinos poznavanju varijacija stiloidnog nastavka u vezi s nastankom stiloidnog sindroma. VII kongres Udruženja anatoma Jugoslavije, Zagreb 1963.
2. Cvetnić V, Budisavljević R. Varijacije stiloidnog nastavka temporalne kosti i stiloidni sindrom. Symp ORL Jugosl 1968; 3:30.
3. Eagle WW. Elongated Styloid Process. Symptoms and Treatment. Arch Otolaryngol 1958;67:172.

4. Ružić I. O kliničkom značenju elongiranog stiloidnog nastavka. Med Glas 1955;9:340.
5. Sinberg SF, Burman MS. Rentgenology Visualisation of the fractured Styloid Process. Radiol 1945;45:599.
6. Stefanović B, Cvetković S. Elongirani stiloidni nastavak i glosfaringealna neuralgija. Srp Arh Celok Lek 1962;90:1109.
7. Sercer A. Otorinolaringologija, Propedeutika. Medicinska knjiga Beograd, Zagreb 1951.
8. Wirth G. Beitrag zur Klinik des Styloidsyndroms. Pract Otolaryngol 1962;24:333.

Abstract

STYLOID SYNDROME

Vladimir Cvetnić

**Department of Otorhinolaryngology and
Cervicofacial Surgery, Clinic Hospital »Dr Ozren
Novosel« Zagreb**

**A case report of a patient with styloid syndrome
is presented. Styloid syndrome has to be taken into**

**account in differential diagnostics of the throat and
neck pain.**

**Next to elongation of the styloid spine of tem-
poral bone its medial inclination has been found
important for the origin of the syndrome.**

Key words: styloid syndrome

Received: October 28, 1985