

Polip zadnje uretre u deteta

Povodom jednog slučaja

Slobodan Petrović i Jovan Stojkov

Klinika za dečju kirurgiju i Klinika za urologiju
Medicinskog fakulteta Novi Sad

Prikaz bolesnika

UDK 616.62-006.5

Prispjelo: 11. ožujka 1986.

Uretralni polip može biti uzrokom opstruktivnih smetnji na nivou donjeg urinarnog trakta u dece. Za polip je karakteristično prisustvo ovalne, mobilne negativne senke u predelu zadnje uretre, koja se

prikazuje u toku mikcione cistouretrografije. Dijagnoza se potvrđuje uretroskopijom. U savremenoj urološkoj praksi endoskopska elektroresekcija predstavlja metod izbora u lečenju ove tvorevine.

Ključne riječi: dete, polip, zadnja uretra

Kao jedan od mogućih uzroka opstrukcije donjeg urinarnog trakta u dečjem uzrastu, pogotovo ako je ta opstrukcija intermitentnog karaktera, treba svakako uzeti u obzir i uretralni polip. Mada je od prvog opisa ove tvorevine¹ objavljen relativno mali broj slučajeva,⁴ u novije vreme je ovaj problem ponovo aktuelizovan, a broj saopštenja u stručnoj literaturi nešto povećan.^{2,3,5,8}

NAS SLUČAJ

M. D., životne dobi 5 g. primljen na Dečje-hiruršku kliniku zbog dizuričnih tegoba praćenih povremenim akutnim retencijama urina, koje su rešene kateterizacijom. U urinu je nalaz bio normalan, urinokultura sterilna, nalaz intravenske urografije uredan. Međutim, na mikcionoj cistouretrografiji konstatuje se jedan ovalni i mobilni defekt punjenja u predelu uretre (slika 1). Uretroskopija je potvrdila pretpostavku da se radi o polipoznoj tvorevini posteriorne uretre. Ova izraslina je bledo-ružičaste boje, pokretna, glatke površine, postavljena na peteljci koja polazi od verumontanuma.

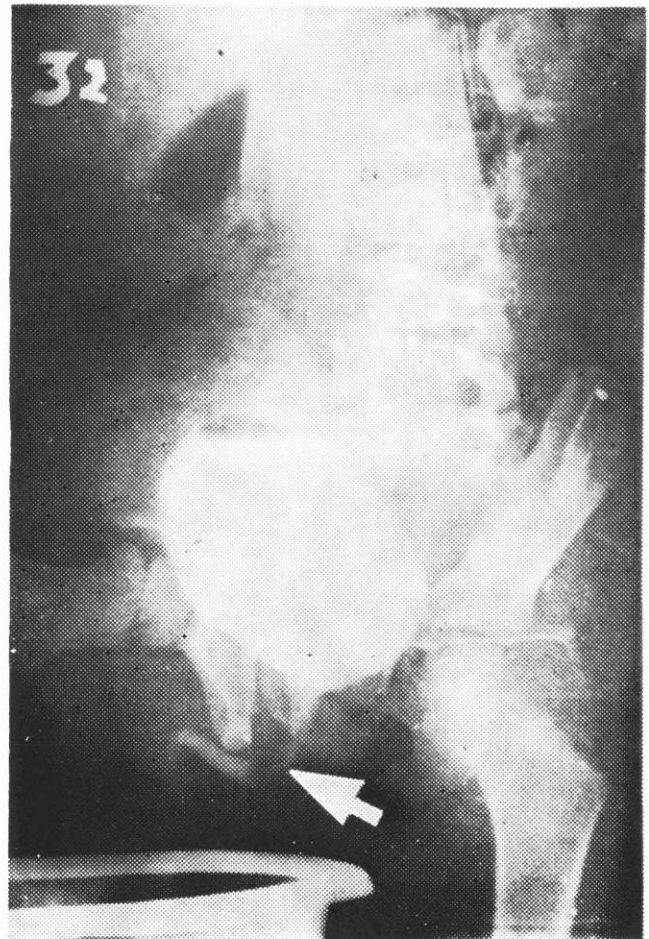
Polip se pri bazi njegove peteljke odstrani elektroresektorom, nakon čega se postavi stalni kateter u trajanju od tri dana. Patohistološki nalaz odstranjenog tumora, koji je dimenzija 1×0,7 cm, govori o tvorevini sastavljenoj od vezivnog i glatko-mišićnog tkiva, prekrivenoj epitelom prelaznog tipa.

U postoperativnom periodu bolesnik je bez tegoba, urinarni nalaz je uredan, urinokultura negativna, a kontrolni cistouretrogram načinjen dve godine kasnije pokazuje dobru konfiguraciju i prolaznost uretre (slika 2).

DISKUSIJA

Ovu leziju treba u potpunosti razlučiti od malih mukoznih polipa koji se mogu videti u odraslih na vratu bešike i uretri. U literaturi se navodi podatak da je prisutna u oko 10% sve dece koja se podvrgavaju urološkom ispitivanju,¹ no na našem materijalu nismo mogli potvrditi ovoliku učestalost i smatramo je, donekle, preteranom.

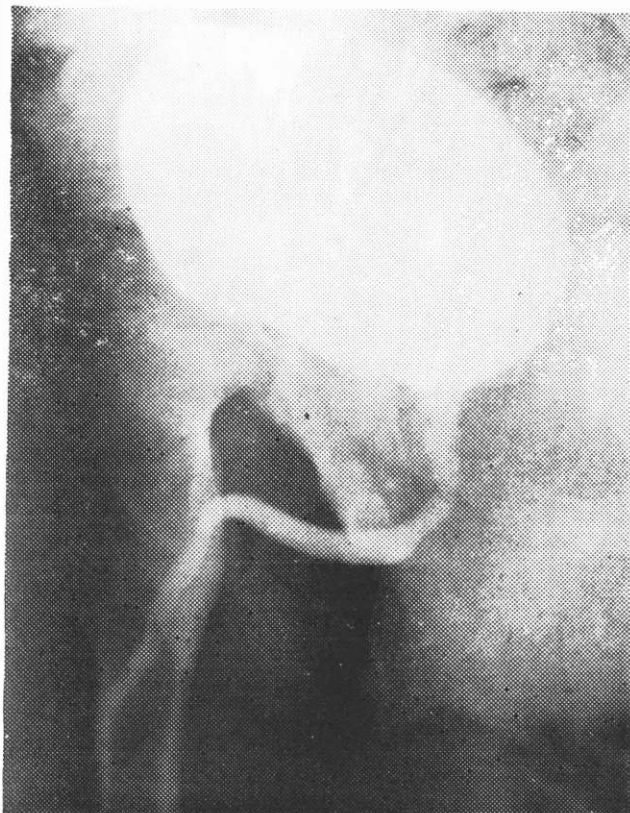
U dečjem uzrastu sreće se najčešće pedunkularni polip, čije se ishodište nalazi na zadnjem zidu uretre u blizini ili na verumontanumu. Sastavljen je od vezivnog i mišićnog tkiva i krvnih sudova, prekriven prelaznim epitelom. Nekad na površini može biti



SLIKA 1.

Prikaz polipa posteriorne uretre

nekrotičan, odnosno ulcerisan.⁷ Pretpostavlja se da je kongenitalnog porekla, nastao protuberancijom zadnjeg zida uretre. Najčešće se sreće u uzrastu malog i predškolskog deteta. Ovakav tip je (bez znakova nekroze ili ulceracija na površini) bio zastupljen i u našeg bolesnika.



SLIKA 2.

Prikaz posteriorne uretre 2 godine nakon odstranjenja polipa

Pored toga, u literaturi se pominju, istina ređe, još dva tipa polipoznih tvorevina: inflamatorni polip-sesilan i polip pokriven kolumnarnim epitelom, koji može dovesti do jake hematurije.⁸

Tipična simptomatologija uretralnog polipa je u pojavi iznenadnih dizuričnih smetnji i retencija urina, što je bio slučaj i u našeg bolesnika. U miru polip obično leži blizu vrata bešike, ali se tokom mikcije pomera distalno, pa ponekad može da prolabira čak u membranoznu uretru. Naš bolesnik nije imao hematuriju ni urinarnu infekciju, što, takođe, može biti karakteristično za prisustvo ove tvorevine.

U ređim slučajevima polip može biti udružen i sa vezikoureteralnim refluksom, mada tačna priroda ove povezanosti nije sasvim utvrđena.⁶ Mi smo vršili rektalni pregled u našeg malog bolesnika, jer smo već imali tačno postavljenu dijagnozu na osnovu mikcione cistouretrografije i cistoskopije, iako se na taj način, ukoliko je polip voluminozan može u uretri palpirati pseudotumorozna tvorevina.

Polip se može dokazati i vezikalnom ultrasonografijom u vidu lakunarne slike, pri bazi bešike u srednjoj liniji. Ovaj nalaz, međutim, nije karakterističan, jer i druge lezije mogu dati sličnu sliku. Intravenska urografija je obično urednog nalaza, kao što je bilo i u našem slučaju.

Diferencijalno-dijagnostički u obzir dolaze strana tela uretre, kalkuli, divertikli uretre, hipertrofija verumontanuma, te valvule zadnje uretre. Za dijagnozu je odlučujuća cistouretrografija sa pojavom negativne, mobilne senke u uretri, kao i endoskopski pregled.

Transuretralna elektroresekcija dečjim elektroresektorom omogućava lako i sigurno odstranjenje ove tvorevine. Međutim, i hirurško lečenje dolazi u obzir u malog deteta, ili ako je polip veliki. Transvezikalnim pristupom može se pričti tumoru, mobilisati ga i koagulisati, odnosno podvezati i odstraniti pri bazi njegove peteljke.^{2,6}

ZAKLJUČAK

Uretralni polip treba smatrati posebnim entitetom koji može uzrokovati subvezikalnu opstrukciju u dečjem uzrastu. Smatramo da se u svakodnevnom radu sreće češće nego što je u literaturi do sada objavljeno (oko 50 slučajeva). Sa razvojem savremene pedijatrijske endoskopije i lečenje ovog obolenja je efikasnije i sigurnije. Recidivi su izuzetni.

LITERATURA

1. Campbell MF. Tumors of the Urogenital Tract. U: Campbell MF and Harrison JH, eds Urology, Philadelphia, London, Toronto, W. B. Saunders Co, 1970; 1916-1934.
2. Cendron J, Melin Y, Baviera DE, Alaoui-Drai A. Polype de l'urètre postérieur, Chir Pédiatr, 1985; 26:356-361.
3. Kearney GP, Lebowitz RL and Retik AB. Obstructing Polyps of the Posterior Urethra in Boys: Embryology and Management, J Urol, 1979; 122:802-805.
4. Novak R and Štupiš N. Polypoidartige Geschwulst des prostatichen Teiles der Harnröhre, Ztsch Urol Nephrol, 1964; 57:899-903.
5. Savanelli A, Tamburrini O, Di Maio S, Esposito G. Polype fibroépithelial de l'urètre postérieur chez l'infant, Chir Pédiatr, 1982; 23:415-416.
6. Williams DI. The Male Bladder Neck and Urethra. U: Williams DI ed, Paediatric Urology, London, Butterworths, 1972; 242-274.
7. Williams DI, Abbessian A. Solitary Pedunculated Polyp of Posterior Urethra in Children, J Urol, 1966; 96:483-486.
8. Youssif M. Posterior Urethral Polyps in Infants and Children, Eur Urol, 1985; 11:69-70.

Abstract

POSTERIOR URETHRAL POLYP IN THE CHILD — A CASE REPORT —

Slobodan Petrović and Jovan Stojkov
Clinic of Paediatric Surgery and Clinic of Urology,
Medical Faculty, Novi Sad

An urethral polyp may cause obstructive disturbances at the level of the lower urinary tract in children. The presence of an oval, mobile filling

defect in the posterior urethra presented during voiding cystourethrography is the typical finding. The diagnosis is confirmed by urethroscopy. In the modern urologic practice the endoscopic electroresection is the method of choice for the treatment of this growth.

Key words: polyp, posterior urethra, subvesical obstruction

Received: March 11, 1986