

Neobičan pokušaj samoubistva ~ nož u glavu

Antun Štivić, Bojan Ignjatovski i
Georgije Diklić

Medicinski centar Slavonska Požega

Prikaz bolesnika

UDK 616.89-008.441.45

Prispjelo: 6. lipnja 1985.

Opisali smo slučaj neobičnog pokušaja samoubistva zabijanjem noža u glavu. Iz analize slučaja došli smo do uvjerenja da se kod naše bolesnice ra-

dilo o depresivnom stanju staračke dobi i da je radi toga posegla za nožem kojega si je zabila u glavu sa namjerom da se ubije.

Ključne riječi: glava, nož, samoubistvo

Samoubistvo je svjesno i namjerno uništavanje vlastitog života.¹ Jugoslavija je u evropskim razmjerima zemlja sa srednje zastupljenim suicidima, 13,3 na sto tisuća stanovnika.² U SR Hrvatskoj ta zastupljenost iznosi 17,4 na sto tisuća stanovnika,³ a u općini Slavonska Požega imamo u posljednjih pet godina slijedeće stanje:

Godina	M	Ž	UKUPNO
1980.	10	6	16
1981.	12	5	17
1982.	8	7	15
1983.	13	7	20
1984.	7	5	12

U pogledu načina izvršenja suicida, i u našoj sredini najčešće je zastupljeno vješanje, ali je posebno naznačena nijansirana češća prisutnost posezanja za koncentriranom octenom kiselinom. Cilj ovog prikaza nije u detaljnom ulaženju u problematiku suicida već samo iznošenje nastranog pokušaja samoozljeđivanja sa svrhom uništenja vlastitog života. Ograđujemo se od pretenzija da u osvjetljavanju budemo sveobuhvatni, jer nam za to nedostaju sve relevantne činjenice, pa smo našu pažnju usmjerili samo na opis slučaja sa kojim smo se sreli. U naše bolesnice upravo je način na koji si je pokušala oduzeti život izuzetno neobičan, kakav još do sada nismo sreli, pa nas je to ponukalo da ga objavimo.

Uvažavamo mišljenje da »suicid predstavlja poseban oblik specifičnog reagiranja i ponašanja ličnosti koji se prije suicidalnog čina manifestira emocionalnim i psihičkim poremećajima.«⁵ Također uvažavamo pretpostavku da »način izvršavanja samoubistva nosi u sebi poruku upućenu okolini, a i značajne informacije o psihičkom stanju samoubojice neposredno prije i za vrijeme realizacije čina samoubistva.«⁶

Frojd zaključuje: »samoubilački impulsi po pravilu se pokazuju kao samokažnjavanje za ubilačke želje usmjerene protiv nekog drugog.«⁷

Iz načina za kojim je posegla naša bolesnica proizlazi da je priprema za suicid trajala kratko, ali da je odluka da se on izvrši bila izuzetno čvrsta.

NAŠ SLUČAJ

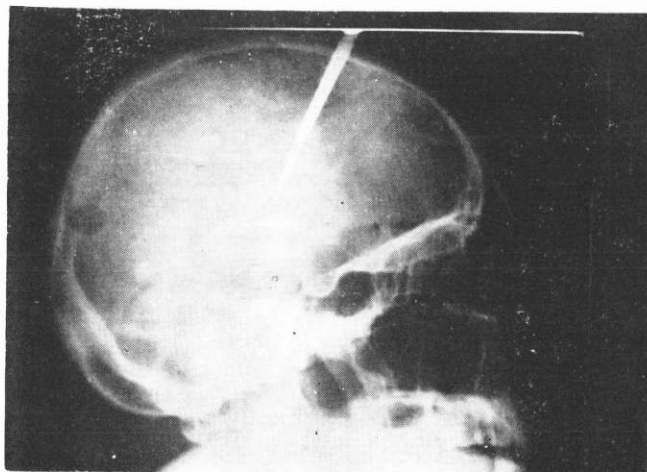
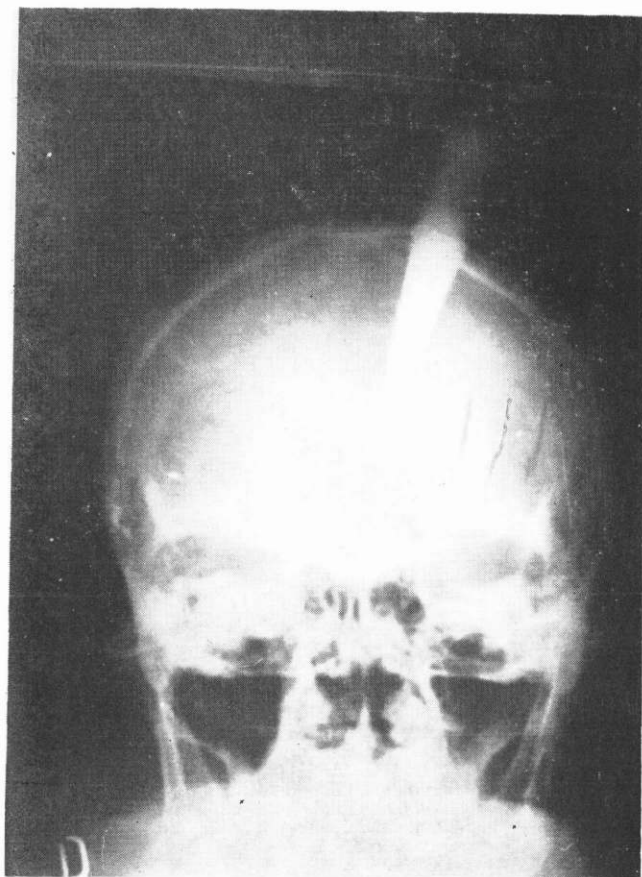
Bolesnica Z. A., stara 74 godine, kućanica, seljanka, dovedena je u svjesnom stanju u bolnicu u srijedu 3. 4. 1985. godine, u trinaest sati. Prilikom pregleda nađen je čvrsto zabijen nož u glavi, lijevo pa-

rijetalno. Nož je bio tako zabijen da je iz lubanje virila samo njegova drška i oko 5 cm oštrice. Ukopanost noža u kost bila je tako snažna da ga bolesničin sin, snažnim i uzastopnim potezanjem nije mogao izvući iz glave. Na rendgenskim snimkama je vidljivo da je oštrica noža, širine 2 cm, probila parijetalnu kost i da je zabijena 10 cm duboko u parijetalni režanj mozga (slika 1, 2).

Status praesens: srednje visoka, adipozna, sada već slabije pokretna bolesnica daje dojam težeg bolesnika. Toraks je normalno sveden, respiratorno pomičan. Abdomen je iznad razine prsišta, mekan, palpatorno bezbolan. Jetra i slezena se ne palpiraju. Ekstremiteti: b.o. Koža i sluznice: uredne. Heteroanamneza je dobivena od sina koji ju je doveo u bolnicu. Z. A. živi na selu, udala se sa 18 godina i rodila dvije kćeri i sina. Već sa 29 godina ostala je udovica. Nakon udaje kćeri, ostala je sa sinom živjeti u obiteljskoj kući. Kada se je i sin oženio u kući je često dolazilo do svađa između majke i njegove žene.

Odnosi između majke i snahe su se iz godine u godinu pogoršavali, a naročito kada su se počela radati djeca. Jednoga dana majka je imperativno zahtijevala da se sin sa svojom porodicom odseli iz kuće. Od tada, Z. A. je živjela sama 18 godina. Seljani za nju kažu da je oduvijek bila čudna. Noću se znala, zaogruta plahtom, prikradati omladini i tako ih plašiti. Najčešće je bila sama i vrlo rijetko je saobraćala sa okolinom. Posljednjih godina je oboljela (kronični reumatizam), pa nije bila sposobna da samostalno obrađuje zemlju. Sin i njegova porodica, koju je prije mnogo godina istjerala iz obiteljske kuće, sada joj priskaču u pomoć i u svemu se za nju brinu. Sin je obrađivao zemlju, a snaha i djeca su joj kuhala i donosila hranu, te redovito prala rublje. Odnosi su se osjetno poboljšali, tako da je prije 6 mjeseci, pred zimu, jednoga dana nenajavljeno osvanula u sinovljevoj kući izrazivši želju da odsada živi s njima. Imala je svoju posebnu sobu i bila je pošteđena teških fizičkih poslova. Dok su ukućani bili na polju, ona je čuvala kuću i obavljala sitne poslove oko stoke. U nekoliko zadnjih mjeseci u više navrata je zahtijevala da se njezina imovina gruntovno prenese na sina i njegovu porodicu, što je ovaj uporno odbijao.

Kritičnog dana ukućani su bili odsutni zbog radova na polju, a Z. A. je ostala sama u kući. Oko 12 sati, kada se sin vratio kući i pošao da u štali pregleda stoku, ugledao je majku gdje stoji kraj zida sa zabijenim nožem u glavi. Na njegove upite nije odgovarala, ali kada ju je prihvatio za ruku ona je za njim izašla iz prostorije. Odmah je preve-



SLIKA 1, 2.

Na rendgenogramima lubanje je vidljiv zabijeni nož lijevo u parijetalni dio glave 10 cm duboko u mozak

žena u bolnicu. Nakon kliničke obrade i pripreme pristupilo se operativnom zahvatu. U endotrahealnoj anesteziji ekscizijom rubova ubodne rane prišlo se na kost koja je sa jedne i druge strane oštrice trepanirana. Giglijevom žičanom pilom je područje između dva trepanirana otvora prepiljeno, nakon čega je bez poteškoća iz mozgovine odstranjen zabijeni nož. Mozgovina, koja je konkvasirana, saugerom je odstranjena i isprana hidrogenom, a u ranu, u kojoj se nalazila oštrica noža postavljen je smotuljak

tanke gume. Rekonstrukcija dure nije učinjena zbog konkvasiranih dijelova mozgovine, a također nisu stavljene ni šavi galee. Postavljeni su šavi na koži, a gumeni smotuljak izveden je kroz operativni rez prema van. Postoperativni tok protekao je uredno i nakon 7 dana boravka u intenzivnoj njezi bolesnica je premještena na odjel. Rana na glavi neznatno je secernirala zbog čega je svakodnevno previjana. Desetog postoperativnog dana šavi su odstranjeni, a rana je zacijelila. Bolesnica je adinamična, prisrebna, govori usporeno i nevoljno. Neurološki je registrirana desnostrana hemipareza. Porodica je posjećuje, ali bolesnica ne želi verbalni dijelog s njima. Isljednici SUP-a, potvrđuju da se je sama ozlijedila namjeravajući se ubiti. 9. svibnja 1985. godine kada je bolesnica već samostalno ustajala, prema kazivanju ostale dvije bolesnice iz zajedničke sobe, pošla je van i nakon par koraka pala na pod i nije više mogla ustati. Odmah je alarmirano medicinsko osoblje i smještena je u krevet. Bolesnica je bila zadihana, uplašena, oznojena i cijanotičnih usana. RR 200/100, puls 120 u min. iregularan. Radi sumnje na plućnu emboliju započeta je reanimacija uz prisustvo anesteziologa i kirurga. Nekoliko minuta nakon započete intenzivne reanimacije, EKG je registrirao prestanak rada srca. Uzrok smrti je bila plućna embolija.

ZAKLJUČAK

Za bolesnicu koja je dovedena u bolnicu sa zabodenim nožem u glavu, istraga, koju su proveli organi SUP-a, pokazala je da nije bilo elemenata koji bi ukazivali na to da je netko drugi namjerno ili nenamjerno bolesnicu ozlijedio. Na mjestu u štali, gdje je sin pronašao majku sa nožem u glavi, vidljivi su tragovi oštećenja zida na nekoliko mjesta, gdje je bolesnica glavom, u kojoj je već bio djelomično zabijen nož opetovano udarala u zid. Na taj način je stari zahrđali nož čvrsto zabijen u glavu 10 cm duboko u mozak. Organi SUP-a suglasili su se sa stavom da se u konkretnom slučaju radilo o pokušaju suicida. Medicinski gledano, bolesnica je imala izražene elemente depresivnog stanja staračke dobi te smatramo da je u takvom psihički poremećenom stanju izvršila čin samoozljeđivanja.

LITERATURA

1. Čurkić Lj. Neobičan slučaj kombiniranog samoubojstva, I Jugoslavenski kongres o prevenciji samoubojstva, Ohrid 1983; 188-91.
2. Frojd S. O seksualnoj teoriji — totem tabu. Matica srpska Beograd 1969; 281.
3. Milovanović M. Sudska medicina, Suicid. Naučna knjiga, Beograd 1955; 185.
4. Statistički godišnjaci Hrvatske, 1984.
5. Statistički godišnjaci Jugoslavije, 1984.
6. Statistički podaci SUP-a Općine Slavonska Požega (interna izdanja).
7. Stengel E. Resent research into suicide and attemt suicid. J Psych 1962; 118(8).

Abstract

AN UNUSUAL ATTEMPT OF SUICIDE (BY RAMMING THE KNIFE INTO THE HEAD)

Antun Štivić, Bojan Ignjatovski and Georgije Diklić
Medical Centre, Slavonska Požega

We described an unusual attempt of suicide by ramming the knife into the head. Analysing the attempt we have come to conclusion that our patient was in a depressive mood of old age, and that caused her taking the knife which she rammed into the head with the decision to kill herself.

Key words: head, knife, suicide

Received: June 6, 1985