

# Uspješno liječenje strabizma u djeteta s Moebiusovim sindromom

Barbara Dawidowsky<sup>1</sup>, Matija Žutelija-Fattorini<sup>1</sup>, Aleksandra Klobučar<sup>1</sup>,  
Neda Striber<sup>1</sup>, Krsto Dawidowsky<sup>2</sup>

*Moebiusov sindrom (MBS) je rijetka kongenitalna bolest karakterizirana neprogresivnom unilateralnom ili bilateralnom parezom moždanih živaca, primarno facijalisa (VII.) i abducensa (VI.). Pareza facijalisa dovodi do gubitka mimike lica, smanjenog lučenja suza i sline te poremećaja okusa, a oštećenje abducensa rezultira konvergentnim strabizmom uz nemogućnost lateralnih pokreta oka. Osim navedenih, mogu biti zahvaćeni i drugi kranijalni živci (III. –XII.). Klinička slika varira ovisno o zahvaćenosti ostalih kranijalnih živaca, pa se uz simptome pareze facijalisa i abducensa pojavljuju problemi gutanja i artikulacije govora, promuklost i oštećenje sluha. Mogu biti prisutne i malformacije udova (sindaktilija, brahidaktilija, nepostojanje prstiju ruke i stopala), mikrognatija i mikrostomija. Do sad je u literaturi prikazano tristotinjak bolesnika s MBS-om, a tek nekoliko članaka opisuje operacije strabizma u sklopu njihovog liječenja. Prevalencija sindroma je od 1 - 20 slučaja na milijun porođaja (0,001 – 0,02%). Opisujemo kombinirano liječenje konvergentnog i vertikalnog strabizma u trogodišnjeg dječaka s MBS-om. Konvergentni strabizam ispravljen je konzervativnim putem, nošenjem naočala, a vertikalni operativnim zahvatom, retropozicijom gornjeg ravnog mišića, radi postizanja paralelnih vidnih osovina koje su nužne za pravilan razvoj vidne oštine.*

**Ključne riječi:** Moebiusov sindrom, konvergentni strabizam, vertikalni strabizam

## UVOD

Tipičan izgled bolesnika s MBS-om karakterizira potpuni gubitak mimike lica zbog facijalne pareze i nemogućnosti lateralne bulbomotorike nastale zbog pareze abducensa. Ovi simptomi, iako prisutni odmah nakon porođaja, nisu jednostavno uočljivi u novorođenčeta i često ostaju neprepoznati za prvih mjeseci života. U prvim danima života najizraženije su poteškoće u djetetovom hranjenju koje nastaju zbog otežanog gutanja. Konvergentni strabizam je čest, a vertikalni strabizam rijedak klinički nalaz u bolesnika s MBS-om.

Poremećaj bulbomotorike i položaja oka (strabizam) sprječavaju normalno praćenje predmeta, a time i razvoj vida. Potpuna odsutnost bulbomotorike u vidu nemogućnosti pokretanja očne jabučice i fiksiranja objekta bolesnici uspješno nadomještaju okretanjem glave. Udružena pojava strabizma, najčešće konvergentnog, pomiče vidnu os jednog ili oba oka, slika koja se prenosi do mrežnice je različita i na taj se način onemogućava normalan razvoj vida. Stoga je potrebno, barem u ravnom položaju glave (primarni položaj), omogućiti bolesnicima odgovarajući položaj oka koji bi pridonio i normalnom razvoju oštine vida.

Ovo je prikaz slučaja uspješnog liječenja trogodišnjeg djeteta koje boluje od MBS-a s konvergentnim strabizmom oba oka i vertikalnim strabizmom lijevog oka. Liječenje smo započeli korekcijom hipermetropije i astigmatizma naočalama, tako da smo ispravili horizontalni otklon oka (konvergentni strabizam). Potom smo obavili operativnu korekciju vertikalnog strabizma lijevog oka retropozicijom gornjeg ravnog mišića.

## PRIKAZ SLUČAJA

Dječak u dobi od tri godine pregledan je u oftalmološkoj poliklinici naše bolnice zbog konvergentnog strabizma oba oka, koji majka zamijećuje još potkraj prve godine života.

<sup>1</sup> Klinika za dječje bolesti Zagreb, Klaićeva 16, 10000 Zagreb

<sup>2</sup> Klinika za otorinolaringologiju, KBC Zagreb, Kišpatićeva 12, 10000 Zagreb

### Adresa za dopisivanje:

Barbara Dawidowsky, dr. med., Klinika za dječje bolesti Zagreb, Klaićeva 16, 10000 Zagreb, e-mail: barbara.dawidowsky@zg.t-com.hr

Primljeno/Received: 20. 9. 2017., Prihvaćeno/Accepted: 25. 10. 2017.

(Slika 1). U dobi od osam mjeseci djetetu je postavljena dijagnoza MBS-a. Nalaz magnetske rezonancije mozga pokazao je bilateralnu aplaziju facijalisa i abducensa, djelomično okulomotorijusa, dok su vlakna trigeminusa i statoakustikusa pokazala uredan tijek i morfologiju, što je bilo u skladu s kliničkom slikom. Kako u kliničkoj slici prevladavaju poteškoće hranjenja i gutanja, na oftalmološki pregled dolazi tek u dobi od tri godine.

Oftalmološkim pregledom utvrđene su uredne zjenične reakcije na svjetlo i akomodaciju. Bulbomotorika je bila u cijelosti odsutna, nisu bili mogući ni lateralni ni vertikalni pokreti očiju. U primarnom položaju izražen je konvergentni strabizam uz horizontalni otklon više od 25 prizma dioptrija (PD), no vertikalni otklon još nismo zamijetili. Dječak je uz to imao i slabu vidnu oštrinu (VOD: sc 0,4 VOS: sc 0,5). Pregledom oka u cikloplegiji (širenje zjenica radi objektivnog određivanja dioptrije) dijagnosticirana je dalekovidnost (hipermetropija) uz astigmatizam (desno oko imalo je dioptriju od +3,75 dsph +1,50 dcyl x 120, a lijevo oko +3,50 dsph +2,00 dcyl x 70).

Djetetu su propisane odgovarajuće naočale za korekciju dalekovidnosti i astigmatizma. Prvi korak u liječenju konvergentnog strabizma uvijek je ordiniranje naočala koje korigiraju nađenu refraktivnu pogrešku oka te na taj način relaksiraju mišiće i ispravljaju vidnu osovinu (1, 2, 3, 4).

Nakon šest mjeseci konvergentni strabizam je bio manje izražen - horizontalni otklon je bio tek oko 10 PD u primarnom položaju. Vidna oštrina je poboljšana i iznosila je 0,6 za oba oka uz korekciju naočalama, pa je tada propisana puna dioptrijska korekcija (5).

Nakon osam mjeseci u cijelosti je ispravljen horizontalni strabizam, vidna oštrina bila je u značajnom poboljšanju, ali samo na desnom oku (VOD: cc 0,8 VOS cc 0,6). Prvi put je zamijećen vertikalni strabizam lijevog oka. (Slika 2). Pri pogledu u daljinu izmjerena je elevacija lijevog oka više od 12 PD-a. Kod pogleda na blizinu kut je bio neznatno manji i iznosio je oko 10 PD-a. Nošenjem naočala poboljšana je vidna oštrina i ispravljen konvergentni strabizam. No uočili smo da vidna oštrina lijevog oka zaostaje za desnim. Pojava vertikalnog strabizma uzrokovala je supresiju vidne oštine istog oka. Zbog otklona lijevog oka prema gore ne razvija se oštrina vida.

Idućih mjeseci je vidna oštrina desnog oka bila neprestano dobra, dok je na lijevom oku došlo do blagog pogoršanja vida, uz češći i izraženiji vertikalni otklon. Kako bismo spriječili daljnje pogoršanje vidne oštine lijevog oka, odlučili smo kirurški ispraviti vertikalni strabizam.

Vertikalni otklon nije ni nakon trećeg mjerenja izosio više od 12 PD-a pa smo se odlučili na maksimalnu retropoziciju samo jednog mišića, što je bilo dovoljno za ispravljanje kuta otklona.

U općoj endotrahealnoj anesteziji obavili smo maksimalnu retropoziciju gornjeg ravnog mišića i doveli oko u horizontalni položaj. Tijekom operacije našli smo gornji ravni mišić aplastičnog izgleda na uobičajenom hvatištu oko 7,7 mm od limbusa. Retroponirali smo hvatište za 5 mm i ispratili promijenjeni fibrozni tračak aplastičnog mišića prema posteriorno. Postoperativni oftalmološki nalaz pokazao je paralelne vidne osi u primarnom položaju, na blizinu se nije mjerio vertikalni otklon lijevog oka, dok je na daljinu iznosio 4 PD-a (Slika 3). Dječak i dalje nosi naočale s odgovarajućom korekcijom i postigao je zadovoljavajuću oštrinu vida na oba oka (VOD: cc 0,9; VOS: cc 0,8). Štoviše, testovi binokularnog vida (Lang 1 stereotest, Titmus fly test) upućuje na početak percepcije dubinskog vida i razvoj binokularnosti. Horizontalni strabizam oba oka je potpuno korigiran nošenjem naočala, a vertikalni strabizam lijevog oka ispravljen je operacijom gornjeg ravnog mišića.

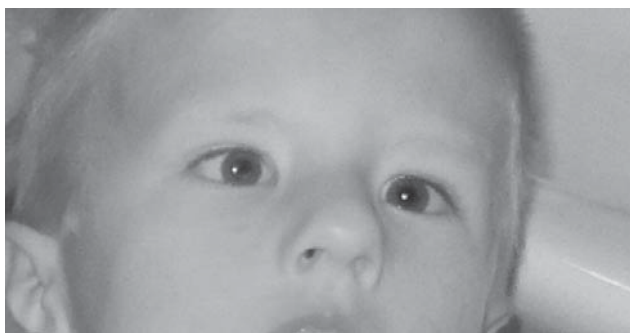## RASPRAVA

MBS je rijetka kongenitalna bolest koja osim pareze VI. i VII. kranijalnog živca može biti udružena i s kljenuti drugih kranijalnih živaca (III.- XII.), orofacijalnim anomalijama i deformitetima nogu. Bolest je još 1880. opisao *Von Graefe*, potom *Paul Julius Moebius* 1888., a *Henderson* 1939. proširuje definiciju, uključujući i bolesnike s unilateralnom facijalnom parezom (6). U kliničkoj slici prevladavaju facijalna pareza i odsutnost bulbomotorike, posebno lateralnih pokreta očiju. Prevalencija Moebiusovog sindroma iznosi 0,001 – 0,02%o živorođene djece, bez obzira na spol (7). Većinom se javlja sporadično, a obiteljska povezanost dokazana je samo u 2% slučajeva (8).

Etiopatogeneza MBS-a je nedovoljno poznata. Kao mogući uzroci navode se izloženost toksinima, genetički predodređeni vaskularni incidenti u rombencefalonu ili stečene ishemičke epizode nakon petog tjedna fetalnog razvoja, koje mogu uzrokovati hipoplaziju ili agenezu jezgara kranijalnih živaca (7). Novija genetička istraživanja upućuju na dominantno nasljeđivanje i *de novo* mutaciju gena *PLXND1* i *REV3L* (9).

Nedostatak jasnih dijagnostičkih kriterija komplicira kliničku procjenu i prognozu bolesti. Dijagnoza MBS-a još i sad se postavlja samo na osnovi kliničke slike, a 2007. MBS je definiran kao „kongenitalna, unilateralna ili bilateralna neprogresivna facijalna pareza s limitiranom abdukcijom jednog ili oba oka“ (8).

MBS se najčešće dijagnosticira u prvoj godini života. U kliničkoj slici prevladava nemogućnost zatvaranja očiju tijekom spavanja, curenje slina, poremećaj gutanja i hranjenja. Ubrzo se zamjećuje nedostatak facijalne mimike kod plaka-




SLIKA 1. Konvergentni strabizam prije nošenja naočala

nja, bulbomotorika je otežana, a abdukcija oka nemoguća, što izaziva kliničku sliku konvergentnog strabizma. Iako se najčešće javljaju konvergentni i vertikalni strabizam, nedavno je opisan i divergentni strabizam u djece s MBS-om (10). Poremećaj bulbomotorike se često dijagnosticira u kasnijoj dojenačkoj dobi, jer se nemogućnost pokretanja očiju nadomješta okretanjem glave. *Carta i sur.* opisali su tri specifična poremećaja položaja očiju u bolesnika s MBS-om (8): oblik 1 (41% ispitanika) obuhvaća uredan položaj očiju u primarnom položaju (ortoforija) s potpunim deficitom abdukcije i adukcije, oblik 2 (50% ispitanika) je konvergentni strabizam s velikim kutom otklona te oblik 3, kad prevladava divergentni strabizam velikog kuta s tortikolisom, ali i vertikalnim strabizmom (9% ispitanika). *Amaya i sur.* opisuju seriju od 18 bolesnika s MBS-om od kojih samo troje ima vertikalni strabizam, a ostali imaju horizontalni otklon (konvergentni strabizam).

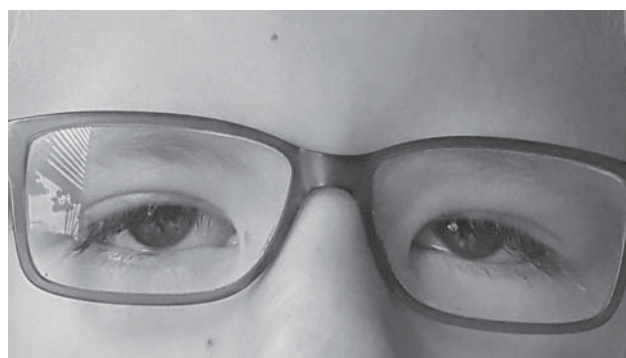Zahvaćenost hipoglosusa rezultira hipoplazijom jezika i poteškoćama u atrikulaciji riječi, dok oštećenje vagusa može izazvati promuklost. Kohlearna grana VIII. živca također može biti zahvaćena, pa bolesnici imaju oštećenje sluha s posljedičnim poremećajem razumijevanja i razvoja govora.

Djeca najčešće imaju uredan mentalni razvoj. Prije se smatralo da polovica djece s MBS-om ima blage intelektualne poteškoće, čemu je pridonosila oslabljena mimika lica, pojačano slinjenje i loša artikulacija govora. No novija su istraživanja pokazala da tek 10% bolesnika ima blage intelektualne poteškoće (11, 12). Kraniofacijalne abnormalnosti uključuju male palpebralne otvore, epikantalni nabor, hipertelorizam, defekte vanjskog uha, mikrostomiju i mikrognatiju, a mogu biti prisutni deformiteti stopala i šake (12).

Klinička slika i prisutne anatomske anomalije nisu jedine poteškoće s kojima se susreću djeca koja boluju od MBS-a. Naime, osim fizičkog oštećenja simptomi izazivaju i emotivne i psihološke poremećaje. Oni započinju već u razdoblju dojenja kao poremećaj normalnog refleksa sisanja, a time izostaje i povezivanje djeteta s majkom. Ovaj učinak pojačavaju i odsutnost facijalne ekspresije i stvaranje glasa (13, 14).



SLIKA 2. Vertikalni strabizam prije operacije



SLIKA 3. Nakon operacije

Okulomotorna disfunkcija ima ozbiljne posljedice za motorički i kognitivni razvoj kao i doživljaj okoline. Vidni sustav funkcionira tako da oštrina vida kazuje „što“ gledamo, a uredna funkcija bulbomotorike pokazuje „gdje“ je to što gledamo. Razvoj binokularnog vida je onemogućen, a time i orijentacija u prostoru, percepcija pokreta i motorička spretnost.

Važno je istodobno s postavljanjem dijagnoze započeti s rehabilitacijom, u prvom redu stvaranjem dobre emotivne poveznice majke i djeteta, koja je temelj za cjeloviti kognitivni i motorički razvoj malih bolesnika. Razvoj vidne oštine je osnova za razvoj senzoričkih i motoričkih vještina. Pravilan položaj očiju utječe ne samo na razvoj motorike, percepciju prostora i djetetovu spretnost, već omogućava njegovo psihološko i emotivno sazrijevanje te dobru socijalnu integraciju. Pristup bolesnicima s MBS-om mora biti multidisciplinarnan, što uključuje razne specijalnosti s visokodiferentnim znanjima i vještinama, kako bi poboljšali kakvoću života takve djece.

## ZAKLJUČAK

U literaturi je opisano samo nekoliko slučajeva isključivo kirurškog liječenja strabizma u djece s MBS-om. Za operativno liječenje konvergentnog strabizma kod Moebiusova sindroma dosad su opisani vertikalna transpozicija gornjeg i donjeg ravnog mišića u kombinaciji s maksimalnom retro-

pozicijom oba medijalna mišića kod velikih otklona, kao i retropozicija medijalnog ravnog mišića s resekcijom lateralnog ravnog mišića. Vertikalni strabizam nije čest nalaz u klasičnoj slici MBS-a. Dosad samo *Mehta i sur.* (15) opisuju retropoziciju gornjeg ravnog mišića za liječenje vertikalnog strabizma u kombinaciji s retropozicijom medijalnih ravnih mišića za postizanje optimalnog položaja očiju. Nedavno su opisana i tri slučaja operacije divergentnog strabizma (10, 15, 16). Prema našim spoznajama dosad konvergentni strabizam u MBS-u nije uopće liječen konzervativnim putem, ordiniranjem naočala, koje inače ispravljaju horizontalni otklon u hipermetropskih bolesnika. U većini studija nije ni notirana eventualna prisutnost refraktivne grješke oba oka u bolesnika s MBS-om. Ovo je prvi objavljeni slučaj udruženog konzervativnog liječenja konvergentnog strabizma i kirurškog liječenja vertikalnog strabizma djeteta s MBS-om. Kako smo u našeg bolesnika dovoljno rano dijagnosticirali hipermetropiju i astigmatizam, započeli smo konzervativno liječenje. Nošenjem odgovarajućih naočala korigirali smo konvergentni strabizam, ispravljajući vidnu os i istodobno poboljšali vidnu oštrinu. Na taj smo način izbjegli operaciju na horizontalnim ravnim mišićima. Konvergentni strabizam je, dakle, ispravljen nošenjem naočala, dok je vertikalni strabizam korigiran operacijom, i to maksimalnom retropozicijom gornjeg ravnog mišića.

Uspjeh operacijskog liječenja strabizma u bolesnika s MBS-om je teško predvidjeti zbog često fibrozno promijenjenih ekstraokularnih mišića (17) i kompromitirane inervacije. Kada dijete s MBS-om ima dijagnosticiranu dalekovidnost uz konvergentni strabizam, preporučamo započeti liječenje najprije konzervativnim putem. Nošenje naočala djelomično ili potpuno ispravlja horizontalni otklon oka (3, 4). U slučaju kad uz konvergentni postoji i vertikalni strabizam, operacija potonjeg je svakako terapija izbora i preporučamo da se ona izvede 12 do 18 mjeseci nakon početka konzervativnog liječenja.

#### NOVČANA POTPORA/FUNDING

Nema/None

#### ETIČKO ODOBRENJE/ETHICAL APPROVAL

Nije potrebno/None

#### SUKOB INTERESA/CONFLICT OF INTEREST

Autori su popunili *the Unified Competing Interest form* na [www.icmje.org/coi\\_disclosure.pdf](http://www.icmje.org/coi_disclosure.pdf) (dostupno na zahtjev) obrazac i izjavljuju: nemaju potporu niti jedne organizacije za objavljeni rad; nemaju financijsku potporu niti

jedne organizacije koja bi mogla imati interes za objavu ovog rada u posljednje 3 godine; nemaju drugih veza ili aktivnosti koje bi mogle utjecati na objavljeni rad./All authors have completed the *Unified Competing Interest form* at [www.icmje.org/coi\\_disclosure.pdf](http://www.icmje.org/coi_disclosure.pdf) (available on request from the corresponding author) and declare: no support from any organization for the submitted work; no financial relationships with any organizations that might have an interest in the submitted work in the previous 3 years; no other relationships or activities that could appear to have influenced the submitted work.

#### LITERATURA

1. Von Noorden CK. *Binocular Vision and Ocular Motility*. 5. izd. St. Louis: Mosby, 1996;38-52.
2. Čelić M, Dorn V. Strabizam i nistagmus. Zagreb: Medicinska naklada. 2004;180-220.
3. Park KA, Oh SY. Early alignment versus delayed alignment in patients with hyperopia and esotropia. *J AAPOS*. 2016;20:3-6. doi: 10.1016/j.jaapos.2015.10.012
4. Lambert SR. Should glasses be prescribed for all children with moderate hyperopia? *Ophthalmology*. 2016;123:676-8. doi:10.1016/j.ophtha.2016.03.008
5. Lowery RS, Hutchinson A, Lambert SR. Emmetropization in accommodative esotropia: an update and review. *Compr Ophthalmol Update*. 2006;7:145-9.
6. Henderson JL. The congenital facial diplegia syndrome: Clinical features, pathology and etiology. *Brain*. 1939;62:381-403.
7. Kumar D. Moebius syndrome. *J Med Genet*. 1990;27:122-6.
8. Carta A, Mora P, Neri A, et al. Ophthalmologic and systemic features in Moebius syndrome. An Italian case series. *Ophthalmology*. 2011;118:1518-23. doi: 10.1016/j.ophtha.2011.01.023. Epub 2011 Apr 3
9. Tomas-Roca L, Tsaalbi-Shtylik A, Jansen JG, et al. De novo mutations in PLXND1 and REV3L cause Möbius syndrome. *Nat Commun*. 2015;6:7199. doi: 10.1038/ncomms8199
10. Bagheri A, Feizi M. Three cases of exotropic Moebius syndrome. *J Pediatr Ophthalmol Strabismus*. 2017;54:9-12. doi: 10.3928/01913913-20170201-02
11. Cohen SR, Thompson JW. Variants of Möbius' syndrome and central neurologic impairment. Lindeman procedure in children. *Ann Otol Rhinol Laryngol*. 1987;96:93-100. doi: 10.1177/000348948709600122
12. Briegel W. Neuropsychiatric findings of Möbius sequence: A review. *Clin Genet*. 2006;70:91-7. doi: 10.1111/j.1399-0004.2006.00649
13. Miller G. The mystery of the missing smile. *Science*. 2007;316:826-7. doi: 10.1126/science.316.5826.826
14. Griz S, Cabral M, Azevedo G, Ventura L. Audiologic results in patients with Moebius sequence. *Int J Pediatr Otorhinolaryngol*. 2007;71:1457-63. doi: 10.1016/j.ijporl.2007.06.002
15. Mehta R, Suma G, Gupta R. Augmented superior rectus transposition surgery for vertical strabismus in moebius syndrome. *Nepal J Ophthalmol*. 2016;8:182-185. doi: 10.3126/nepjoph.v8i2.17017.
16. Waterhouse WJ, Enzenauer RW, Martyak AP. Successful strabismus surgery in a child with Moebius syndrome. *Ann Ophthalmol*. 1993;25:292-4.
17. Traboulsi EI, Maumenee IH. Extraocular muscle aplasia in Moebius syndrome. *J Pediatr Ophthalmol Strabismus*. 1986;23:120-2.
18. Sano M, Kaga K, Takeuchi N, Kitazumi E, Kodama K. A case of Moebius syndrome—radiological and electrophysiological findings. *Int J Pediatr Otorhinolaryngol*. 2005;69:1583-6. doi: 10.1016/j.ijporl.2005.04.016

## SUMMARY

## Successful treatment of strabismus in a child with Moebius syndrome

Barbara Dawidowsky, Matija Žutelija-Fattorini, Aleksandra Klobučar, Neda Striber, Krsto Dawidowsky

*Moebius syndrome is a rare disease characterized by unilateral or bilateral congenital nonprogressive facial nerve palsy and abducens nerve palsy. It is associated with a wide spectrum of systemic and ocular manifestations; congenital esotropia (convergent strabismus) is common in these patients but vertical strabismus is rare. Only few articles have described results of strabismus surgery for esotropia in children, but only one reports strabismus surgery for vertical and horizontal deviation. We report a rare case of a three-year-old male child with large esotropia and limited ocular abductions along with a significant vertical deviation, which is not common in classic Moebius syndrome. We used conservative approach prescribing glasses with full correction, which resolved convergent strabismus, and surgery for treating vertical strabismus by superior rectus retroposition.*

**Key words:** Moebius syndrome, congenital esotropia, vertical strabismus surgery