

SINDROM PREDNJEG ODJELJKA POTKOLJENICE

ANTERIOR COMPARTMENT SYNDROME OF THE LEG

Davor Grdošić¹, Ivica Lucijanić¹, Tatjana Čapin¹, Marko Pećina²

¹ Služba za ortopediju, Opća bolnica Karlovac

² Medicinski fakultet Sveučilišta u Zagrebu

SAŽETAK

Sindrom prednjeg odjeljka potkoljenice može se javiti kao akutni oblik s brzim razvojem ishemičnih promjena, osobito u prednjem tibijalnom mišiću, zbog čega se i naziva "sindrom m. tibialis anteriora" ili "tibialis anterior syndrome", ili u kroničnom obliku koji nastaje postepeno i koji se ubraja u sindrome prenaprezanja i jedan je od uzroka nastanka tegoba poznatih pod imenom „trkačka potkoljenica“. Iznosimo prikaz slučaja akutnog oblika sindroma prednjeg odjeljka potkoljenice u sportaša rekreativca, a osim toga po zanimanju poštara koji je prije nastanka sindroma učestalo nosio terete po stepenicama. Bolesnik u dobi od 40 godina javio se u ortopedsku ambulantu zbog otoka i nesnosnih bolova u području prednjeg dijela lijeve potkoljenice. Odmah je postavljena klinička dijagnoza početnog akutnog sindroma prednjeg odjeljka potkoljenice s još uvijek očuvanom arterijskom cirkulacijom i bez neuroloških ispada. Rutinski laboratorijski nalazi su bili u granicama normale osim nalaza kreatin-kinaze koja je iznosila 1124 U/L (referentne vrijednosti do 177).

Indicirana je hitna fasciotomija, tj. dekompresija prednjeg odjeljka potkoljenice, koja je izvedena otvorenim pristupom. Intraoperativno bile su vidljive početne ishemične promjene mišića, ali bez znakova nekroze mišićnog tkiva. Nakon provedene fasciotomije stavljeni su rijetki adaptacijski šavovi kože. Postoperacijski tijek je protekao uredno, a kontrolirani laboratorijski nalazi kreatin-kinaze drugi postoperacijski dan iznosili su 422 U/L dok su peti dan već bili na normalni, tj. inosili su 112 U/L. Nakon uredno zaraslog postoperacijskog ožiljka i provedene ambulantne fizikalne terapije bolesnik se vratio sportskim aktivnostima i redovnom poslu 5 tjedana nakon početka liječenja. Za akutni sindrom prednjeg odjeljka potkoljenice bitno je posumnjati na postojanje sindroma i postaviti ranu dijagnozu, a nakon potvrđene dijagnoze hitno izvesti fasciotomiju kao metodu izbora u liječenju. Nalaz povišenih vrijednosti kreatin kinaze doprinosi potvrđivanju sumnje na akutni oblik sindroma, a dinamika vrijednosti kreatin-kinaze može pomoći u praćenju i procjeni tijeka poslije operacije

Ključne riječi: sindrom prednjeg odjeljka potkoljenice, klinička slika i dijagnoza, vrijednosti kreatin-kinaze, fasciotomija

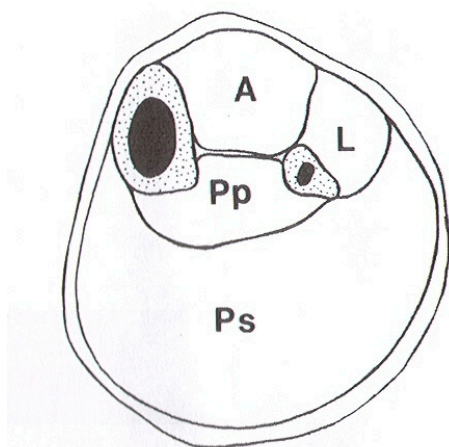
SUMMARY

Anterior compartment syndrome of the leg may appear in an acute form characterized by a rapid development of ischemic changes, especially in the anterior tibial muscle, which is why it is called "syndrome m. tibialis anteriora" or "tibialis anterior syndrome," or in a chronic form which develops gradually and is considered an overuse injury and can lead to the condition known as shin splints or "runner's leg." We present a case involving an acute form of anterior compartment syndrome in a recreational sportsman, a postman who often had to climb stairs carrying heavy packages prior to the onset of the syndrome. The patient, 40 years of age, checked into the orthopedics clinic complaining of swelling and unbearable pain in the anterior part of the left lower leg. He was immediately diagnosed with an early stage of acute anterior compartment syndrome with arterial circulation still intact and no neurological incidents. Routine laboratory tests showed normal results except the creatine kinase value, which was 1124 U/L (the upper limit of the reference range is 177). He was processed for an urgent fasciotomy, a decompression of the anterior compartment, which was performed as an open procedure. During the surgery we found ischemic muscle changes, but no signs of muscle tissue necrosis. After the fasciotomy the skin was sutured using adaptive stitches. Postoperatively the patient was well, and control laboratory tests revealed creatine kinase values of 422 U/L on the second day following the surgery and 112 U/L, or normal, on the fifth day after the surgery. After the scar healed nicely and the patient completed physical therapy, he went back to work and resumed his athletic activities five weeks after starting the treatment. With regard to anterior compartment syndrome, the condition should be suspected and diagnosed as early as possible. After confirmation of the diagnosis, an urgent fasciotomy should be performed as a first-line treatment option. The presence of elevated creatine kinase levels may be used, at least in part, to confirm a suspected acute form of the syndrome, while changes in creatine kinase levels may be used to help monitor and evaluate a patient's postoperative progress.

Key words: anterior exertional compartment syndrome, clinical features, diagnosis, creatin-kinase level, fasciotomy

UVOD

Mišići potkoljenice obavijeni su fascijom potkoljenice (fascia cruris) koja prema dubini šalje izdanke u obliku pregrade (septa) koji se hvataju na prednji rub fibule-septum intermusculare cruris anteriorus i na stražnji rub fibule-septum intermusculare cruris posterius. Tako su mišići potkoljenice podjeljeni u tri lože ili odjeljka, i to prednji, lateralni i stražnji. Poseban list fascije razapet između stražnjeg ruba fibule i medijalnog ruba tibije dijeli stražnju skupinu mišića na površni i duboki sloj (Slika 1). U svim tim odjeljcima može doći zbog nerastezljivosti i nepopustljivosti fascije, kao i zbog same mišićne aktivnosti do povišenja tlaka, što može započeti lanac patofizioloških procesa koji dovode do kliničke slike kompresivnog sindroma odjeljka (compartment syndrome)



Slika 1. Shematski prikaz fascijalnih odjeljaka potkoljenice: A prednji, L lateralni, Pp stražnji duboki, Ps stražnji površni

Figure 1. Schematic presentation of compartments of the leg: A- anterior, L - lateral, Pp - posterior profundus, Ps - posterior superficial

Od svih kompresivnih sindroma na potkoljenici najčešće se javlja sindrom prednjeg fascijalnog odjeljka i pri tome treba razlikovati akutni oblik s brzim razvojem ishemičnih promjena, osobito u m. tibialis anterioru, zbog čega se naziva "sindrom m. tibialis anteriora" ili "tibialis anterior syndrome", od kroničnog oblika koji nastaje postepeno i koji se ubraja u sindrome prenaprezanja (14).

AKUTNI SINDROMI ODJELJAKA POTKOLJENICE

Akutni kompresivni sindromi fascijalnih odjeljaka potkoljenice najčešće nastaju kao posljedica traume s prijelomom kostiju potkoljenice. U sportaša se rjeđe javljaju iako se u medicinskoj literaturi spominje povećana učestalost kompresivnih sindroma fascijalnih odjeljaka potkoljenice (1,2,9,11,18,20,26)), pogotovo u kontaktnim sportovima kao što je nogomet, gdje direktna trauma može uzrokovati razvoj ovih sindroma. Opisana je i pojava sindroma fascijalnog odjeljka potkoljenice kao komplikacija nakon artroskopije (17). Rijetko se u literaturi spominje pojava akutnog oblika sindroma kod bolesnika bez traume u anamnezi (30).

Kliničkom slikom dominira bol koja se može pojačati pri pasivnom istezanju mišića, a ostali simptomi i znakovi manje su izraženi. Simptomi obično počinju unutar nekoliko sati poslije ozljede, ali mogu se razvijati do 64 sata (1). Od objektivnih znakova prisutan je edem i osjetljivost mišića na palpaciju. Moguć je razvoj neuroloških ispada (poremećaj senzibiliteta i parestezije) i gubitak distalnih arterijskih pulzacija što se javlja dosta kasno, kod već uznapredovale nekroze mišića u zahvaćenom fascijalnom odjeljku.

Laboratorijski nalazi nisu patognomonični za dijagnozu, no ako se na vrijeme terapijski ne intervenira razvija se nekroza mišića, dolazi do nalaza mioglobina u urinu i visokih vrijednosti serumske kreatin-fosfokinaze, a može se razviti i akutna renalna insuficijencija.

Klinički znakovi i simptomi dovoljni su za potvrdu dijagnoze akutnog kompartment sindroma. Za objektivnu potvrdu dijagnoze moguće je izvršiti mjerenje tlakova u određenom fascijalnom odjeljku, no ta tehnika nije dostupna u svim sredinama (32). Mjerenje se vrši u lokalnoj anesteziji uvođenjem katetera u odabrani odjeljak. Izmjerene vrijednosti tlaka 10-30 mm Hg manje od dijastoličkog krvnog tlaka potvrđuje sumnju na postojanje kompartment sindroma, no u medicinskoj literaturi ne postoji potpuno usuglašeni stav oko kritičnih vrijednosti tlaka kod kojih dolazi do razvoja ishemijske nekroze mišića (19,21).

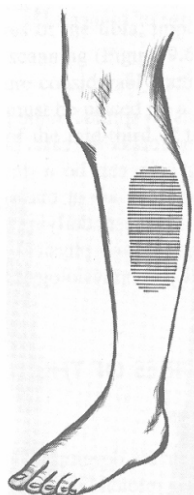
U liječenju akutnog kompartment sindroma indicirana je kirurška intervencija, metoda izbora je hitna fasciotomija. Potrebno je učiniti dugačku longitudinalnu inciziju zahvaćenog odjeljka koja ostaje otvorena, a rubovi rane se približe narednih dana poslije operacije. Rehabilitaciji se pristupa individualno.

Kao moguće komplikacije spominju se infekcija rane i razvoj adhezija koje kasnije mogu ometati funkciju mišića. Zakašnjela indikacija za fasciotomiju i nepotpuna fasciotomija najčešći su uzrok neuspješnog ishoda (4,33). Nije potrebna fasciotomija lateralnog odjeljka potkoljenice ako je u pitanju akutni sindrom prednje lože potkoljenice (23).

Akutni kompresivni sindromi fascijalnih odjeljaka potkoljenice spadaju u hitna stanja u kojih zakašnjela intervencija može dovesti do ozbiljnih komplikacija pa čak i amputacije ekstremiteta.

KRONIČNI SINDROM PREDNJEG ODJELJKA POTKOLJENICE

Od kroničnih kompresivnih sindroma fascijalnih odjeljaka potkoljenice daleko je najčešći i najpoznatiji sindrom prednjeg odjeljka potkoljenice poznat u anglosaksonskoj literaturi kao „anterior exertional compartment syndrome“ i poznat kao jedan od uzroka nastanka tegoba u smislu tzv. trkačke potkoljenice (shin splints ili runner's leg). Pojava boli duž prednje strane potkoljenice, i to s lateralne strane tibije, najčešće u srednjoj trećini, ali može i duž cijele potkoljenice, a u svezi sa sportskom aktivnosti upućuje na postojanje sindroma (Slika 2). Intenzitet boli se s vremenom pojačava, a karakteristično je također da se bol pojavljuje nakon određenog vremena, tj. pretrčane distance, kada sportaš mora prestati trčati. Pojava otoka, parestezija u



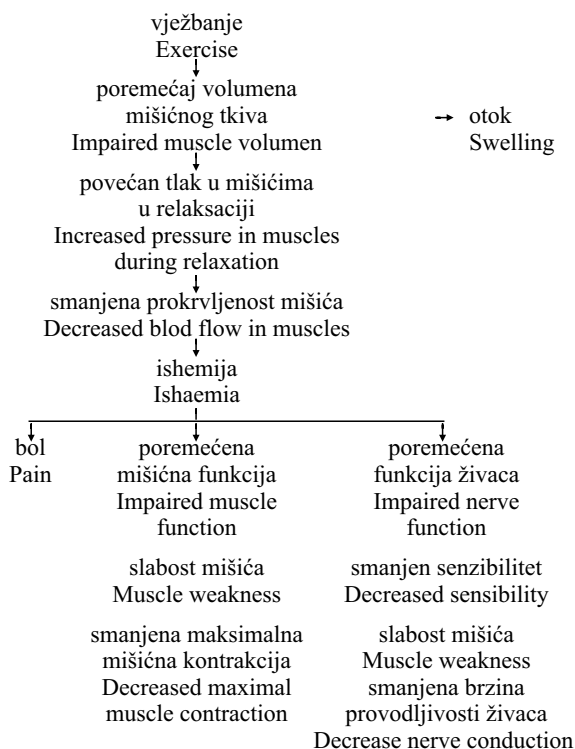
Slika 2. Karakteristično područje bola i osjetljivosti pri sindromu prednjeg odjeljka potkoljenice

Figure 2. Characteristic area of pain/tenderness in case of anterior compartment syndrome

području između nožnog palca i drugog prsta, oslabljenje aktivne snage mišića prednje lože potkoljenice, kao i izazivanje boli pri njihovu pasivnom istezanju potvrđuje dijagnozu sindroma. Pri mirovanju simptomi mogu nestati. Patofiziologija i etiopatogeneza kroničnog sindroma prednjeg fascijalnog prostora prikazana je shemom prema Styfu (27,28) (tablica 1).

Tablica 1. Patofiziologija nastanka kroničnog sindroma odjeljka (Styf 17,18)

Table 1. Development of the Chronic Compartment Syndrome



Objektivni kriterij za potvrdu sindroma je mjerenje tlaka unutar odjeljka, za vrijeme aktivnosti mišića ili pri odmoru nakon završene aktivnosti. Povišeni tlak nakon završene aktivnosti i povišeno vrijeme vraćanja na

normalu potvrđuju postojanje sindroma prednje lože potkoljenice (12,19). Većina se autora slaže da tlak iznad 35 mmHg nakon završene aktivnosti i vrijeme povratka na normalu duže od 6 do 15 minuta potvrđuje dijagnozu sindroma (14,15,27,28). Postoje različite metode mjerenja tlaka unutar fascijalnog odjeljka, na primjer vlastoručno napravljen mjerač, praktičan za kliničku upotrebu(6). U dijagnostici kroničnog sindroma prednjeg odjeljka potkoljenice koristi se i ultrazvučna dijagnostika, scintigrafija i magnetska rezonancija (29,22, 8,10,31).

Pearl (13) iznosi prikaz slučaja egzacerbacije kroničnog sindroma prednje lože potkoljenice u akutni oblik kod trkača dugoprugaša izazvanog krvarenjem u musculus extensor digitorum longus. Kao mogući uzrok sindroma navode se hernijacije mišića, koje su bile nađene u prednjem kompartmentu uz učestalost od 20-60% slučajeva(5,16).

Diferencijalno dijagnostički dolazi u obzir stress fraktura, periostitis tibije, "medial tibial stress syndrome", sindrom m. tibialis posterior, spominje se i "popliteal artery entrapment syndrome" iako je to poseban klinički entitet.

Neoperativno liječenje kroničnog sindroma prednjeg fascijalnog prostora potkoljenice uključuje krioterapiju nakon sportske aktivnosti i smanjenje opterećenja, što je teško postići za aktivne sportaše, i zato se većina autora slaže da je operativno liječenje u smislu fasciotomije najsvrsishodnije (14,15,25,27,28). Fasciotomija se izvodi kroz dva ili tri mala kožna reza kroz koje se potkožno uzdužno presiječe fascija, a ta se operacija može izvesti i u lokalnoj anesteziji(14,15). Kitajima i sur. (7) opisuju tehniku endoskopske fasciotomije kroz jedan endoskopski ulaz. U medicinskoj literaturi opisuju se i slučajevi u kojih je nakon izvjesnog vremena nakon primarne fasciotomije trebalo ponoviti operacijski zahvat zbog ponovne pojave sindroma (24).

PRIKAZ SLUČAJA

Bolesnik u dobi od 40 godina, trener lokalnog nogometnog kluba i rekreativni sportaš (nogomet), po zanimanju poštar, upućen je iz ambulante primarne zaštite pod dijagnozom otekline lijeve potkoljenice. Isti dan po upućivanju bolesnik dolazi u ortopedsku amabulantu uz šepanje, navodi jaku bolnost, pokazuje oteklinu prednjeg, vanjskog dijela lijeve potkoljenice i navodi u anamnezi nesanicu zbog jakih bolova noć prije dolaska.

U anamnezi ne navodi ozljedu. Spominje nelagodu i manju bolnost uz progresiju otekline prednjeg vanjskog dijela lijeve potkoljenice unazad 5 dana, što povezuje s pojačanom fizičkom aktivnosti u slobodno vrijeme (igranje nogometa) i naprezanje na radnom mjestu (unazad tjedan dana učestalo nošenje paketa težine i do 40 kg uz i niz stubište do 4. kata). Inače navedene tegobe u području lijeve potkoljenice su nastale iz punog zdravlja, a nakon početka tegoba bolesnik je uzimao tablete nesteroidnih antireumatika, međutim bez ikakvog olakšanja navedenih tegoba.

Kliničkim pregledom objektivno je utvrđena napetost i oteklina anterolateralnog dijela lijeve potkoljenice, u projekciji prednjeg mišićno-fascijalnog odjeljka, na palpaciju bolesnik javlja intenzivnu bolnost, a

pri pokušaju pasivne plantarne fleksije stopala bol se pojačavala. Sve kretnje u lijevom talokruralnom zglobu, aktivne i pasivne, bile su ograničene bolom u području prednjeg dijela potkoljenice. Klinički nije nađen poremećaj senzibiliteta ili motorički deficit, periferne arterijske pulzacije (a. tibialis posterior i a. dorsalis pedis) bile su očuvane, simetrične, boja kože nepromjenjena. Koža lokalno iznad edematoznog područja bila je eutermna, a bolesnik afebrilan.

Obzirom na anamnezu bez evidentne traume, uz spomenuto fizičko prenaprezanje i objektivni klinički nalaz postavili smo sumnju na razvoj akutnog oblika sindroma prednjeg fascijalnog prostora potkoljenice. Radiološkom obradom isključili smo koštanu traumu. Bolesnik je hitno primljen na odjel ortopedije.

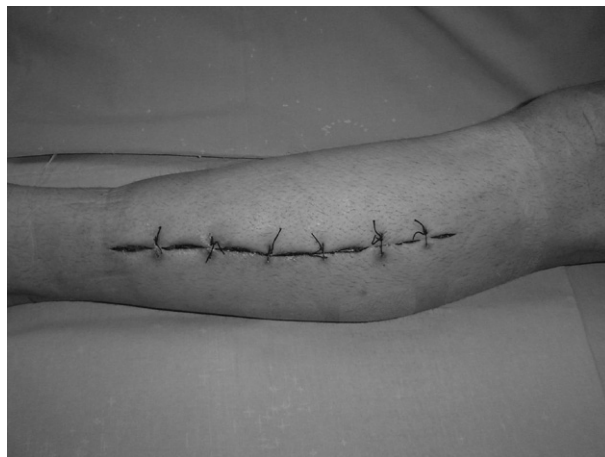Rutinski laboratorijski nalazi su bili u granicama referentnih vrijednosti, osim nalaza kreatin-kinaze koja je iznosila 1124 U/L (referentne vrijednosti < 177). Klinička slika je i dalje bila bez promjena, bez regresije otekline i bolnosti potkoljenice na mirovanje. Bolesnik je bio uznemiren, žalio se na neizdržljivu bol. Ponovljen nalaz serumske kreatin-kinaze je iznosio 1000 mg/L. Nismo našli drugih uzroka povišenja kreatin-kinaze koji bi davali lažno pozitivan nalaz (trauma, nagnječenje mišića, kronične bolesti skeletnih mišića, intramuskularne injekcije...).

Diferencijalno dijagnostički isključili smo upalni proces, eventualni nekrotizirajući infektivni fasciitis, obzirom na laboratorijski uredne upalne parametre, opće stanje bez toksemije, bolesnik u anamnezi ne navodi povišenu tjelesnu temperaturu a pri prijemu je afebrilan. Za mjerenje i interpretaciju intrakompartmentalnog tlaka kojim smo dodatno htjeli potvrditi dijagnozu imali smo samo teoretska iskustva.

Indicirali smo hitnu fasciotomiju prednjeg kompartmenta lijeve potkoljenice. Operaciju smo izveli u općoj, endotrahealnoj anesteziji, bez krvne staze operiranog ekstremiteta. Učinili smo longitudinalnu inciziju kože i potkožja anterolateralnim pristupom za potkoljenu, pristupili na prednji intermuskularni septum potkoljenice koji razdvaja prednji i lateralni mišićni odjeljak. Našli smo napetu distendiranu fasciju iznad prednjeg kompartmenta. Učinili smo longitudinalnu inciziju fascije i produžili je proksimalno i distalno ispod rubova kožnog reza. Odmah uzduž incizije fascije navirala je edematozna muskulatura. Našli smo nekoliko areala cijanotične muskulature plavoljubičaste boje, no muskulatura se brzo revaskularizirala i cijanoza izgubila već tijekom operacije. Nismo našli znakova nekroze mišića. Intraoperativni nalaz sugerirao je dobru prognozu, tj. reverzibilne ishemične promjene mišića.

Radi mogućeg povišenog tlak u lateralnom odjeljku učinili smo dvije incizije, dužine 3 cm, fascije lateralnog kompartmenta. Peronealna muskulatura pregledana kroz te male incizije bila je bez promjena u koje bi govorele u prilog postojanja i lateralnog kompartment sindroma.

Kako nismo našli ekstremnu distenziju ostalih mekih tkiva postavili smo rijetke aproksimativne obične kožne šavove, rana je bila bez napetosti. Slijedilo je sterilno rahlo pokrivanje rane, a zatim vatrani zavoj zbog smanjivanja pritiska na ranu.



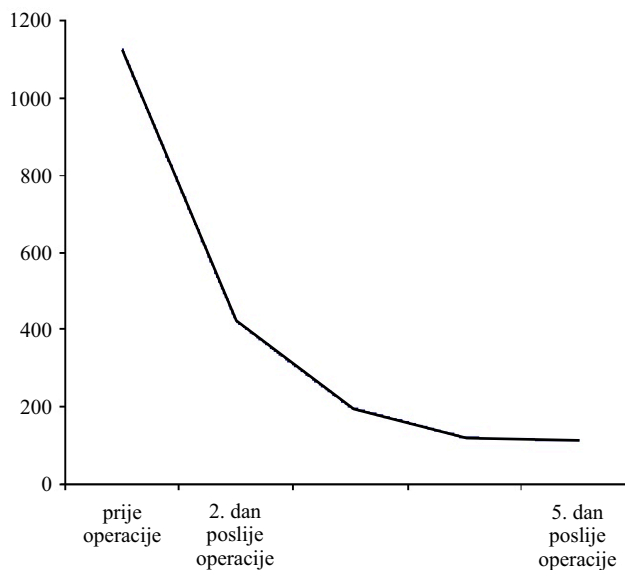
Slika 3. Rana nakon operacije hitne fasciotomije ;bez kožne napetosti, rubovi rane adaptirani bez znakova ishemije

Figure 3. Closed wound after surgical intervention; without skin tension, the edges of the wound adapted without ischemic signs

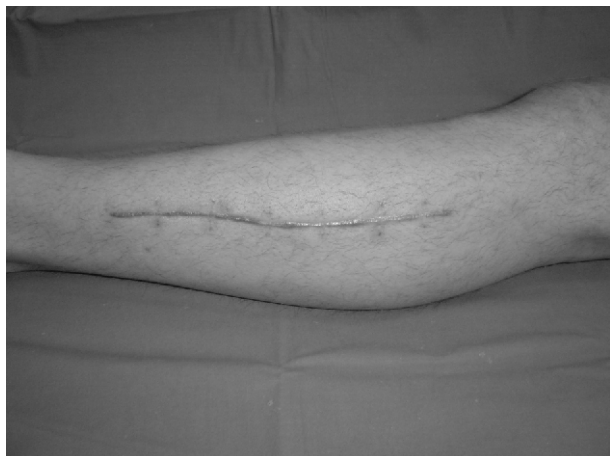Usljedio je povoljan klinički tijek poslije operacije. Bolesnik je bio dobrog općeg stanja, bez bolova koje je imao prije operacije, rana je svakodnevno previjana uz aseptične, sterilne uvjete, pratili smo regresiju otekline koja je uslijedila prvog dana iza operacije, koža je bila bez napetosti, rubovi rane solidno adaptirani, bez znakova ishemije i infekcije (slika 3). Laboratorijski nalaz kreatin-kinaze pokazuje značajan pad vrijednosti drugi dan iza operacije 422 U/L, a peti dan iza operacije 112 U/L (tablica 2). Bolesnik je vertikaliziran uz rasterećenje

Tablica 2. Vrijednosti kreatin-kinaze (U/L) prije i poslije fasciotomije kod prikazanog bolesnika

Table 2. Level of creatine kinase (U/L) before and after fasciotomy in presented patient



operiranog ekstremiteta štakama, šave smo skinuli 14 dana iza operacije, kozmetički efekt saniranog ožiljka zadovoljava bolesnika (slika 4). Pet tjedana poslije operacije ambulantno je učinjena kontrola kreatin-kinaze, koja je urednih vrijednosti (89 U/L), te kontrolni radiogram potkoljenice, čime je isključen eventualan, ranije neprepoznat, prijelom zbog zamora. u bolesnika je bilap rovedena ambulantna fizikalna terapija i time je liječenje bilo završeno, a bolesnik se vratio svakodnevnom poslu i prijašnjem rekreativnom bavljenju sportom.



Slika 4. Kožni ožiljak 2 mjeseca nakon operacije
Figure 4. Cutaneous scar 2 months after surgical intervention

RASPRAVA

Akutni razvoj slike prednjeg kompartment sindroma potkoljenice bez evidentne koštane i mekotiivne traume rijetko je kliničko stanje u ortopedskoj praksi. Pregledom medicinske literature ipak se spominju rijetki slučajevi koji odgovaraju slici kod našeg bolesnika (3,6,12,25).

Poučeni vlastitim iskustvom ovog slučaja kao i spoznajama iz medicinske literature ističemo važnost ranog prepoznavanja, dokazivanja i hitnog kirurškog zbrinjavanja radi izbjegavanja ireverzibilnih promjena mišića s ostalim reperkusijama na sudbinu zahvaćenog ekstremiteta i cijelog organizma te mogućim forenzično-pravnim posljedicama (2,4).

Zakašnjela fasciotomija može rezultirati lošim lokalnim rezultatom; nekrozom mišića i oštećenjem mišićne funkcije, infekcijom, neurološkim ispadom perifernih živaca, vaskularnom kompromitacijom što sve može dovesti i do amputacije ekstremiteta (4,5,15). Još ozbiljnije komplikacije vežu se uz zatajivanje bubrega, multiorgansku insuficijenciju a konačno je moguć i smrtni ishod.

Kronični oblik sindroma prednjeg fascijalnog prostora potkoljenice vezan je uz prenaprezanja i može se započeti liječiti konzervativno, u slučaju neuspjeha

indicirana je fasciotomija. Kronični oblik sindroma je stanje koje ne zahtjeva hitni pristup (3,6,21).

Objektivni dokaz postojanja akutnog oblika kompartment sindroma je mjerenje tlaka u zahvaćenoj mišićnoj loži (1,32). Kako smo naveli, nismo bili u mogućnosti koristiti ovu metodu. Radnu dijagnozu potvrdili smo kliničkom opservacijom simptoma i objektivnih znakova bolesnikovog stanja te procjenom anamneze uz laboratorijski nalaz porasta serumske kreatin-kinaze kao objektivnog parametra poremećaja metabolizma skeletnih mišića.

Najbolje rezultate liječenja akutnog kompartment sindroma daje hitna fasciotomija, dok je lezija mišića još reverzibilna, tada je i mogućnost komplikacija najmanja (5,7,23). U operativnoj tehnici fasciotomije kod akutnog kompartment sindroma preporuča se kožnu ranu ostaviti otvorenom te ju narednih dana reaproksimirati, a kod većih defekata pokriti kožnim režnjem. Kod našeg bolesnika modificirali smo tehniku postavljanjem rijetkih, aproksimativnih običnih kožnih šava zbog procjene da neće doći do dodatne distenzije tkiva već regresije otekline, a povoljnim ishodom operacije, uz adaptaciju kože šavovima i boljeg kozmetičkog efekta, uz manji rizik postoperativne infekcije nego da šave postavljamo naknadno za 2 ili 3 dana uz dodatno traumatiziranje pacijenta. Praćenjem ranog postoperativnog tijeka u slučaju pojačane napetosti rane bili smo spremni odstraniti šave. Kako je postoperativni tijek bio izrazito uspješan smatramo da smo ispravno procijenili trenutak pravovremene intervencije u reverzibilnoj fazi oštećenja mišića, regresijom otekline postigla se dobra adaptacija rubova rane, uz postavljene šave koji su tome pridonijeli. Objektivni parametar uspješnog tijeka bio je i pad vrijednosti kreatin kinaze stoga u dijagnosticiranju akutnog oblika sindroma i praćenju postoperativnog tijeka nalaz kreatin-kinaze ima svoje mjesto.

ZAKLJUČAK

Akutni oblik sindroma prednjeg fascijalnog prostora potkoljenice svakako spada među hitna stanja u ortopediji. Bez sumnje je lakše postaviti dijagnozu ako imamo evidentnu traumu koju možemo objektivno dokazati. Anamneza bez traume otežava dijagnozu iako je klinička slika razvijenog sindroma upečatljiva, a stanje se kao što vidimo iz ovog slučaja može razviti zbog prenaprezanja. Važno je posumnjati i postaviti ranu dijagnozu, a nakon potvrđene dijagnoze hitno izvesti fasciotomiju kao metodu izbora u liječenju. Nalaz povišenih vrijednosti kreatin kinaze doprinosi potvrđivanju sumnje na akutni oblik sindroma, a dinamika vrijednosti može pomoći u praćenju i procjeni tijeka poslije operacije.

Rana dijagnoza i pravodobna hitna fasciotomija zahvaćenog fascijalnog prostora direktno utječu na konačan ishod i smanjuje rizik komplikacija.

Literatura

1. Allen MJ, Stirling AJ, Crawshaw CV, et al. Intracompartmental pressure monitoring of leg injuries: an aid to management. *J Bone Joint Surg (Br)* 1985;67:53 - 7.
2. An HS, Simpson JM, Gale S, et al. Acute anterior compartment syndrome in the thigh: a case report and review of the literature. *J Orthop Trauma* 1987;1:180 - 2.
3. Edmundson D, Toolanen G, Sojka P. Chronic compartment syndrome also affects nonathletic subjects: a prospective study of 63 cases with exercise-induced lower leg pain. *Acta Orthop* 2007; 78 :136 - 42.
4. Finkelstein J, Hunter G, Hu R. Lower limb compartment syndrome: course after delayed fasciotomy. *J Trauma* 1996; 40:342 - 4.
5. Fronck J, Mubarak SJ, Hargens AR, et al. Management of chronic exertional anterior compartment syndrome of the lower extremity. *Clin Orthop* 1987;220:217 - 27.
6. Gerow, G., Matthews, B., Jahn, W., and Gerow, R. Compartment syndrome and shin splints of the lower leg. *J Manipulative Physiol Ther* 1993; 16:245 - 52.
7. Kitajima I, Tachibana S, Hirota Y, Nakamichi K, Miura K. One-portal technique fasciotomy: Chronic compartment syndrome of the lower leg. *Arthroscopy* 2001; 17 - 33.
8. Kiuru MJ, Mantisaari MJ, Pihlajamaki HK, Ahovuo JA. Evaluation of stress-related anterior lower leg pain with magnetic resonance imaging and intracompartmental pressure measurement. *Mil Med* 2003; 168 :48 - 52.
9. Kmen A, Schlerka C, Puhlinger A. Acute compartment syndrome of the anterior thigh caused by muscular overexertion. *Sportverletz Sportschaden* 1990;4:125 - 9.
10. Lauder TD, Stuart MJ, Amrami KK, Felmlee JP. Exertional compartment syndrome and the role of magnetic resonance imaging. *Am J Phys Med Rehabil* 2002; 81 :315 - 9.
11. Martinez SF, Steingard MA, Steingard PM. Thigh compartment syndrome: a limb-threatening emergency. *Phys Sportsmed* 1993;21:94 - 104.
12. Padhiar N, King JB. Exercise induced leg pain-chronic compartment syndrome, is the increase in intra-compartment pressure exercise specific. *Br J Sports Med* 1996;30:3602.
13. Pearl AJ. Anterior compartment syndrome: a case report *Am J Sports Med* 1981;9:119 - 20.
14. Pećina M. Sindromi prenaprezanja sustava za kretanje. *Zagreb: Globus*, 1992: 217 - 26.
15. Pećina M, Bojanić I. *Overuse Injuries of the Musculoskeletal System*. Boca Raton: CRC press, 2003; 259 - 62.
16. Pedowitz RA, Hargens AR, Mubarak SJ, et al. Modified criteria for the objective diagnosis of chronic compartment syndrome of the leg. *Am J Sports Med* 1990;18:35 - 40.
17. Peek RD, Haynes DW. Compartment syndrome as a complication of arthroscopy: a case report and a study of interstitial pressures. *Am J Sports Med* 1984;12:464 - 8.
18. Raether PM, Lutter LD. Recurrent compartment syndrome in the posterior thigh: report of a case. *Am J Sports Med* 1982;10:40-3.
19. Robinson D, On E, Halperin N. Anterior compartment syndrome of the thigh in athletes: indications for conservative treatment. *J Trauma* 1992;32:183-6.
20. Rooser B. Quadriceps contusion with compartment syndrome: evacuation of hematoma in 2 cases. *Acta Orthop Scand* 1987;58:170-2.
21. Rorabeck CH, Armstrong RD. Compartment syndromes: how to avert uncorrectable deformities. *J Musculoskel Med* 1985;2:54-61.
22. Samuelson DR, Cram RL. The three-phase bone scan and exercise induced lower-leg pain. The tibial stress test. *Clin Nucl Med* 1996; 21: 89 - 93.
23. Schepisis AA, Gill SS, Foster TA. Fasciotomy for exertional anterior compartment syndrome: is lateral compartment release necessary? *Am J Sports Med* 1999;27:430-5.
24. Schepisis AA, Fitzgerald M, Nicoletta R. Revision surgery for exertional anterior compartment syndrome of the lower leg: technique, findings, and results. *Am J Sports Med* 2005; 33 :1040 - 7.
25. Schissel DJ, Godwin J. Effort-related chronic compartment syndrome of the lower extremity. *Mil Med* 1999; 164 :830 - 2.
26. Stuart MJ, Karaharju TK. Acute compartment syndrome: recognizing the progressive signs and symptoms. *Phys Sportsmed* 1994;22:91 - 5.
27. Styf J. Diagnosis of exercise-induced pain in the anterior aspect of the lower leg *Am J Sports Med* 1988; 16:165-9.
28. Styf J. Chronic exercise-induced pain in the anterior aspect of the lower leg. An overview of diagnosis. *Sports Med* 1989; 7:331-9.
29. Thain LM, Lee SL, Downey DB. Ultrasonography of the lower leg: technique, anatomy, and pathologic conditions. *Can Assoc Radiol J* 2001; 52 :325 - 36.
30. Vanneste DR, Janzing HM, Broos PL. The acute atraumatic peroneal compartment syndrome, a rare and therefore sometimes unrecognized entity. *Acta Chir Belg* 2003; 103: 355-7.
31. Verleisdonk EJ, van Gils A, van der Werken C. The diagnostic value of MRI scans for the diagnosis of chronic exertional compartment syndrome of the lower leg. *Skeletal Radiol* 2001; 30 : 321 - 5.
32. Whitesides TE, Haney TC, Morimoto K, et al. Tissue pressure measurements as a determinant for the need of fasciotomy. *Clin Orthop* 1975;113:43-51.
33. Willis RB, Rorabeck CH. Treatment of compartment syndrome in children. *Orthop Clin North Am* 1990 ; 21: 401-12.