

# Medijastinalni glatkomišićni tumor nepoznatog malignog potencijala: prikaz slučaja i pregled literature

## Mediastinal smooth muscle tumor of uncertain malignant potential: case report and literature review

Veljko Flego<sup>1\*</sup>, Darian Volarić<sup>2</sup>, Koviljka Matušan Ilijaš<sup>3</sup>, Ljiljana Bulat-Kardum<sup>4</sup>

**Sažetak. Cilj:** glatkomišićni tumori su lejomomi i lejomiosarkomi. Postoji rijetka skupina, u kojoj se biološki potencijal tumora ne može utvrditi; to su glatkomišićni tumori nepoznatog malignog potencijala. Cilj je prikazati pacijenta s takvim tumorom, koji je nastao iz glatkog mišićnog tkiva medijastinuma. **Prikaz slučaja:** 48-godišnji muškarac, subfebrilan, bolovi u grudnom košu sa širenjem u leđa. Kompjutorizirana tomografija toraksa pokazala je oštro ograničenu cističnu tvorbu stražnjeg medijastinuma. Ezofagogastroduodenoskopija je otkrila u srednjoj trećini jednjaka pritisak izvana, a rendgen pasaža jednjaka jednjak lučno potisnut izvana prema desno i ventralno. Bronhoskopijom je utvrđeno da je membranozni dio lijevog glavnog bronha blago ekstramuralno komprimiran. Učinjen je kirurški zahvat, torakotomija lijevo i potpuno odstranjenje tumora medijastinuma. Patohistološki nalaz pokazao je područje nekroze, tumorsko tkivo građeno od vretenastih stanica, koje pokazuju blagu polimorfiju. Imunohistokemijska analiza tumora bila je pozitivna na glatkomišićni aktin (SMA) i dezmin, a negativna na S100 i CD34, što potvrđuje podrijetlo tumora iz glatkomišićnih stanica. Dodatna imunohistokemijska analiza utvrdila je da proliferacijski biljeg Ki-67 iznosi 5,9 %, a p16 je pozitivan u više od 50 % tumorskih stanica. Zaključni patološki nalaz je glatkomišićni tumor nepoznatog malignog potencijala. Pacijent je praćen 48 mjeseci nakon operacije, bez recidiva tumora ili znakova metastaza. **Zaključak:** Patohistološka dijagnoza može biti otežana, općenito, ali posebno u rijetkim novotvoreninama. Prikazani slučaj pokazuje da ponekad nije moguće utvrditi radi li se o benignom ili malignom glatkomišićnom tumoru. Tada se postavlja dijagnoza glatkomišićnog tumora nepoznatog malignog potencijala, ovdje smještenog u medijastinumu. Nakon kirurškog odstranjenja neoplazme potrebno je redovito pratiti pacijenta, kako bi se utvrdio recidiv bolesti i provelo dodatno liječenje.

**Ključne riječi:** glatkomišićni tumor; imunohistokemija; malignost; medijastinalni tumori

**Abstract. Aim:** Smooth muscle tumors are divided into leiomyomas and leiomyosarcomas. The aim is to present a patient with a rare tumor called smooth muscle tumor of uncertain malignant potential. **Case report:** The reported patient was a 48-year-old male, subfebrile, with chest pain. Chest computed tomography showed a sharply limited cystic formation of the posterior mediastinum. Esophagogastroduodenoscopy revealed outside compression in the middle third of the esophagus, and X-ray of the esophageal passage showed that the esophagus was pressed from the outside to the right and ventral. Bronchoscopy determined that the membranous part of the left main bronchus was slightly extramurally compressed. A left thoracotomy and an extirpation of the mediastinal tumor were performed. In pathohistology area of necrosis and tumor tissue composed of spindle cells were identified, which showed mild polymorphia. Immunohistochemical findings included positive smooth muscle actin (SMA) and desmin markers, negative S100 and CD34 markers, Ki-67 was 5.9%, and p16 was positive in more than 50% of tumor cells. The patient was followed up for 48 months, with no signs of tumor recurrence. **Conclusion:** Pathohistological diagnosis can be difficult, particularly in cases of rare neoplasms. The reported case shows that sometimes it

<sup>1</sup>Specijalna bolnica za medicinsku rehabilitaciju Thalassotherapia Crikvenica, Crikvenica

<sup>2</sup>Katedra za internu medicinu, Medicinski fakultet Sveučilišta u Rijeci, Rijeka

<sup>3</sup>Zavod za patologiju, Klinički bolnički centar Rijeka, Rijeka

<sup>4</sup>Zavod za pulmologiju, Klinika za internu medicinu, Klinički bolnički centar Rijeka, Rijeka

**\*Dopisni autor:**

Prim. dr. sc. Veljko Flego, dr. med.  
Specijalna bolnica za medicinsku rehabilitaciju Thalassotherapia Crikvenica  
Gajevo šetalište 21, 51 260 Crikvenica  
e-mail: veljko.flego2@ri.t-com.hr

<http://hrcak.srce.hr/medicina>

is not possible to determine if smooth muscle tumor is benign or malignant. Therefore, the diagnosis of smooth muscle tumor of uncertain malignant potential is established, in our case the tumor was located in the mediastinum. After surgical removal of the neoplasm, the patient should be followed up regularly in order to detect disease recurrence and to give additional treatment.

**Key words:** immunohistochemistry; malignancy; mediastinal neoplasms; smooth muscle tumor

Glatkomišićne tumore čine benigni lejomomi i maligni lejomiosarkomi. Zahvaćaju najčešće maternicu, probavni sustav, velike krvne žile, meka tkiva abdomena, retroperitoneuma, zdjelice i toraksa. U medijastinumu ih je do sada opisano pedesetak, kao prikazi slučajeva ili u malim serijama slučajeva.

#### UVOD

Tumori mekih tkiva su grupa rijetkih neoplazmi od kojih su oni maligni (sarkomi) oko sto puta rjeđi nego benigni, a čine oko 1 % od svih malignih tumora u odraslih pacijenata<sup>1</sup>. Klasificiraju se prema vrsti stanica mekog tkiva iz kojih su nastali. Tumori mišićnog podrijetla su rijetki, objavljuju se kao prikazi pojedinih slučajeva ili u serijama prikaza tumora mekih tkiva. Kransdorf je 1995. prikazao retrogradno seriju tumora mekih tkiva u 10-godišnjem razdoblju. Među benignim tumorima mekih tkiva bilo je 1,7 % lejomioma (LM; engl. *leiomyoma*), a među malignim tumorima 8,4 % lejomiosarkoma (LMS; engl. *leiomyosarcoma*) i 1,9 % rbdomiosarkoma<sup>1</sup>.

Glatkomišićni tumori (SMT; engl. *smooth muscle tumors*) uobičajeno se dijele na benigne LM-e i maligne LMS-e<sup>2</sup>. Zahvaćaju najčešće maternicu, znatno rjeđe jednjak, želudac, tanko crijevo, kožu, velike krvne žile, meka tkiva ekstremiteta, abdomena, retroperitoneuma, zdjelice, muških i ženskih vanjskih spolnih organa, toraksa, glave i vrata<sup>3</sup>. Ostale lokalizacije vrlo su rijetke (kosti, jetra, pluća, mokraćni mjehur)<sup>4-7</sup>. SMT-i spadaju među rijetke mezenhimalne tumore koji se mogu razviti u imunodeficientnih pacijenata zaraženih Epstein-Barr virusom<sup>2,8</sup>.

SMT-i razlikuju se po histološkim značajkama koje uključuju: stupanj atipije i pleomorfizma stanica, celularnost, mitotsku aktivnost, izraženu fibrozu

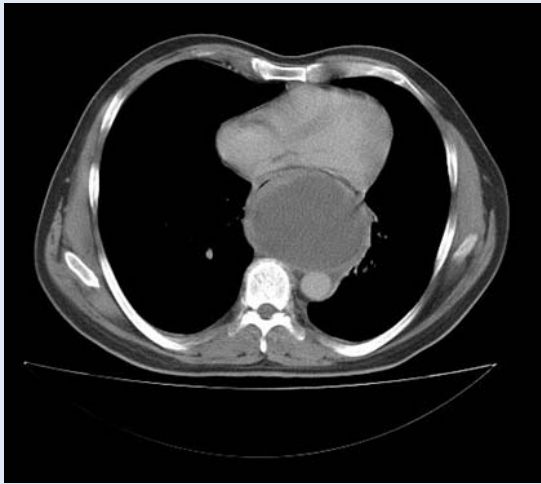
ili hijalinizaciju i prisustvo koagulacijske nekroze tumora<sup>9,10</sup>. Ako se ne može utvrditi radi li se o LM-u ili LMS-u, koriste se imunohistokemijska ispitivanja monoklonalnim protutjelima<sup>4</sup>. Vrlo rijetko i nakon toga nije moguće odrediti radi li se o benignom ili malignom tumoru glatkomišićnih stanica, pa su takvi tumori nazvani glatkomišićni tumori nepoznatog malignog potencijala<sup>3,7,11</sup>. Taj je naziv uvela Svjetska zdravstvena organizacija 2003. godine za tumore maternice, a kasnije se koristi i za druge lokalizacije SMT-a<sup>12</sup>.

Do sada je u literaturi opisano oko 20 slučajeva primarnih medijastinalnih LM-a i oko 40 slučajeva medijastinalnih LMS-a<sup>13</sup>. Bili su to prikazi jednog slučaja ili male serije slučajeva<sup>10,14-21</sup>. Najčešće se javljaju u odrasloj dobi, ali opisan je i slučaj LM-a medijastinuma dječaka u dobi od jedne i pol godine<sup>21</sup>. LMS-i čine manje od 2 % svih malignih tumora medijastinuma<sup>18</sup>. Medijastinalni LMS-i čine oko 1,4 % svih sarkoma mekih tkiva i oko 11 % primarnih medijastinalnih sarkoma<sup>20</sup>. Cilj je prikazati pacijenta s glatkomišićnim tumorom nepoznatog malignog potencijala smještenim u medijastinumu.

#### PRIKAZ SLUČAJA

Pacijent u dobi od 47 godina javio se liječniku zbog subfebriliteta i netipičnih bolova u prsima sa širenjem u leđa. Od ranijih bolesti naveo je vrijed dvanaesnika, izliječen prije četiri godine. Nije bio pušač. Fizikalni nalaz bio je uredan. Od laboratorijskih nalaza patološki su bili: sedimentacija eritrocita (SE) (82 mm/3,6 ks), leukociti (17,0 x 10<sup>9</sup>/L), neutrofilni (79 %), trombociti (756 x 10<sup>9</sup>/L) i C-reaktivni protein (CRP; engl. *C-reactive protein*) (140,5 mg/L). Radiogram toraksa pokazivao je ožiljne promjene plućnog parenhima u donjem lijevom plućnom polju. Liječen je bio koamoksiklavom, ceftriaksonom i azitromicinom, ali subfebrilitet je ostao i nakon dva tjedna liječenja antibioticima.

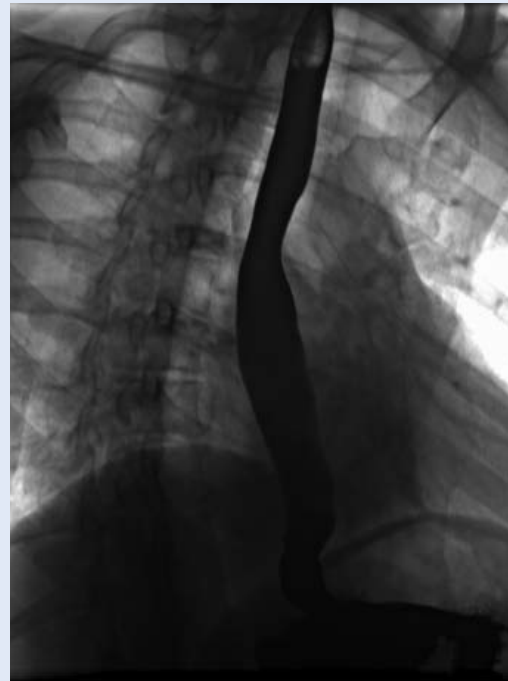
Kompjutorizirana tomografija (CT; engl. *computed tomography*) toraksa pokazivala je oštro ograničenu cističnu tvorbu u stražnjem medijastinumu, homogeno ispunjenu tekućim sadržajem, veličine 92 x 74 x 98 mm (slika 1). Ezofagogastroduodenoskopijom vidio se pritisak izvana u srednju trećinu jednjaka. Akt gutanja s dijaskopi-



**Slika 1.** Kompjutorizirana tomografija toraksa pokazuje oštro ograničenu cističnu formaciju u stražnjem medijastinumu, homogeno ispunjenu tekućim sadržajem.

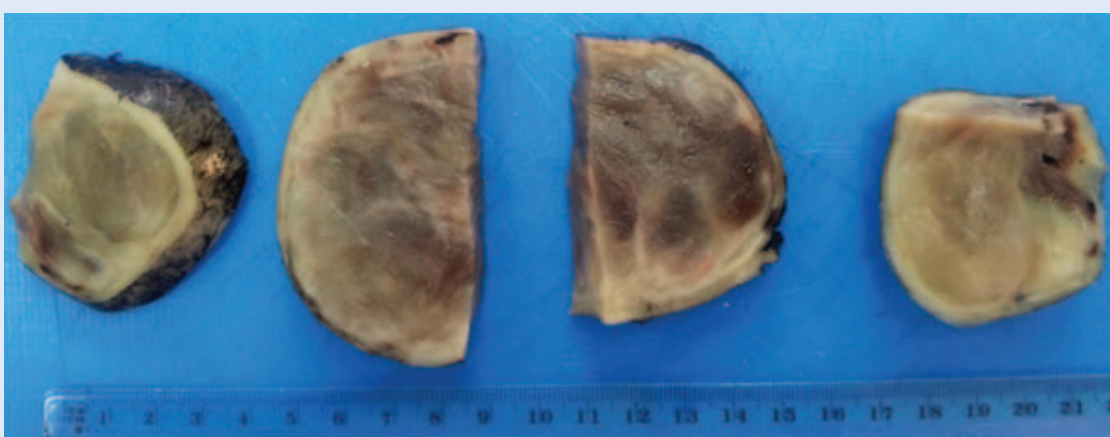
jom jednjaka pokazivao je lučno potisnut jednjak izvana prema desno i naprijed, od razine 6. grudnog kralješka aboralno (slika 2). Bronhoskopijom se vidjelo da je membranozni dio lijevog glavnog bronha ektramuralno komprimiran.

Učinjena je bila lijevostrana torakotomija i ekstirpacija tumora medijastinuma (slika 3). Patohistološki se radilo o tumorskom tkivu umjerene celularnosti, faskikularnog načina rasta, građenom od vretenastih stanica s monomorfim jezgama bez atipije. Na 50 velikih vidnih polja (HPF; engl. *high power fields*) našle su se dvije mitoze. U središnjem dijelu tumora vidjela su se područja ishemijske nekroze, a tumorske stanice u okolici pokazivale su degenerativnu atipiju (slika 4). Imu-

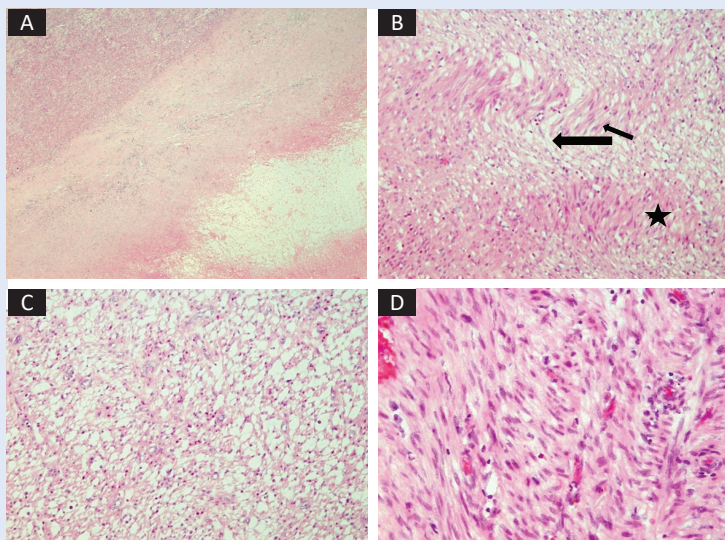


**Slika 2.** Kontrastno rendgensko snimanje jednjaka pokazuje lučno potisnut jednjak izvana prema desno i naprijed.

nohistokemijski su tumorske stanice bile pozitivne na glatkomišićni aktin (SMA; engl. *smooth muscle actin*) i dezmin, a negativne na S100 i CD34, što se uklapalo u imunoprofil SMT-a (slika 5). U svrhu određivanja biološkog ponašanja tumora učinilo se dodatno imunohistokemijsko bojenje na Ki-67 i p16 biljege. Ki-67 proliferacijski biljeg iznosio je 5,9 %, a p16 je bio pozitivan u više od 50 % tumorskih stanica (slika 6). Zaključni je patološki nalaz bio da se radi o glatkomišićnom tumoru

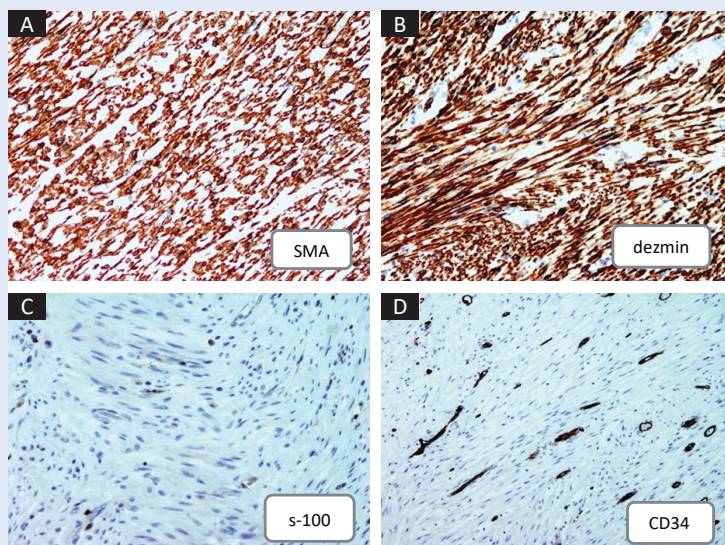


**Slika 3.** Makroskopski dobro ograničen, jajolik, solidan tumor, srednje tvrde konzistencije, glatke, tamnosive površine, veličine 7,5 x 7 x 6 cm.



**Slika 4.** Histološki nalaz tumora.

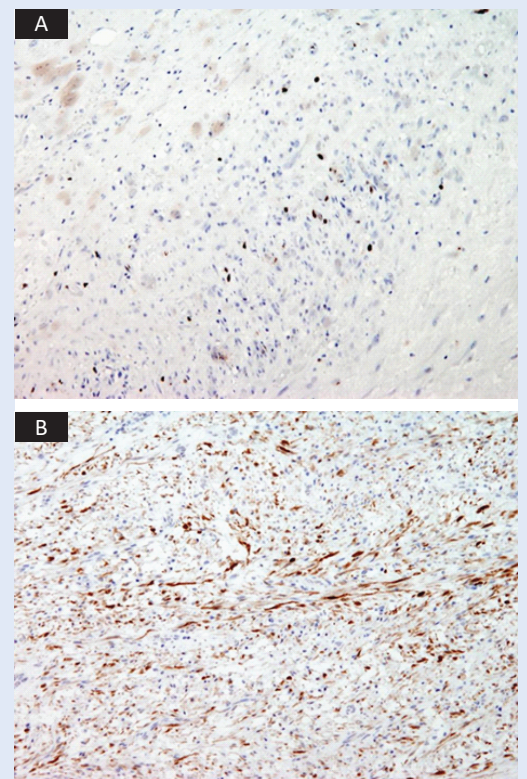
A – područje nekroze (zvjezdica) okruženo područjem cijeljenja (strjelica), a u gornjem lijevom kutu je vijabilno tumorsko tkivo (HE, x 40). B – tumor je građen od vretenastih stanica, s eozinofilnim citoplazmama, koje se slažu u paralelne snopiće (HE, x 100). C – izražen je međustanični edem unutar nekih područja tumora (HE, x 100). D – tumorske stanice pokazuju blagu polimorfiju (HE, x 200).



**Slika 5.** Imunohistokemijski nalaz tumora.

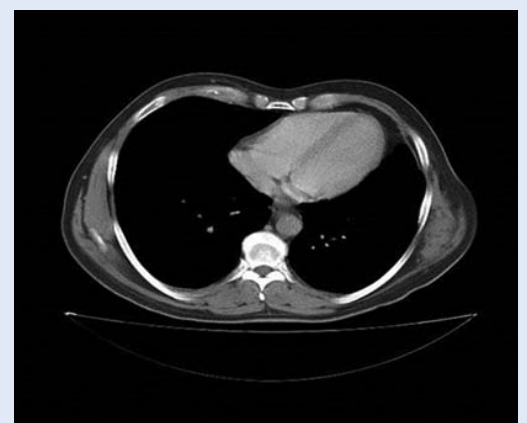A – pozitivan na glatkomišićni aktin (SMA). B – pozitivan na dezmin (smeđa boja). C – negativan na S100 (pozitivne pojedinačne upalne stanice). D – negativan na CD34 (pozitivne endotelne stanice).

nepoznatog malignog potencijala. Četiri mjeseca nakon operacije učinjen je kontrolni CT toraksa, koji nije pokazivao recidiv tumora (slika 7). Pacijenta se redovito kontrolira 48 mjeseci nakon operacije, nije ustanovljen recidiv tumora niti metastaze.



**Slika 6.** Imunohistokemijski nalaz tumora.

A – proliferacijski indeks Ki-67 je 5,9 % (smeđe obojene jezgre). B – p16 je pozitivan u više od 50 % tumorskih stanica (citoplazma, jezgra ili obje).



**Slika 7.** Kompjutorizirana tomografija toraksa četiri mjeseca nakon operacije.

## RASPRAVA

Uz najčešće glatkomišićne tumore, LM i LMS, ovim je radom prikazana i treća, izrazito rijetka, skupina glatkomišićnih tumora nepoznatog malignog potencijala. Medijastinum je vrlo rijetka lo-

kalizacija SMT-a, pa su i dijagnostički kriteriji nepoznati<sup>14</sup>. Jednostavno, nema smjernica za utvrđivanje dijagnoze, što je LM, a što LMS medijastinuma. Kao i u drugim lokalizacijama, tumorske stanice pokazuju različite stupnjeve atipije stanica, mitotske aktivnosti, celularnosti uzorka i nekroze. Iako su u prikazanom tumoru bile prisutne svega dvije mitoze na 50 HPF-a, preporuke su da tumor koji se želi kategorizirati kao lejomiom ne pokazuje mitotsku aktivnost u dubokim mekim tkivima, u ovom slučaju medijastinumu<sup>14</sup>. U literaturi iz 1994. (Moran i sur.), u kojoj se prikazuje 10 slučajeva LMS-a medijastinuma, ne spominju se dijagnostički kriteriji, iako bi se, prema njihovim kliničkopatološkim nalazima, naš slučaj „uklopio“ u LMS niskog gradusa (I), jer tada se još nije spominjala kategorija nepoznatog malignog potencijala. U neginekološkim primarnim sijelima SMT-a kriteriji za razlikovanje LM-a od LMS-a prilično su „strogi“, dopuštaju samo minimalnu citološku atipiju, koagulacijska nekroza ne smije biti prisutna, a mitotski indeks ne smije biti veći od 1 na 50 HPF-a<sup>2</sup>. U našem prikazu svega jedna mitoza na 10 HPF-a, umjerena celularnost i blaga atipija, govore više za LM nego LMS, iako je lokalizacija i izvor tumora od velike važnosti za konačnu dijagnozu<sup>2</sup>. Nekroza koja je bila prisutna je tzv. netumorska, odnosno ishemijska, nastala ne zbog rasta tumora, već zbog pritiska zbog skućenog prostora u kojem je tumor rastao, i govori u prilog LM-a. Radiološki i patomorfološki isključeno je podrijetlo tumora iz glatkomišićnih stanica jednjaka, bronha i velikih krvnih žila toraksa, već je tumor izrastao iz stijenki malih krvnih žila u mekom tkivu medijastinuma (visceralni medijastinum)<sup>19</sup>. Imunohistokemijski pozitivni biljezi p16 i p53, kao i visoki Ki-67 proliferacijski indeks, sami ili u kombinaciji, daju ukupnu osjetljivost od 92 % i specifičnost od 98 %, u razlikovanju LMS-a od LM-a, i mogu se koristiti kao pokazatelji malignosti za SMT-e<sup>4</sup>. U istom literaturnom navodu od 2009. (Lee i sur.) spominje se i kategorija tumora nepoznatog malignog potencijala. U našem slučaju Ki-67 proliferacijski indeks bio je manji od 10 %, što ide u prilog LM-a, a p16 je bio pozitivan u više od 50 % tumorskih stanica, što ide u prilog LMS-a. Zbog svega navedenog mišljenje je patologa bilo da ovaj slučaj spada u kategoriju glatkomišićnog tumora nepoznatog malignog potencijala. Uzeto je u

obzir i da su kirurški rubovi bili slobodni, tj. da je tumor u cijelosti odstranjen, a i to što ima malo podataka o SMT-ima u medijastinumu. Nakon 1994. godine prikazani su samo pojedinačni slučajevi pacijenata s LM-ima ili LMS-ima medijastinuma. LMS može, vrlo rijetko, biti povezan s Epstein-Barr virusnom infekcijom u imunodeficientnih pacijenata<sup>8</sup>. Dokazivanje Epstein-Barr virusa unutar tumorskih stanica provodi se *in situ* hibridizacijom. Klinički tijek i ishod takvih tumora često nisu povezani s patohistološkim obilježjima i gradusom

Prikazan je prvi slučaj medijastinalnog glatkomišićnog tumora nepoznatog malignog potencijala, koji se po histološkim i imunohistokemijskim obilježjima nalazi između lejomiona i lejomiosarkoma. Nakon operacije tumora pacijenta se prati 48 mjeseci bez recidiva tumora.

tumora, što je značajka glatkomišićnih tumora nepoznatog malignog potencijala.

Skupina glatkomišićnih tumora nepoznatog malignog potencijala se klinički, patohistološki i imunohistokemijski nalazi između benignih i malignih SMT-a. Zbog nepoznatog biološkog potencijala tumora potrebno je redovito pratiti takve pacijente (svakih 6 mjeseci prvih 5 godina, a zatim jednom godišnje sljedećih 5 godina)<sup>11</sup>. Praćenjem te vrste SMT-a može doći do recidiva istog tumora (7 – 27 % kod tumora maternice), razvoja LMS-a ili tumor trajno pokazuje značajke LM-a<sup>11,22,23</sup>. U našem slučaju pacijent se prati 48 mjeseci bez znakova progresije tumora, što ide u prilog dijagnozi postavljenoj nakon operacije tumora. U pacijenta s LMS-om, u kojih je tumor u potpunosti odstranjen, petogodišnje preživljavanje iznosilo je 15 – 20 %, što isto govori u prilog da je u našem slučaju postavljena ispravna dijagnoza nakon operacije tumora<sup>18</sup>.

Liječenje LM-a provodi se kirurškim odstranjenjem, a LMS nakon kirurškog liječenja često zahtijeva adjuvantnu kemoterapiju i/ili radioterapiju. Glatkomišićni tumori nepoznatog malignog potencijala liječe se radikalnom operacijom, a primjena adjuvantne kemoterapije i/ili radioterapije nije jasno definirana, stoga takvi tumori zahtijevaju dugogodišnje praćenje jer su uočeni recidivi tumora i desetak godina nakon kirurškog odstranjenja<sup>11</sup>.

## ZAKLJUČAK

U ovom prikazu slučaja ističe se kako se radi o tumoru iz rijetke skupine glatkomišićnih tumora, koji je bio smješten u medijastinumu, a do sada je objavljeno samo 60-ak takvih slučajeva. Nakon kirurškog odstranjenja neoplazme učinjena je histološka i imunohistokemijska analiza. Histološki gradus tumora i ispitani tumorski biljezi nisu mogli utvrditi radi li se o benignoj ili malignoj novotvorevini. Stoga je, prema ranijim literaturnim podacima, postavljena dijagnoza glatkomišićnog tumora nepoznatog malignog potencijala. U prikazanom slučaju važno je redovito praćenje kliničkog tijeka bolesti, kako bi se na vrijeme utvrdio recidiv bolesti i primijenile dodatne metode liječenja. Naš se pacijent prati 48 mjeseci od operacije, za sada, bez lokalnog recidiva ili metastaza. U diferencijalnoj dijagnostici tumora medijastinuma potrebno je uzeti u obzir i ovu rijetku kategoriju tumora.

**Izjava o sukobu interesa:** autori izjavljuju da ne postoji sukob interesa.

## LITERATURA

- Seynaeve PC, De Visschere PJL, Mortelmans LL, De Schepper AM. Tumors of muscular origin. In: De Schepper AM, Vanhoenacker F, Gielen J, Parizel PM (eds). *Imaging of soft tissue tumors*. Berlin, Heidelberg: Springer, 2006;293-310.
- Deyrup AT. Smooth muscle tumors. In: Folpe AL, Inwards CY (eds). *Bone and soft tissue pathology*. Philadelphia: Saunders, 2010;119-30.
- Miettinen M, Fetsch JF. Evaluation of biological potential of smooth muscle tumours. *Histopathology* 2006;48:97-105.
- Lee CH, Turbin DA, Sung YC, Espinosa I, Montgomery K, van de Rijn M et al. A panel of antibodies to determine site of origin and malignancy in smooth muscle tumors. *Mod Pathol* 2009;22:1519-31.
- Terada T. Primary pulmonary small leiomyosarcoma arising from bronchial smooth muscles. *Respir Med CME* 2010;3:226-9.
- Terada T. Vascular leiomyoma of the lung arising from pulmonary artery. *Int J Clin Exp Pathol* 2013;6:97-9.
- Zukerman Z, Schiavina R, Borghesi M, Brunocilla E, Vagnoni V, Pirini MG et al. Smooth muscle tumor of uncertain malignant potential of the urinary bladder: a case report and review of the literature. *Clin Genitourin Cancer* 2013;11:e6-9.
- Dekate J, Chetty R. Epstein-Barr virus-associated smooth muscle tumor. *Arch Pathol Lab Med* 2016;140:718-22.
- Won HS, Chun HG, Lee K. Retroperitoneal smooth muscle tumor of uncertain malignant potential after hysterectomy: a case report. *J Med Case Rep* 2011;5:214.
- Hwang YU, Kim SY, Lee BH, Hwang YJ, Lee JY, Kim YS et al. Primary mediastinal leiomyoma mimicking a giant mediastinal cyst: a case report. *J Korean Soc Radiol* 2016;75:147-50.
- Bacanakil BH, Deveci M, Karabuk E, Soyman Z. Uterine smooth muscle tumor of uncertain malignant potential: clinicopathologic-sonographic characteristics, follow-up and recurrence. *World J Oncol* 2017;8:76-80.
- Tavassoli FA, Devilee P. *World Health Organization Classification of tumours: Tumours of the breast and female genital organs*. Lyon: International agency for research on cancer press, 2003;236-9.
- den Bakker MA, Marx A, Mukai K, Ströbel P. Mesenchymal tumours of the mediastinum-part II. *Virchows Arch* 2015;467:501-17.
- Moran CA, Suster S, Perino G, Kaneko M, Koss MN. Malignant smooth muscle tumors presenting as mediastinal soft tissue masses. A clinicopathologic study of 10 cases. *Cancer* 1994;74:2251-60.
- Yazici U, Gülhan E, Yazici U, Yaran P, Cakir E, Taştepe I. A case of giant mediastinal leiomyoma. *Turk J Gastroenterol* 2011;22:656-7.
- Baldó X, Sureda C, Gimferrer JM, Belda J. Primary mediastinal leiomyoma: an angiographic study and embolisation of the feeding vessels to improve the surgical approach. *Eur J Cardiothorac Surg* 1997;11:574-6.
- Ouadnoui Y, Achir A, Bekarsabein S, Bouchikh M, Smahi M, Msougar Y et al. Primary mediastinal leiomyoma: a case report. *Cases J* 2009;2:8555.
- Labarca E, Zapico A, Rios B, Martinez E, Santamarina M. Superior vena cava syndrome due to a leiomyosarcoma of the anterior mediastinum: a case report and literature overview. *Int J Surg Case Rep* 2014;5:984-7.
- Vaziri M. Primary mediastinal leiomyosarcoma. *Gen Thorac Cardiovasc Surg* 2012;60:522-4.
- Liao CY, Chien ST, Huan SF. Primary leiomyosarcoma of the anterior mediastinum. *QJM* 2015;108:429-30.
- Hakeem ZA, Rathore SS, Wahid A. Rare mediastinal leiomyoma in a child. *Gen Thorac Cardiovasc Surg* 2017;65:415-7.
- Yoon BS, Seong SJ, Park H. Rapid recurrence of uterine smooth muscle tumor of uncertain malignant potential as leiomyosarcoma. *Int J Gynaecol Obstet* 2011;113:244-5.
- Vilos GA, Marks J, Ettler HC, Vilos AG, Prefontaine M, Abu-Rafea B. Uterine smooth muscle tumors of uncertain malignant potential: diagnostic challenges and therapeutic dilemmas. Report of 2 cases and review of the literature. *J Minim Invasive Gynecol* 2012;19:288-95.