

Mikrokirurško liječenje rupture žute pjege

Microsurgical treatment of macular holes

Damir Kovačević, Tea Čaljkušić-Mance, Lana Kostić*

Klinika za oftalmologiju, Klinički bolnički centar Rijeka, Rijeka

Sažetak: Ruptura žute pjege poremećaj je koji zahvaća najdelikatnije strukture centralne mrežnice. Neliječena uglavnom dovodi do značajnog gubitka centralne vidne oštrine. Mikrokirurško liječenje rupture žute pjege prvi put se spominje 1991. godine u radovima Kelly i Wendela. Od tih relativno jednostavnih početaka uz upotrebu klasičnih vitrektoma velikog promjera i upotrebe zraka kao tamponade na kraju operacije do razvoja bešavnih mikroincizijskih tehnologija prošlo je više od 20 godina. Uvođenjem ljuštenja membrane limitans interne uz pomoć posebnih vitalnih boja i novih vrsta tamponada poboljšao se anatomske i funkcionalni uspjeh ovih operacija. Upotrebom optičke koherentne tomografije omogućena je bolja analiza vitreoretinalnih promjena, kao i praćenje postoperativnih promjena u području žute pjege. Nove metode u liječenju kompliciranih ruptura žute pjege kao što su formiranje inverznog poklopca od tkiva membrane limitans interne, farmakološka vitreoliza, transplantacija retine te novi oblici konzervativnog liječenja kod početnih ruptura žute pjege daju nadu da sve mogućnosti liječenja ove bolesti nisu iscrpljene.

Ključne riječi: mikrokirurgija; ruptura žute pjege; vitrektomija

Abstract: A macular hole is a disorder of the most delicate structures in the central retina. Left untreated it usually leads to severe loss of visual acuity. Microsurgical treatment of macular holes is first mentioned in 1991 by Kelly and Wendell. It has been more than 20 years since those rather simple beginnings using classical vitrectomes with bigger radius and air tamponade to the suture-free microincision technologies we use today. Internal limiting membrane peeling in combination with special vital dyes and new types of tamponade upgraded the anatomical and functional success of these surgeries. Usage of optic coherence tomography enables better analysis of vitreoretinal disorders and monitoring postoperative changes in the macular area. New methods in treatment of complicated macular holes such as inverted internal limiting membrane flap, pharmacologic vitreolysis, retinal transplantation and new options of conservative treatment in initial stages of macular holes give confidence that there is still room for improvement in treatment of macular holes.

Key words: macular hole; microsurgery; vitrectomy

***Dopisni autor:**

Lana Kostić, dr. med.
Klinika za oftalmologiju,
Klinički bolnički centar Rijeka
Krešimirova 42, 51 000 Rijeka
e-mail: lanakostic@gmail.com

<http://hrcak.srce.hr/medicina>

UVOD

Ruptura žute pjege karakterizirana je prekidom anatomskog kontinuiteta neurosenzorne mrežnice koji se razvija u centru područja makule¹. U svojoj punoj debljini obuhvaća područje od membrane limitans interne (ILM, engl. *inner limiting membrane*) do vanjskih segmenata fotoreceptora mrežnice.

Prve zapise rupturu nalazimo 1869. godine kada je Knapp opisao postraumatsku rupturu žute pjege

Ruptura žute pjege bolest je centralne mrežnice koja se može uspješno izliječiti novim mikrokirurškim postupcima ako je bolest prepoznata na vrijeme. Mikrokirurško liječenje provodi se kod pojave 2. – 3. stupnja bolesti. Stare rupturu žute pjege obično imaju lošiju prognozu u pogledu značajnijeg postoperativnog poboljšanja centralne vidne oštine.

ge. Kasnije je na većim serijama pacijenata s rupturama žute pjege ustanovljeno da je samo oko 10 % rupturu uzrokovano povredom, a preko 80 % su idiopatske.

EPIDEMIOLOGIJA

Učestalost idiopatskih rupturu žute pjege varira od 0.3 – 0.4 % ukupne populacije u Sjedinjenim Američkim Državama, s češćim pojavljivanjem kod žena i u starosnim skupinama od 65 do 75 godina²⁻⁴. Rizik zahvaćenosti drugog oka makularnom rupturom iznosi oko 10 – 15 %⁵⁻⁸. U pojedinim studijama spominje se povezanost rupturu žute pjege s hipertenzijom i kardiovaskularnim bolestima, ali nema čvrstih dokaza.

PATOFIZIOLOGIJA

Kod traumatskih rupturu žute pjege vjerojatni uzrok nastanka su kontuzione sile koje djeluju na mjesto najtanjih struktura mrežnice. Formiranje epiretinalnih membrana (ERM, engl. *epiretinal membrane*) kao i atrofija fotoreceptora sigurno pridonose nastanku rupturu. Posttraumatske rupturu žute pjege mogu nastati odmah nakon traume s iznenadnim gubitkom vidne oštine ili postepeno u periodu od nekoliko dana do nekoli-

ko mjeseci nakon povrede. Nagli nastanak posttraumatskih rupturu žute pjege nalazimo uglavnom kod mlađih ljudi kada postoje jače vitreoretinalne adhezije stražnjeg pola uz odsustvo stražnjeg odignuća staklovine. Mehanizam nastanka su obično tupe povrede oka⁹. Nagli nastanak trakcije na područje tanke makule lako dovodi do rupturu.

Uzrok nastanka idiopatskih rupturu žute pjege su prvenstveno promjene u staklovini (trakcije i kontrakcije perifoveolarnog dijela staklovine).

KLASIFIKACIJA

Stupnjevi rupturu žute pjege po Gassu su sljedeći¹:

Stupanj 1A (cista makule): Nalazimo uzdizanje depresije makularnog područja (100 do 200 mikrona) s akumulacijom žućkastog pigmenta, pa promjena izgleda kao žućkasta točka. Moguća prisutnost vitreomakularnih adhezija (VMA, engl. *vitreomacular adhesion*) uz pojavu pseudocista (slika 1).

Stupanj 1B: Daljim izdizanjem retine makularnog područja formira se žućkasti prsten (200 do 300 mikrona) uz raslojavanje dubokih mrežničnih slojeva (slika 2). I dalje postoji intaktni površni sloj retine uz priraslice s hijaloidnom membranom.

1A i 1B stupnjevi mogu se karakterizirati kao prijetuće rupturu žute pjege jer u ovim stadijima još nema defekta i terapija je konzervativna.

Stupanj 2: Dolazi do pune debljine rupturu žute pjege promjera manjeg od 400 mikrona, ponekad uz pojavu pseudoperkuluma koji predstavlja kondenzirani djelić staklovine (slika 3).

Stupanj 3: Puna debljina rupturu žute pjege promjera većeg od 400 mikrona uz djelomičnu vitreoretinalnu trakciju. Postojanje operkuluma stražnje hijaloideje, intraretinalnog edema i cisti te ponekad drusenoidni depoziti u dnu rupturu (slika 4).

Stupanj 4: Ruptura makule pune debljine i većeg promjera od prethodnih stupnjeva s kompletnim odvajanjem staklovine iznad žute pjege i papile vidnog živca. Obično prisutan i "Weiss" prsten kao znak stražnjeg odignuća staklovine. Subretinalnu tekućinu, intraretinalni edem, cistoidne promjene retine te druzenoidne depozite redovito nalazimo u ovom stadiju (slika 5).

Nova klasifikacija promjena u području makularne regije

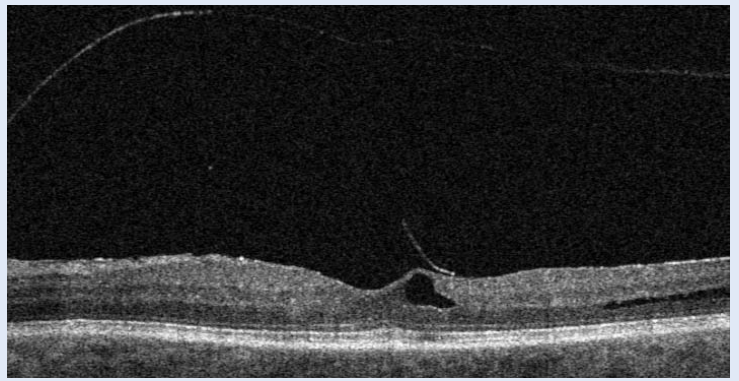Upotrebom optičke koherentne tomografije (OCT, engl. *optical coherence tomography*) u analizi promjena makularne regije pojavila se potreba za novom klasifikacijom. *International vitreomacular traction study group* (IVTS) 3, tj. panel eksperata koji se bave vitreoretinalnim bolestima, osmislio je novu Internacionalnu klasifikacijski sustav koji u sebi obuhvaća i novu podjelu ruptura žute pjege². Uvođenjem pojma vitreoretinalne adhezije i trakcije kojim se definiraju odnosi na nivou staklovina – mrežnica ovaj klasifikacijski sustav je primjereniji za procjenu dijagnostike, terapije kao i terapijskih ishoda defekata regije žute pjege.

Staklovina se sastoji od oko 98 % vode i 2 % makromolekula koje formiraju želatinoznu strukturu. Stražnji korteks staklovine vezan je s membranom limitans internom kolagenom i glikoproteinskim vezama. Starenjem organizma dolazi do slabljenja ovih veza i nastanka odignuća stražnje staklovine. U slučaju potpunog odignuća staklovine pacijenti mogu imati velike smetnje u vidu plivajućih zamućenja u staklovini, ali bez bitnijeg pogoršanja anatomije regije žute pjege. U slučaju parcijalnih adhezija koje mogu zaostati prilikom ovog procesa nastaju vitreoretinalne adhezije koje su dijelom odgovorne za patološke procese regije žute pjege¹.

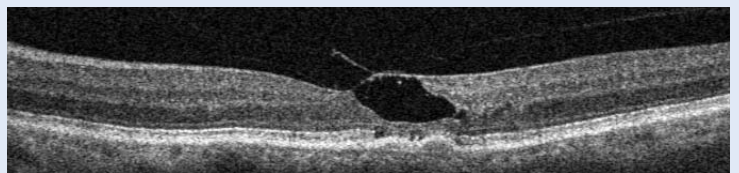
Vitreomakularna adhezija definira se kao zaostajanje djelomičnog odvajanja staklovine, pri čemu zaostaje veza između staklovine i stražnjeg pola mrežnice. OCT jasno definira ovaj poremećaj. Ove adhezivne promjene mogu biti polazno stanje u procesu do potpunog odignuća staklovine i kao takve su u početku bez simptoma².

Vitreomakularna trakcija definira se kao promjena koja također može biti posljedica nepotpunog odvajanja staklovine u području žute pjege. Ona se manifestira promjenama konture žute pjege, pojavom pseudocista, što rezultira poremećajima vida. Šira područja trakcija mogu dovesti do makulohize i cistoidnog makularnog edema².

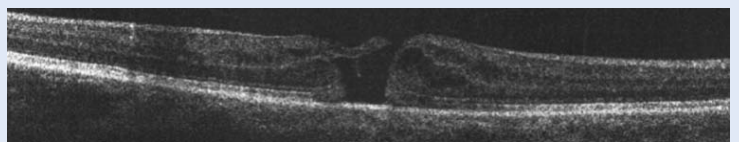
Pseudoruptura žute pjege je klinička dijagnoza koja se potvrđuje OCT nalazom. Uzrok ove promjene koja ponekad imitira rupturu žute pjege je epiretinalna membrana koja mijenja konturu ma-



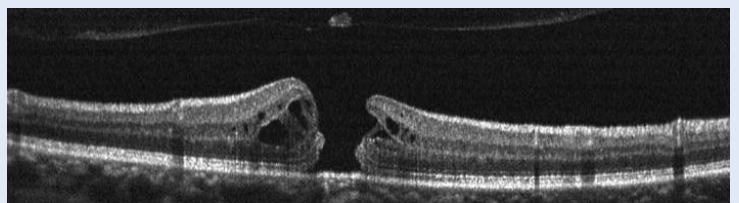
Slika 1. Vitreomakularna trakcija s formiranjem pseudocista



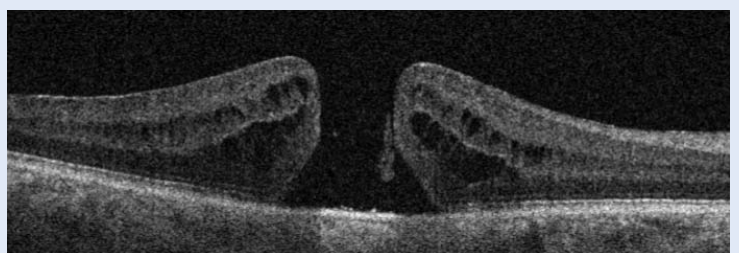
Slika 2. Stupanj 1b rupture žute pjege



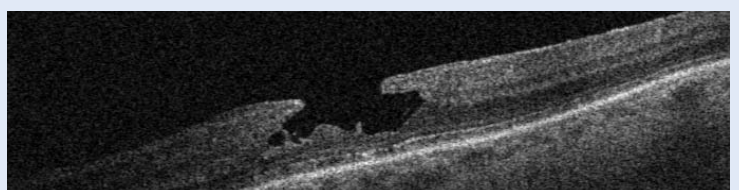
Slika 3. Stupanj 2 rupture žute pjege



Slika 4. Stupanj 3 rupture žute pjege



Slika 5. Stupanj 4 rupture žute pjege



Slika 6. Lamelarna ruptura žute pjege

kularnog područja. U ovom slučaju nema gubitka retinalnog tkiva uz normalnu centralnu debljinu makule.

Lamelarna ruptura žute pjege se u početku teško dijagnosticira samo na biomikroskopu. OCT nalaz ukazuje nepravilne konture žute pjege, intraretinalne defekte i shizu uz normalni sloj fotoreceptora (slika 6). Upravo ovo posljednje razdvaja je od kompletne ruptуре žute pjege.

Kompletna ruptura žute pjege

Radi se o potpunom defektu svih slojeva mrežnice u području žute pjege koje se dobro vidi i oftalmoskopom, a potvrđuje se OCT pretragom. Danas je još uvijek često upotrebljavana Gassova klasifikacija ruptura žute pjege, ali nam OCT analiza dalje mnogo više podataka.

Prva informacije odnosi se na veličinu ruptуре. Otvor ruptуре kao i volumen mogu se dokumentirati u milimikronima, te je na taj način omogućeno lakše praćenje brzine progresije. Male ruptуре su u grupi do 250 um i mogu se u malom broju slučajeva spontano zatvoriti, a također i dobro reagiraju na farmakološku vitreolizu. U ovoj su grupi odlični rezultati nakon vitrektomijskih operacija.

Srednje ruptуре žute pjege su veličinom od 250 do 400 um s također odličnim rezultatima nakon pars plana vitrektomije.

Velike ruptуре žute pjege su veličinom preko 400 um. U ovoj grupi nalazimo nešto manji postoperativni uspjeh nakon PPV-a (75 – 90 % ovisno o odstranjenju membrane limitans interne). OCT nam daje neposredni uvid u postojanje vitreoretinalne trakcije kao uzroka nastanka primarne ruptуре žute pjege¹.

SIMPTOMATOLOGIJA

Pacijenti se najčešće žale na iskrivljenje slike uz slabljenje centralnog vida jednog oka. Kod starijih osoba često prvi stadiji prođu nezapaženo, pa se tek slučajnim pokrivanjem jednog oka otkrije centralni defekt drugog oka. To je jedan od razloga što se preko polovine ruptуре žute pjege otkrije u stadiju kompletne ruptуре.

U anamnezi treba obratiti pažnju na ostale očne bolesti, npr. glaukom, odignuće mrežnice, povrede, operativne zahvate na oku itd.

Pregled obuhvaća kontrolu korigirane vidne oštine, pregled na biomikroskopu lupom, Amsler grid test, OCT. Posebno je važno pregledati i drugo oko, jer postoji povećan rizik od ruptуре žute pjege drugog oka u slučaju da još nema odignuća stražnje staklovine.

U ranim fazama bolesti (1a ili 1b stadij po Gassu) ciste žute pjege mogu se resorbirati nakon potpunog odignuća staklovine koje se događa u preko polovine slučajeva. Mogućnost nastanka kompletne ruptуре makule u ovim stupnjima manja je od 50 %⁴.

U stadijima 2 ili više preporučuje se kirurški tretman – pars plana vitrektomija (PPV, engl. *pars plana vitrectomy*). U iznimnim slučajevima može se pokušati s vitreofarmakolizom u drugom stadiju¹.

MIKROKIRURŠKI PRISTUP

Kirurgija ruptуре žute pjege poznata je već 25 godina, ali se mijenjala od jednostavne vitrektomije s kreiranjem stražnjeg odignuća staklovine i upotrebom zraka (Kelly i Wendel), pa do sofisticiranih bešavnih mikrokirurških tehnika uz odstranjenje membrane limitans interne uz pomoć različitih kontrasta i upotrebu dugotrajnih intraokularnih plinova.

Prije same preporuke kirurškog tretmana s pacijentima treba raspraviti mogućnost spontanog zatvaranja početne (1. stupanj) ruptуре makule, kao i upotrebu farmakovitreolize s ocriplazminom intravitrealno.

Izuzetno je važno upoznati pacijente s mogućim postoperativnim rizicima, kao što su, npr., nastanak sive mrežnice, porasta očnog tlaka kod glaukomskih pacijenata ili perifernih ruptura mrežnice, kao i odignuća mrežnice. Treba definirati postoperativna moguća poboljšanja centralne vidne oštine s obzirom na trajanje i mehanizam nastanka ruptуре. Često očekivanja pacijenata premašuju mogućnosti popravka vidne oštine nakon operativnog zahvata.

Mikrokirurški zahvat pars plana vitrektomije kod ruptуре žute pjege može se raditi u lokalnoj parabalbarnoj analgeziji, a u slučaju osjetljivih, nemirnih ili slabije suradljivih pacijenata u općoj anesteziji. Zahvat se sastoji u upotrebi tri mikrokaniile s valvularnim sistemima koje se postavljaju 3 – 4 mm

od limbusa rožnice uz pomoć posebnih troakara. Zahvaljujući valvulama na mikrokaničama i posebnom sustavu praćenja intraokularnog tlaka na modernim aparatima za vitrektomiju tlak u oku tijekom cijelog zahvata je kontroliran. Na jednu kanilu se postavlja infuzija, a druge služe kao ulazna mjesta za hladna svjetla, vitrektome i različite mikroinstrumente.

Novi izvori hladnog svjetla (halogen, živa) omogućuju upotrebu manjeg intenziteta svjetla, što je osobito važno zbog mogućeg fototoksičnog utjecaja na mrežnicu, posebno na žutu pječu. Uređaji za odstranjivanje staklovine (vitrektomi) rade na principima tzv. brzog reza, čija frekvencija seže do 10.000 rezova u minuti. Uz pomoć ovakvih vitrektoma omogućeno je relativno sigurno odstranjivanje staklovine i vitreoretinalnih adhezija¹⁰.

Najčešće upotrebljavana tehnika je „23 gauge“ pars plana vitrektomija, ali danas na raspolaganju imamo i „25 i 27 gauge“ tehnike za ovaj tip operativnog zahvata. Manje ulazne rane na skleri znače manje ožiljke i oštećivanje tkiva, ali su mikroinstrumenti manji i nježniji te je njihova upotreba zahtjevnija.

Jedan od važnijih dijelova ovog mikrokirurškog zahvata je induciranje stražnjeg odignuća staklovine (ako već nije prisutno), uz oslobađanje vitreoretinalnih trakcija, najčešće nakon prikaza s razrijeđenim i filtriranim triamcinolon acetomidom. Cilj je da se oslobode trakcije oko ruba rupture žute pjege (tangencijalne i anteroposteriorne). To uključuje odstranjivanje stražnje staklovine, epiretinalnih membrana te membrane limitans interne. Upotrebom vitrektoma s maksimalnom aspiracijom može se inducirati odignuće stražnje staklovine koja se onda pomiče prema centralnom dijelu vitrealne šupljine, čime je olakšano njeno odstranjivanje¹¹.

Prilikom vitrektomijskih zahvata kod osoba starijih od 50 godina gotovo u svim slučajevima dolazi do razvoja ili progresije mrežne. Zbog ove činjenice danas se uobičajeno u ovoj populaciji izvodi kombinirana procedura kod koje vitrektomiji predhodi operacija odstranjivanja leće postupkom fakoemulzifikacije uz ugradnju odgovarajuće umjetne leće.

Odstranjivanje membrane limitans interne

Membrana limitans interna predstavlja vezu između mrežnice i staklovine. Radi se o bazalnoj membrani građenoj od produžetaka Mullerovih

stanica. Ona može poslužiti kao osnova za staničnu proliferaciju i na taj način ima važnu ulogu u nastanku ruptura žute pjege, kao i ostalih vitreomakularnih poremećaja^{12,13}.

Iako u pogledu ILM-a ima različitih stavova, prevladava mišljenje da odstranjivanje ove membrane tijekom vitrektomije kod ruptura žute pjege pune debljine dovodi do većeg postoperativnog uspjeha, tj. zatvaranja ruptur kao i manji broj reoperacija^{14,15}. U preglednim člancima odstranjivanje ILM-a povezano je sa statistički značajnom većom stopom primarne i sekundarne rate zatvaranja ruptur žute pjege¹⁶. U spomenutim radovima nema statistički značajne razlike u rezultatima glede vidne oštine nakon 6 i 12 mjeseci kod skupina pacijenta s i bez odstranjenja ILM-a.

Odstranjivanje membrane limitans interne tijekom vitrektomije kod ruptur žute pjege znatno je olakšano upotrebom različitih vitalnih boja. U manjem opsegu ova membrana može se prikazati i s triamcinolone acetomidom (prikazuju se defekti ILM-a), ali bolji rezultati postižu se indocijanin zelenom bojom (ICG, engl. *indocyanine green*), tripan plavim (TB, engl. *trypan blue*) i brilliant plavim (BBG, engl. *brilliant blue G*)¹⁷⁻²⁰.

Prvi korišteni vitalni kontrast u kirurgiji makule bio je indocijanin zelena boja. Kod ove boje koja ima veliki afinitet prema ILM-u zabilježeni su u početku neki toksični efekti^{21,23}. Zbog toga se preporučuje upotreba manjih koncentracija od 0.05 % indocijanin zelene boje²³. Iako definitivne preporuke za upotrebu specifične vitalne boje u kirurgiji žute pjege danas u literaturi ne postoje, najraširenija je upotreba BBG-a.

Posebnu pozornost treba posvetiti mogućoj fototoksičnosti ovih supstanci, tako da izlaganje jačim izvorima svjetla prilikom upotrebe ovih kontrasta na mrežnici treba svesti na minimum.

Kirurški postupak uključuje apliciranje vitalne boje na područje ruptur žute pjege (pod zrakom ili sa zatvorenim infuzijom nakon aplikacije da se izbjegne disperzija boje u trajanju od 1 do 2 minute). S ILM forcepsom formira se i zatim hvata rub ILM-a i nježno odstranjuje kružnim manevrom. Umjesto forcepsa može se koristiti tupi instrument za formiranje početnog nabora (npr. *membrane scraper*, engl.). Veličina zone odstranjivanja je cca 3 – 4 mm. Preširoke zone odstranjivanja ILM-a dovode do promjena u strukturi

sloja ganglijskih stanica²⁴. Masaža rubova rupture kanilom sa silikonskim vrhom može pomoći u priljublivanju rubova rupture.

Na kraju operativnog zahvata u vitrealnu šupljinu ubacuje se plin dužeg trajanja (od 2 do 8 tjedana, ovisno o vrsti plina i koncentraciji). Unutarnja tamponada može se vršiti sulfurhexafluoridom (SF₆) ili perfluoropropanom (C₃F₈) koji su podjednako uspješni u tamponadi žute pjege, a razlikuju se u dužini djelovanja. Pozicija glavom prema dolje teško se podnosi u starijoj populaciji, pa se preporu-

Mikrokirurško liječenje ruptura žute pjege bilježi velik napredak posljednjih 10-ak godina uvođenjem bešavne mikroincizijske vitrektomije, tzv. brzog reza (engl. *high speed*), vitalnih boja za prikaz membrane limitans interne (ILM, engl. *inner limiting membrane*) i novih tehnika ljuštenja te upotrebom ekspanzivnih plinova u cilju trajnije intraokularne tamponade.

čuje samo kod ruptura većih od 400 μm ²⁵⁻²⁹. Kod manjih ruptura nije potrebna dugotrajna tamponada jer je period zatvaranja najčešće od 24 do 48 sati. Moguća je i upotreba zraka kao tamponadnog sredstva. Kod velikih starih ruptura žute pjege, kao i kod reoperacija, ponekad je potrebno koristiti silikonsko ulje za produženu tamponadu.

Prilikom upotrebe ekspanzivnih plinova potrebno je upozoriti pacijente da izbjegavaju putovanje avionom kao i odlazak na veće nadmorske visine zbog opasnosti od naglog povišenja intraokularnog tlaka zbog širenja plina u oku. Nagli porast tlaka može dovesti do okluzije centralne arterije oka i nastanka sljepoće.

Preporuke kirurškog zahvata danas se odnose na rupturu 2. stupnja kada je još uvijek dobra vidna oštrina te se sprječava progresija u 3. i 4. stadij kada dolazi do značajnog gubitka vida. Rupture žute pjege u prvom stadiju u preko polovine slučajeva ne progrediraju te se preporučuje opservacija³⁰. Lamelarne rupturi su karakterizirane dobrom vidnom oštrinom i stabilnim stanjem kroz duže vrijeme. Zbog toga je veći dio lamelarnih ruptura moguće promatrati kroz duže vrijeme. Ako OCT nalaz pokaže progresiju ERM-a uz oštećenje fotoreceptora te pad vidne oštrine, može se razmotriti i operativni zahvat. Još uvijek

je nejasno treba li u ovim slučajevima upotrijebiti ljuštenje ILM-a, kao i tamponadno sredstvo.

Anatomske uspješnosti u smislu postoperativnog zatvaranja rupturi žute pjege je visok i u literaturi varira od 90 % do 98 %³⁰⁻³³. Situacija s poboljšanjem vidne oštrine nešto je drugačija i varira u ovisnosti od dužine trajanja rupturi žute pjege. U slučaju višemjesečnog trajanja ruptura kao i reoperacija zbog nezatvaranja ruptura konačna vidna oštrina se poboljšava samo za jedan red na Snellenovim tablicama i u prosjeku iznosi oko 0.2³⁴⁻³⁶.

POSTOPERATIVNE KOMPLIKACIJE

Endoftalmitis

Endoftalmitis je posebno teška postoperativna komplikacija vitrektomije. Ostavlja trajna oštećenja oka i uzrokuje velik gubitak vidne oštrine. Oko je zatvorena šupljina i svaki razvoj mikroorganizama dovodi do rane destrukcije mrežnice, a ponekad i do gubitka oka. U literaturi je endoftalmitis opisan u manje od 0.05 % kod pars plana vitrektomija zbog rupturi žute pjege^{37,38}.

Odignuće mrežnice i rupturi mrežnice

Tijekom operativnog zahvata ove komplikacije dešavaju se u 3 do 17 % slučajeva, ali u najvećem broju novijih radova nalazimo ih u 2 do 5 %³⁹⁻⁴². Radi se o ozbiljnoj komplikaciji koje može dovesti do gubitka ne samo centralne nego i periferne vidne oštrine i zahtijeva dodatni hitni operativni zahvat.

Siva mrena

Kao što je već ranije naglašeno, kod pacijenata starijih od 50 godina preporučljivo je učiniti kombiniranu proceduru fakoemulzifikacije sive mrežnice te mikroincizijske vitrektomije. Na taj se način sprječava dodatni operativni zahvat. Primijećeno je da se kod starijih pacijenata nakon samo vitrektomijske operacije razvija siva mrena u 98% za vrijeme od prosječno 14 mjeseci nakon operacije^{43,44}. Ne treba zaboraviti ni povećanu učestalost ponovnog otvaranja ruptura žute pjege nakon sekundarne operacije sive mrežnice kao i pojave cistoidnog makularnog edema.

Postoperativni defekti vidnog polja

Tijekom infuzije zraka u vitrealnu šupljinu pri završetku vitrektomije može doći do oštećenja tem-

poralnog dijela vidnog polja zbog pritiska⁴⁵⁻⁴⁹. Ova oštećenja nastaju zbog mehaničkog efekta u kombinaciji s dehidratacijom. Upotreba zatvorenih, tj. valvularnih te mikroincizijskih sistema tijekom vitrektomije uz smanjenje tlaka zraka i ukupnog volumena protočnog zraka dovela je do značajnog smanjenja ove komplikacije koja je u prošlosti bila zastupljena u 20 % slučajeva⁵⁰.

OSTALE MOGUĆNOSTI LIJEČENJA

Enzimatska viteoliza

Ocriplasmin – intravitrealna injekcija je terapijska mogućnost kod malih ruptura žute pjege s predominantnom vitreoretinalnom tracijom. Uz pomoć ovog terapijskog sredstva inducira se farmakološka separacija staklovine⁵¹. Preporučuje se kod vitreo-makularnih trakcija koje se spontano ne povuku u roku 3 mjeseca kao i za rupturu makule ispod 250 um. Postupak intravitrealne injekcije mnogo je jednostavniji nego vitrektomija, ali su rezultati glede zatvaranja rupture kao i poboljšanja vidne oštrine u literaturi različiti. U pojedinim radovima navodi se zatvaranje rupture uz upotrebu ocriplazmina u preko 40 % slučajeva, a u drugim bolji uspjeh vitrektomije^{52,53}. Ne treba zaboraviti niti financijski efekt jer je terapija Ocriplasminom skuplja od vitrektomije.

Vitrektomija s ljuštenjem ILM-a uz formiranje inverznog poklopca od tkiva same membrane

U slučajevima velikih ruptura žute pjege kao i kod visokokratkovidnih očiju sa stražnjim stafilomom izgleda da je ova tehnika efikasnija od konvencionalne^{54,55}. Postupak se sastoji u nepotpunom odljuštenju unutarnje granične membrane s ostavljenom vezom uz rub dijela rupture žute pjege. Odljuštena membrana se zatim prebacuje preko same rupture u cilju stvaranja jačih adhezivnih sila i boljeg zatvaranja rubova same rupture. Na taj se način podržava proliferacija glijalnih elemenata u cilju zatvaranja rupture. ILM ima strukturu bazalne membrane koja je potrebna za proliferaciju vezivnih elemenata. Ovi proliferativni elementi neophodni su za pravilno pozicioniranje fotoreceptora, što dovodi do boljeg anatomskog i funkcionalnog uspjeha. Kod ove tehnike treba paziti na upotrebu vitalnih boja (preporučuje se brilliant blue, a ne ostale boje) zbog moguće fototoksičnosti. Iako efi-

kasnija u pogledu zatvaranja ruptura žute pjege, rezultati u literaturi pokazuje da nema značajnije razlike u stupnju poboljšanja vidne oštrine u odnosu na standardne tehnike^{56,57}.

Vitrektomija s ljuštenjem ILM-a uz postavljanje membrane unutar rupture žute pjege

Umjesto formiranja inverznog poklopca ova modifikacija opisane prve metode se sastoji u pozicioniranju presadka ILM-a unutar rupture žute pjege. Upotrebljava se kod velikih i starih ruptura kod kojih ovako postavljeni dio ILM -a provocira kontrakcijske sile unutar same rupture i doprinosi njenom zatvaranju. Postoji mnogo varijanti ovih tehnika uključujući i autologni transplantat slobodnog presatka retine s periferije u slučajevima kada nedostaje ILM⁵⁸. Kod ove kirurške metode postoji nekoliko problema. Prva je pravilno pozicioniranje ILM-a koje se postiže uz upotrebu viskoelastika. Forceps za ljuštenje ILM-a često onemogućava odvajanje presatka ILM-a nakon hvatanja. Kako se ovdje najčešće radi o reoperacijama, prethodno široko ljuštenje ILM-a ne ostavlja dovoljno tkiva za nove postupke. Zbog toga bi preporuka bila kod prve operacije sačuvati dio tkiva ILM-a (manji areal odstranjivanja) za eventualne buduće reoperacije. Danas još uvijek ne znamo u potpunosti koja je uloga ILM presadka u postoperativnom zatvaranju rupture žute pjege. Dodatni postupci u smislu poboljšanja postoperativnih rezultata uključuju lasersku fotokoagulaciju foveolarnog retinalnog pigmentnog epitela, masažu rubova makularnog defekta, upotrebu autolognog seruma, kao i faktora rasta beta 2.

ZAKLJUČAK

Uz pomoć modernih dijagnostičkih tehnika, kao i edukacijom pacijenata, danas se može pravovremeno otkriti ruptura žute pjege u početnim stadijima. Ovakva dijagnostika omogućava učestalije praćenje rizičnih pacijenata i mikrokirurški zahvat u slučaju pogoršanja i prelaska u više stadije. Kirurški zahvat izveden na vrijeme može značajno očuvati veći dio funkcije makularnog područja. Vitrektomija se pokazala izuzetno uspješnom kroz velik broj različitih tehnika zatvaranja rupture žute pjege.

Izjava o sukobu interesa: autori izjavljuju da ne postoji sukob interesa.

LITERATURA

1. Johnson RN, Gass JD. Idiopathic macular holes. Observations, stages and formation and implications for surgical intervention. *Ophthalmol* 1988;95:917-24.
2. American Academy of Ophthalmology Retina/Vitreous Panel. Idiopathic Macular Hole. Preferred Practice Pattern® Guidelines. [Internet]. 2014. [cited 2018 May 10]. Available from: <https://www.aao.org/preferred-practice-pattern/idiopathic-macular-hole-ppp-updated-2017>.
3. McCannel CA, Ensminger JL, Diehl NN. Population based incidence of macular holes. *Ophthalmol* 2009;116:1366-9.
4. Eye Disease Case-Control Study Group. Risk factors for idiopathic macular holes. *Am J Ophthalmol* 1994;118:754-61.
5. Ezra E, Wells JA, Gray RH. Incidence of idiopathic full thickness macular holes in fellow eyes. A 5 year prospective natural history study. *Ophthalmol* 1998;105:353-9.
6. Niwa H, Terasaki H, Ito Y, Miyake Y. Macular hole development in fellow eyes of patients with unilateral macular hole. *Am J Ophthalmol* 2005;140:370-5.
7. Lewis ML, Cohen SM, Smiddy WE, Gass JD. Bilaterality of idiopathic macular holes. *Graefes Arch Clin Exp Ophthalmol* 1996;234:241-5.
8. Kumagai H, Ogino N, Nangai M, Larson E. Percentage of fellow eyes that develop full thickness macular hole in patients with unilateral macular hole. *Arch Ophthalmol* 2012;130:393-4.
9. Manjot GK, Peter LL. Traumatic Macular Holes. *International Ophthalmology Clinics* 2002;42:97-106.
10. Optician [internet]. MA Healthcare Ltd. c2018 [cited 2018 May 12]. Available from: <https://www.opticianonline.net/cet-archive/206>.
11. Medscape [Internet]. WebMD LLC. c1994-2018 [cited 2018 May 20]. Available from: <https://emedicine.medscape.com/article/1844160-overview#a6>.
12. Fine BS. Limiting membranes of sensory retina and pigment epithelium. An electron microscopic study. *Arch Ophthalmol* 1961;66:847-60.
13. Smiddy WE, Michels RG, de Bustros S. Histopathology of tissue removed during vitrectomy for impending idiopathic macular holes. *Am J Ophthalmol* 1989;108:360-4.
14. Hikichi T, Yoshida A, Akiba Y, Trempe CL. Natural outcomes of stage 1, 2, 3, and 4 idiopathic macular holes. *Br J Ophthalmol* 1995;79:517-20.
15. Spiteri Cornish K, Lois N, Scott N, Burr J, Cook J, Boachie C et al. Vitrectomy with internal limiting membrane peeling versus vitrectomy with no peeling for idiopathic full-thickness macular hole. *Cochrane Database Syst Rev* 2013;CD009306.
16. Spiteri Cornish K, Lois N, Scot NW. Vitrectomy with ilm peeling versus no peeling for idiopathic full thickness macular hole. *Ophthalmol* 2014;121:649-55.
17. Beutel J, Dahmen G, Ziegler A. ILM peeling with indocyanine green or tripan blue in macular hole surgery: a randomized trial. *Arch Ophthalmol* 2007;125:326-32.
18. Baba T, Hagiwara A, Sato E. Comparison of vitrectomy with brilliant blue g or indocyanine on retinal structure and function of eyes with macular hole. *Ophthalmol* 2012;119:2609-15.
19. Shiono A, Kogo J, Klose G. Effects of indocyanine green staining on recovery of visual acuity and macular morphology after macular hole surgery. *Ophthalmol* 2013;120:138-43.
20. Williamson TH, Lee E. Idiopathic macular hole: analysis of visual outcomes and the use of ICG or BBG for ILM peel. *Graefes Arch Clin Exp Ophthalmol* 2014;252:395-400.
21. Hartiglou C, Gandorfer A, Gass CA. Indocyanine green assisted peeling of ilm in macular hole surgery affects visual outcome. A clinicopathologic correlation. *Am J Ophthalmol* 2002;134:836-41.
22. Engelbrecht NE, Freeman J, Sternberg P Jr. Retinal pigment epithelial changes after macular hole surgery with indocyanine green assisted ilm peeling. *Am J Ophthalmol* 2002;133:89-94.
23. Benson WE, Cruickshanks KC, Fong DS. Surgical management of macular holes: a report by the AAO. *Ophthalmol* 2001;108:1328-35.
24. Modi A, Giridhar A, Gopalakrishnan M. Spectral domain optical coherence tomography based microstructural analysis of retinal architecture post ilm peeling for surgery of idiopathic macular hole repair. *Retina* 2017;37:265-73.
25. Hu Z, Xie P, Ding Y. Face down or no face down posturing following macular hole surgery: a meta analysis. *Acta Ophthalmol* 2015;112:395-7.
26. Guillaubey A, Malvitte L, Lafontaine PO. Comparison of face down and seated position after idiopathic macular hole surgery: a randomized clinical trial. *Am J Ophthalmol* 2008;146:128-34.
27. Tranos PG, Peter NM, Nath R. Macular hole surgery without prone positioning. *Eye* 2007;21:802-6.
28. Isomae T, Sato Y, Shimada H. Shortening the duration of prone positioning after macular hole surgery- comparison between 1 week and 1 day prone positioning. *Jpn J Ophthalmol* 2002;46:84-8.
29. Carvounis PE, Kopel AC, Kuhl DP. 25 gauge vitrectomy using sulfurhexa fluoride and no prone positioning for repair of macular holes. *Retina* 2008;28:1188-92.
30. de Bustros S. Vitrectomy for prevention of macular hole study group. *Ophthalmol* 1994;101:1055-9.
31. Tsiपुरsky MS, Heller MA, De Souza SA. Comparative evaluation of no dye assistance, indocyanine green and triamcinolone acetonide for ilm peeling during macular hole surgery. *Retina* 2013;33:1123-31.
32. Mitra RA, Kim JE, Han DP, Pollac JS. Sustained face down postoperative face down positioning is unnecessary for successful macular hole surgery. *Br J Ophthalmol* 2009;93:664-6.
33. Jaycock PD, Bunce C, Xing W. Outcomes of macular hole surgery: implications for surgical management and clinical governance. *Eye* 2005;19:879-84.
34. Valdeperas X, Wong D. Is it worth reoperating on macular holes? *Ophthalmol* 2008;115:156-63.
35. Hillenkamp J, Kraus J, Framme C. Retreatment of full thickness macular hole: predictive value of OCT. *Br J Ophthalmol* 2007;91:1445-9.
36. Scott IU, Morczewski AL, Smiddy WE. Long term anatomic and visual acuity outcomes after initial anatomic success with macular hole surgery. *Am J Ophthalmol* 2003;135:633-40.
37. Banker AS, Freeman WR, Kim JW. Vision threatening complications of surgery for full thickness macular hole. *Ophthalmol* 1997;104:1442-52.

38. Park SS, Marcus DM, Duker JS. Posterior segment complications after vitrectomy for macular hole. *Ophthalmol* 1995;102:775-81.
39. Sjaarda RN, Glaser BM, Thompson JT. Distribution of iatrogenic retinal breaks in macular hole surgery. *Ophthalmol* 1995;102:1387-92.
40. Heier JS, Topping TM, Frederick AR. Visual and surgical outcomes of retinal detachment following macular hole repair. *Retina* 1999;19:110-5.
41. Da Mata AP, Burk SE, Foster RE. Long term follow up of icg assisted peeling of ilm during vitrectomy surgery for idiopathic macular hole repair. *Ophthalmol* 2004;111:2246-53.
42. Kwok AK, Li WW, Pang CP. ICG staining and removal of ILM in macular hole surgery. *Am J Ophthalmol* 2001;132:178-83.
43. Simcock PR, Scalia S. Phaco vitrectomy for full thickness macular holes. *Acta Ophthalmol Scand* 2000;78:684-6.
44. Lahey JM, Francis RR, Fong DS. Combininig phacoemulsification with vitrectomy for treatment of macular holes. *Br J Ophthalmol* 2002;86:876-8.
45. Pendergast SD, McCuen BW. Visual field loss after macular hole surgery. *Ophthalmol* 1996;103:1069-77.
46. Paques M, Massin P, Santiago PY. Visual field loss after vitrectomy for full thickness macular hole. *Am J Ophthalmol* 1997;124:88-94.
47. Arima T, Uemura A, Otsuka S. Macular hole surgery associated peripheral visual loss. *Jpn J Ophthalmol* 1998;42:476-83.
48. Gass CA, Hartiglou C, Messmer EM. Peripheral visual defects after macular hole surgery: a complication with decreasing incidence. *Br J Ophthalmol* 2001;85:549-51.
49. Hirata A, Yonemura N, Hasumura T. Effect of infusion air pressure on visual field defects after macular hole surgery. *Am J Ophthalmol* 2000;130:611-6.
50. Bop S, Lucke K, Hille U. Peripheral visual field loss after vitreus surgery for macular holes. *Gaefes Arch Clin Exp Ophthalmol* 1997;235:362-71.
51. Moisseiev J, Moroz I, Katz G. Effect of ocriplasmin on the management of macular holes. Assesment of the clinical relevance of ocriplasmin. *JAMA Ophthalmol* 2014;25:994-8.
52. Stallmans P, Benz MS, Gandorfer A. MIVI trust study group. Enzymatic vitreolysis with ocriplasmin for vitreo-macular traction and macular holes. *N Eng Med*. 2012;367:606-15.
53. Alberti M, la Cour M. Is visual acuity inferior in full thickness macular holes treated with ocriplasmin. *Acta Ophthalmol* 2015;9:220-5.
54. Kuriyama S, Hayashi K, Jingami J, Kuramoto A, Akita J, Matsumoto M. Efficacy of inverted internal limiting membrane flap technique for the treatment of macular hole in high myopia. *Am J Ophthalmol* 2013;156:125-31.
55. Olenik A, Rios J, Mateo C. Inverted internal limiting membrane flap technique for macular holes in high miopia with axial lenght more than 30 mm. *Retina* 2016;36:1688-93.
56. Chen SN, Yang CM. Inverted internal limiting membrane insertion in macular hole associated retinal detachment in high miopia. *Am J Ophthalmol* 2016;162:99-106.
57. Nadal J, Verdaquer P, Canut MI. Treatment of retinal detachment secondary to macular hole in high miopia: vitrectomiy with dissection of ilm to the edege of the staphiloma and long term tamponade. *Retina* 2012;32:1525-30.
58. Andrew N, Chan WO, Tan M, Ebnetor A, Gilhotra JS. Modification of inverted internal limiting membrane flap technique for the treatment of chronic and large macular holes. *Retina* 2016;36:834-7.