

Pregled informacija o trenutnom stanju retinalnih proteza (bioničko oko)

A review on the current status of retinal prostheses (bionic eye)

Goran Pelčić^{1*}, Ivan Brumini², Tea Čaljkušić-Mance¹, Zvezdana Alpeza-Dunato¹, Ivana Crnković³, Martina Brumini⁴

Sažetak: Argus® II prva je retinalna proteza odobrena za liječenje slijepih pacijenata koji boluju od retinalne pigmentoze. Godine 2011. primila je oznaku CE-a (engl. *European Committee*) te 2013. odobrenje FDA-a (engl. *Food and Drug Administration*). Retinalna proteza pruža stabilnu, sigurnu i dugotrajnu retinalnu stimulaciju. Poboljšanje vida s retinalnim protezama ovisi o poboljšanju vidne rezolucije, razvoju točnog neuralnog obrasca za obradu slike i poboljšanju biološke kompatibilnosti uređaja kako bi se osigurala dugotrajnost. Jednom tema narodne predaje i znanstvene fantastike, ideja povratka vida slijepim osobama danas se približava realnosti.

Ključne riječi: prostetski vid; retinalna pigmentoza; retinalna proteza

Abstract: Argus® II, the first retinal prosthesis is approved for the treatment of patients with retinal pigmentosis. 2011 has received the CE (European Committee) designation and 2013 FDA (Food and Drug Administration) Approval. Retinal prosthesis provides a stable, safe and long-lasting retinal stimulation. The improvement of vision with retinal prosthesis depends on the improvement of the visual resolution, development of the correct neural form for imaging and improvement of the biological compatibility of the device to ensure durability. Once the theme of folklore and science fiction, the idea of returning sight to blind people today is approaching reality.

Key words: retinal prosthesis; *retinitis pigmentosa*; visual prosthesis

¹ Klinika za oftalmologiju, Klinički bolnički centar Rijeka, Rijeka

² Katedra za anatomiju i fiziologiju, Zdravstveno veleučilište Zagreb, Zagreb

³ Katedra za fizioterapiju, Zdravstveno veleučilište Zagreb, Zagreb

⁴ Dom zdravlja Primorsko-goranske županije, Čabar

***Dopisni autor:**

Doc. dr. sc. Goran Pelčić,
dr. med., spec. oftalmolog
Klinika za oftalmologiju,
Klinički bolnički centar Rijeka
Krešimirova 42, 51 000 Rijeka
e-mail: goran.pelcic@medri.uniri.hr

<http://hrcak.srce.hr/medicina>

UVOD

Naša fasciniranost gradnjom bioničkog oka predstavlja tehnološke napretke koji sveprisutno karakteriziraju moderno doba. Uz napretke u biološkoj tehnologiji, razvojem materijala i razumijevanjem vidne i retinalne neuroznanosti, to je konačno postala realnost za prvu kohortu pacijenata s vanjskom retinalnom degeneracijom. Temeljna premisa kod svih neuroprotetskih pristupa je da ciljana električna stimulacija živaca ili mišića

San stvaranja bioničkog oka koje bi pružilo umjetan vid za slijepe pacijente konačno je realnost. Trenutno postoje dva modela komercijalno dostupnih retinalnih proteza: sustav Argus® II i alfa-IMS. Nakon snimanja i prevođenja slike dolazi do aktivacije mrežnice. Oba sustava zahtijevaju zdravi vidni živac.

može potencijalno vratiti fiziološku funkciju oštećenom organu ili udu¹. U razvoju prostetskog vida moguće je stimulirati vidni put na drugim područjima osim mrežnice. Ovi alternativni pristupi mogu biti neophodni u slučajevima gdje je cijela mrežnica uništena zbog prirode bolesti, i uključuju stimulaciju glave optičkog živca, lateralnog koljenastog nukleusa i primarnog vidnog korteksa²⁻⁷. Zbog lakšeg pristupa i jednostavnije obrade mrežnica je glavni fokus umjetne stimulacije. Do danas su sustavi vidnih proteza koji stimuliraju područja vidnog puta, izvan mrežnice, uglavnom eksperimentalni i uključuju laboratorijska testiranja na životinjama i vrlo ograničen broj ljudskih volontera.

Prema svjetskoj zdravstvenoj organizaciji (SZO) u svijetu danas živi 314 milijuna ljudi s poteškoćama u vidu. Izrazito je važno shvatiti da sve osobe i svi oblici vidnih oštećenja ne bi mogli imati koristi od vidnih proteza. Kao što je trenutno zamišljeno, naprave vidnih proteza dizajnirane su za osobe s ozbiljnim gubitkom vida i za one koji su imali normalan razvoj vida (nasuprot kongenitalnim uzrocima sljepoće). Nadalje, mjesto oštećenja i priroda patologije uvelike će diktirati može li se prostetska naprava sigurno ugraditi ili ne. Na primjer, kod stanja gdje je sveukupna funkcija i strukturalni integritet mrežnice kompromitiran (trauma, glaukom,

retinalne komplikacije povezane s dijabetesom), malo je vjerojatno da će retinalno-bazirana vidna proteza vratiti vidnu funkciju. Retinalna pigmentoza (RP, engl. *Retinitis Pigmentosa*) i makularna degeneracija povezana sa starošću (AMD, engl. *Age-related Macular Degeneration*) dva su poremećaja mrežnice koja uvelike pridonose učestalosti nasljedne sljepoće i sljepoće kod starijih osoba^{8,9}. Ozbiljan gubitak vida uvelike je rezultat progresivne degeneracije komponenata vanjskog dijela mrežnice, dok preostali retinalni elementi unutarnjih slojeva mrežnice (bipolarne i ganglijske stanice) preživljavaju u velikom broju. Retinalno-bazirane vidne proteze mogle bi zamijeniti funkciju degeneriranih fotoreceptorskih stanica stimulacijom preživjelog retinalnog neuralnog aparata.

Retinalna pigmentoza obuhvaća skupinu nasljednih degenerativnih bolesti vanjske retine. Zahvaća 1 od 4.000 živorođenih i 17.000 ljudi diljem svijeta¹⁰. Osobe koje boluju od retinalne pigmentoze pate od progresivnog gubitka vida koji može biti značajan (0,5 % bez svjetlosne percepcije, 25 % s < 20/200 vida u oba oka)¹¹. Opcije liječenja za RP su vrlo ograničene. Dok nedavni razvoji u genetskoj terapiji i terapija matičnim stanicama pokazuju obećavajuću budućnost liječenja, retinalne proteze nude jedinu opciju liječenja za pacijente u terminalnom stadiju bolesti¹²⁻¹⁵.

Trenutno postoje dva modela komercijalno dostupnih retinalnih proteza: 1) Argus® II sustav retinalnih proteza (Second Sight Medical Product, Inc., Slymar), koji je primio CE (engl. *European Committee*) oznaku 2011. i odobrenje Administracije za hranu i lijekove (FDA, engl. *Food and Drug Administration*) 2013., i 2) alfa-IMS (Retinal Implant AG, Reutlingen), koji je primio CE oznaku 2013. (tablica 1).

Osim tehnoloških napredaka u prostetskom vidu, razvoj u drugim biomedicinskim područjima također je pružio novu nadu u vraćanju vida pacijentima s krajnjim stadijima bolesti mrežnice, od kojih je najznačajnija stanična terapija. Trenutne strategije matičnim stanicama uključuju zamjenu oštećenih retinalnih pigmentacijskih epitalnih (RPE, engl. *Retinal Pigment Epithelium*) stanica s RPE stanicama izvedenim od embrijskih matičnih stanica (ESCs, engl. *Embryonic Stem Cells*) kako bi se spasila i djelomično vratila fotoreceptorska

Tablica 1. Mehanizmi različitih sustava retinalnih proteza

	RETINALNA PROTEZA			
	Argus® II	Alfa-IMS	IMI, IRIS	EPI-RET 3 („bežični“ implantat)
„Snimanje“ slike	Ekstrinzična videokamera	Intrinzični optički sustav	Ekstrinzična videokamera	Ekstrinzična videokamera
Transdukcija valova svjetlosti u električne signale	Ekstrinzična konverzija vanjskim VPU-om	Intrinzična konverzija direktnom aktivacijom mikrofotodioda (MPDA)	Ekstrinzična konverzija vanjskom jedinicom obrade	Ekstrinzična konverzija vanjskom jedinicom obrade
Područje stimulacije	Unutarnja mrežnica s epiretinalnim elektrodama	Vanjska mrežnica sa subretinalnim elektrodama	Unutarnja mrežnica s epiretinalnim elektrodama	Unutarnja mrežnica s epiretinalnim elektrodama
Status	Komercijalno dostupno. Oznaka istraživanja: NCT01490827	Komercijalno dostupno. Oznaka istraživanja: NCT01024803	Druga faza kliničkog istraživanja započeta 2007. Oznaka istraživanja: NCT00427180	Dovršeno akutno kliničko istraživanje. Na čekanju za daljnji razvoj i odobrenje za kronično istraživanje

VPU – engl. *Vision Processing Unit*

MPDA – engl. *Micro-Photodiode Array*

funkcija kod bolesti retinalne degeneracije^{16,17}. U ovom pregledu fokusirat ćemo našu raspravu na trenutni status različitih sustava retinalnih proteza koji su trenutno u razvoju. Posebno ćemo se fokusirati na Argus® II i alfa-IMS sustave, budući da su oni uključeni u kliničku upotrebu.

MEHANIZMI SUSTAVA RETINALNIH PROTEZA

U RP-u i vanjskim retinalnim distrofijama prevladavajuća patologija je ireverzibilna degeneracija vanjske mrežnice (tj. fotoreceptora i osnovnih RPE stanica), dok preostala unutarnja mrežnica (bipolarne stanice, retinalne ganglijske stanice) i nizvodni vidni put ostaju intaktni¹⁸. Uspjeh sustava retinalnih proteza bazira se na reprodukciji funkcije vanjske mrežnice. Potrebno je učinkovito snimanje vizualne slike iz vanjskog svijeta, transdukcija stvorene slike u smislene neurološke signale te neposredno aktiviranje preostale unutarnje mrežnice, od čega se vizualne informacije mogu prenijeti u vidni korteks optičkim živcem.

Snimanje i prevođenje slike

Postoje dvije glavne metode dobivanja kontinuiranog vizualnog inputa trenutnom generacijom retinalnih proteza. Prva metoda koristi vanjsku videokameru za snimanje okolnih vizualnih slika, koji su zatim obrađeni u stvarnom vremenu računalnim algoritmima i pretvoreni u električne signale, tj. Argus® II sustav retinalnih proteza¹⁹.

Druga metoda zauzima nešto prirodniji pristup snimanju slika korištenjem osobnog optičkog sistema (rožnica i leće) kako bi se vizualne slike fokusirale direktno u fotodiodu, tj. alfa-IMS implantat²⁰.

Kod vanjskog sustava snimanja slike, kada je videokamera zadužena za snimanje, značajna količina obrade slike odvija se izvan tijela. Vizualno-prostorne informacije videa su prevedene i kodirane u uzorke elektoničkog područja, što se tada može koristiti za aktivaciju elektroda kako bi se stimulirala preostala unutarnja mrežnica. U Argus® II retinalnom implantatu, ovo je postignuto obradom videoslika u realnom vremenu u maloj prijenosnoj računalnoj jedinici poznatoj kao jedinica vizualne obrade (VPU, engl. *Vision Processing Unit*) (slika 1). Jedna od prednosti vanjskog sustava je ta da se obrada slike odvija ekstrinzično od osobe kojoj je implantirana naprava, što omogućava poboljšanje vizualno-prostornog kodiranja signala. Kod unutarnjeg sustava snimanja slike iskorištava se pacijentov vlastiti sustav za snimanje. Fotonaponska komponenta smještena je u pozadinskom stupu fundusa, gdje joj dolaze slučajne zrake svjetlosti normalnih slika fokusiranih na mrežnicu. Fotonaponska komponenta, u obliku redova mikrofotodioda (MPDA, engl. *Micro-PhotoDiode Array*), sposobna je konvertirati elektromagnetske svjetlosne valove u električni impuls, s ciljem direktne aktivacije preostalih unutarnjih neurona mrežnice. Najranija upotreba ove tehnologije bila

je subretinalna umjetna silikonska mrežnica (ASR, engl. *Artificial Silicone Retina*), koju su osmislili Chow i kolege 1980²¹. No, MPDA nije bio efikasan kao prirodni fotoreceptori u konverziji svjetla u energiju i mogao je jedino generirati električne struje u redu nanoampera (10^{-9} A), dok neuroni unutarnje mrežnice zahtijevaju prag od 10 mA (10^{-3} A) za aktivaciju^{22,23}. Alfa-IMS implantat zaobišao je ovaj problem opskrbljujući vanjski izvor struje, što pojačava struje proizvedene od strane MPDA-a dovoljno kako bi se aktivirala unutarnja mrežnica, istovremeno zadržavši retinotopsku organizaciju stimulanata²⁰. U ovom sustavu intrinzičnog snimanja slike direktna aktivacija preostale unutarnje mrežnice odvija se trenutno na retinotopski način. Obrada slike može potencijalno početi s preostalom mrežom neutralne unutarnje mrežnice.

Aktivacija unutarnje mrežnice

Stimulacija redovima mikroelektroda

Stimulacija živčanih završetaka mikroelektrodama u svrhu aktivacije naponskih ionskih kanala u neuronima osnovni je mehanizam aktivacije mrežnice za sve trenutne retinalne proteze. U ganglijskim stanicama električni odgovori pretvoreni su u akcijski potencijal koji se širi niz optički živac. Jedino su ganglijske i amakrine stanice sposobne proizvoditi akcijski potencijal^{24,25}.

Redovi mikroelektroda mogu biti smješteni na tri različita mjesta: 1) epiretinalni položaj (na površini mrežnice), npr. Argus[®] II, Epi-Ret 3; 2) subretinalni položaj (između RPE sloja i neurosenzorne mrežnice), npr. alpha-IMS; i 3) suprahoroidalni položaj (između bjeloočnice i žilnice)²⁶.

Neovisno o položaju, zajednički je cilj redova mikroelektroda potaknuti akcijski potencijal u ganglijskim stanicama. Pokazano je da epiretinalni i suprahoroidalni implantati direktno stimuliraju pretežno retinalne ganglijske stanice, dok subretinalni implantati potiču odziv retinalnih ganglijskih stanica aktivacijom bipolarnih stanica, kao što i direktno stimuliraju retinalne ganglijske stanice^{22,27,28}. Pridonosi li ta prethodna aktivacija bipolarnih stanica intrinzičnoj obradi slika, tako poboljšavajući interpretaciju slika vizualnog korteksa, nejasno je²⁹. Odluke o izboru lokacije implantata također uzimaju u obzir faktore kao što

su biološka kompatibilnost implantata, stabilnost implantata/sučelja tkiva mrežnice, sigurnosti glede gustoće napona elektroda tijekom aktivne stimulacije i lakoće kirurške implantacije ili uklanjanja, ako je potrebno.

Druge metode retinalne stimulacije

Druge metode retinalne stimulacije obuhvaćaju optogenetiku, optoelektroniku i akustičnu retinalnu protezu. Kao što se i direktno primjenjuje električni napon u svrhu poticanja akcijskog potencijala, tako su i tri druge metode u razvoju. Optogenetski pristup kani zamijeniti izgubljene fotoreceptore pretvarajući preostale stanice unutarnje mrežnice (bipolarne stanice, retinalne ganglijske stanice) u fotoosjetljive stanice^{30,31}. Wang je osmislio optoelektronički sustav koji objedinjuje subretinalni silikonski MPDA, što je slično ASR-u ili alfa-IMS sustavu, uz ciljanu stimulaciju MPDA infracrvenim svjetlom kako bi se mogla postići aktivacija unutarnje mrežnice³². To ima potencijal rješavanja problema ograničene veličine mikroelektroda i gustoće napona s mikroelektrodama. Treća metoda stimulacije unutarnje mrežnice, iako još uvijek u eksperimentalnom stadiju, je korištenje ultrazvučnih valova kako bi se stimulirale retinalne ganglijske stanice. Noar je pokazao da su akustični valovi sposobni izmamiti reakcije retinalnih ganglijskih stanica, što rezultira mjerljivim vizualnim evociranim potencijalima kod eksperimentalnih štakora³³.

RETINALNE PROTEZE U KLINIČKOJ UPOTREBI

Argus[®] II (Second Sight Medical Products, Slymar, CA, USA)

Argus[®] II retinalna proteza prvi put ugrađena je u čovjeka tijekom kliničkog istraživanja 2008. godine i od tada je primila CE oznaku i FDA odobrenje za korištenje kao humanitarne naprave za pacijente s krajnjim stadijima RP-a. Argus[®] II retinalna proteza sastoji se od tri vanjska dijela (slika 1): 1) naočale opremljene videokamerom, 2) prijenosno računalo (VPU) za obradu snimljenih slika i 3) vanjski namotaj ugrađen na stranu naočala za bežičnu komunikaciju korištenjem radiofrekvencijske (RF) telemetrije i indukcijom struje. Unutarnji dio sastoji se od: 1) unutarnjeg namotaja koji prihvaća RF telemetriju od vanjskog namota-

ja i prevodi RF natrag u električni signal; 2) aplikacijsko specifičnog unutarnjeg strujnog kruga (ASIC, engl. *Application-Specific-Internal-Circuit*) koji dobiva podatke i struju u obliku električnih signala od unutarnjeg namotaja i koji generira prilagođene elektroničke pulseve za stimulaciju mikroelektrodama i 3) epiretinalnog reda od 60 mikroelektroda koji pokriva područje vida od 20 stupnjeva i koji je osiguran na mjestu retinalnom niti. Unutarnji namotaj i ASIC zapečaćeni su u zaštićenoj hermetičkoj ovojnici koja je smještena na površini jabučice, dok je red od 60 mikroelektroda jedini dio naprave koji je smješten unutar oka. Ta dva dijela spojena su kablom koji prelazi bjeloočnicu. Naprava Argus® II može se ugraditi korištenjem uobičajenih vitreo-retinalnih kirurških tehnika s vremenom operacije od oko 2 do 3 sata. Također je pokazano da se naprava može sigurno ukloniti bez ozbiljnih posljedica¹⁹.

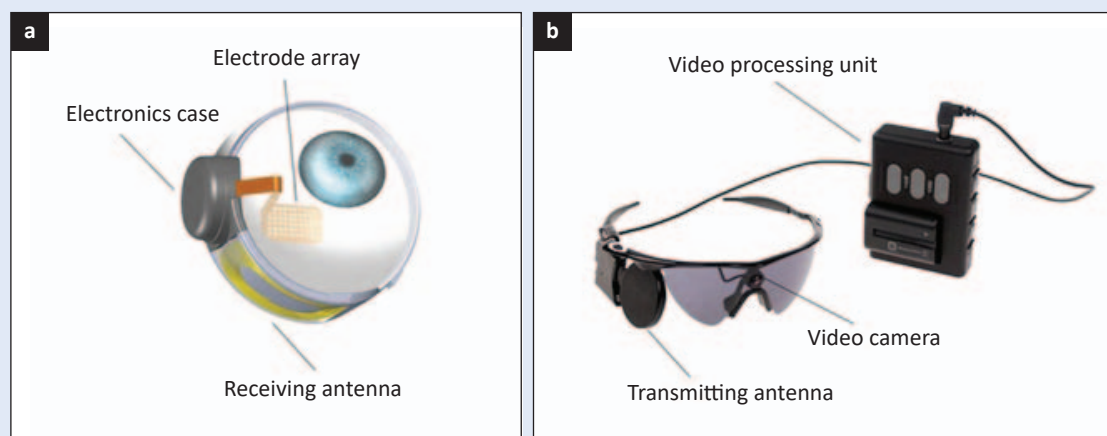
Podaci od 30 pacijenata kojima je unutar druge faze kliničkog ispitivanja ugrađen Argus® II pokazali su dobar sigurnosni profil, uključujući i demonstraciju da je proteza sigurna za magnetsku rezonanciju do jačine 3T u svojem isključenom stanju (bez vanjskih dijelova)³⁴. Konjuktivalne erozije najčešće su komplikacije koje je doživjelo 10 % pacijenata³⁵. 28 pacijenata prošlo je funkcijsku procjenu. Orijentacija i mobilnost bile su testirane slijeđenjem bijele linije na tamnom podu i lociranjem tamnih vrata na bijelom zidu iz centra

prostorije. Pacijenti su zadatke izveli znatno bolje s uključenom napravom nego s isključenom. Više od pola pacijenata je također bilo sposobno identificirati smjer kretnje što se testiralo pokazujući im uočljivu liniju koja se kretala u različitim smjerovima na LCD-u (engl. *Liquid Crystal Display*) ekranu³⁶.

U stanjima kod kojih je strukturalni integritet mrežnice kompromitiran (npr. glaukom, dijabetička retinopatija) malo je vjerojatno da će retinalno-bazirana vidna proteza vratiti vidnu funkciju. Sustavi vidnih proteza koji stimuliraju područja vidnog puta, izvan mrežnice, uglavnom su eksperimentalni te upravo oni predstavljaju budućnost.

Alpha-IMS (Retinal Implant AG, Reutlingen, Germany)

Prva generacija ovog uređaja originalno je ugrađena 2005. godine kao dio akutnog kliničkog istraživanja³⁷. Iako je pokazano poboljšanje vidne funkcije, implantat je uklonjen iz svih pacijenata nakon nekoliko tjedana zbog protokola i nema dostupnih podataka dugotrajne izdržljivosti akutnog istraživanja. Naprava druge generacije alfa-IMS pokazala je dobar sigurnosni profil s obećavajućim vidnim rezultatima uključujući i prvu demonstraciju prepoznavanja slova i riječi na operiranom paci-



Slika 1. Uređaj Argus® II (a) Unutarnji dio – unutarnji namotaj koji prihvaća radiofrekvencijsku (RF) telemetriju od vanjskog namotaja i prevodi RF natrag u električni signal, aplikacijsko specifični unutarnji strujni krug i epiretinalni red od 60 mikroelektroda. (b) Vanjski dio – naočale opremljene videokamerom, jedinica vizualne obrade (VPU, engl. *Vision Processing Unit*) i vanjski namotaj ugrađen na stranu naočala za bežičnu komunikaciju RF telemetrije.

Izvor slike: <https://www.ncbi.nlm.nih.gov/pmc/articles/PMC5293683/figure/ceo12812-fig-0001/>

jentu. Alfa-IMS, nasuprot uređaja Argus® II, koristi pacijentovo vlastito oko za snimanje slike i tako ne treba vanjsku videokameru. Strukturno, alfa-IMS je također napravljena od unutrašnjeg i vanjskog dijela. Unutarnji dio se sastoji od: 1) subretinalnog fotonaponskog silikonskog MPDA-a; 2) internog indukcijskog navoja koji je smješten potkožno u retroaurikularnoj regiji i 3) silikonskog kabla koji povezuje MPDA i unutarnji navoj. Zbog značajnog ekstraokularnog puta povezujućeg silikonskog kabla, kirurška implantacija alfa-IMS uređaja zahtijeva multidisciplinarni kirurški tim. Cijeli postupak obično traje oko šest do sedam sati i kirurško uklanjanje je moguće bez ozbiljnih komplikacija. Preliminarni rezultati performanse prve generacije implantata prijavljeni su kod tri pacijenta²⁰. Sva tri pacijenta sposobna su pouzdano reagirati na svjetiljke, raspoznati orijentacije objekata u kretanju i prepoznati objekte poput šalica ili tanjurića na stolu. Stingl i suradnici objavili su izvještaj o prvih deset pacijenata kojima je ugrađena naprava druge generacije³⁸. Prijavljena su dva štetna događaja (postoperativno subretinalno krvarenje, intraoperativno oštećenje optičkog živca). Izuzev ovih negativnih događaja, vizualni rezultati vrlo su pogodni.

Njemački konzorcij: IRIS (IMI GmbH) i Epi-Ret 3 (Epi-Ret GmbH)

IMI GmbH (osnovano 2002. godine) razvio je IRIS (engl. *Intelligent Retinal Imaging Systems*), dok je Epi-Ret (osnovano 1995.) razvio Epi-Ret 3 implantat. Slično uređaju Argus® II, obje naprave imaju vanjsku jedinicu koja se sastoji od vanjske videokamere, prijenosne jedinice za obradu i vanjskog navoja te unutarnju jedinicu koja se sastoji od prijamnog unutarnjeg navoja, strujnog kruga za obradu i epiretinalnog reda stimulizirajućih elektroda. Jedinstvena značajka IRIS-a je „logaritam za učenje“ koji je ugrađen u sustav za obradu³⁹. Ta značajka omogućuje programu da zapamti prijašnje izbore donesene tijekom treniranja koncernih filtra i drugih parametara koji se mogu mijenjati i koji će se primjenjivati u budućoj upotrebi.

Trenutni projekti retinalnih proteza

Skupina istraživača 2010. osnovala je konzorcij *Bionic Vision Australia*. Profesor Anthony Burkitt sa suradnicima nastojao je razviti dva različita tipa retinalnih proteza: napravu širokog pogleda koja

sadrži 98 elektroda kako bi se poboljšalo vidno polje navigacije te visokokvalitetnu napravu koja sadrži 1024 elektrode za detaljan centralni vid^{40,41}. Razvoj obje naprave još je uvijek u svojim početnim stadijima s prvim prototipom koji sadrži 24 elektrode i koji je ugrađen u rujnu 2012. godine.

PODRUČJA KONTROVERZI

Trenutne retinalne proteze mogu se podijeliti na one s vanjskim aparatom za snimanje slika (Argus® II) i na one koje koriste pacijentov vlastiti sustav za fokusiranje (alfa-IMS). Jedna od glavnih kritika korištenja vanjskog sustava za snimanje slika je ta da se snimanje slika odvija neovisno o položaju oka. Normalna lokalizacija objekta u vizualnom prostoru ovisi o retinotopskoj poziciji mete s obzirom na položaj subjektova oka i glave. Tako bi koordinacija ruku i oka mogla biti ograničena. Iako to inicijalno može biti problem, postoje dokazi da su pacijenti s uređajem Argus® II pokazali funkcionalno poboljšanje u orijentaciji i mobilnosti, kao i njihovu mogućnost lokaliziranja kvadrata na ravnom LCD-u s korištenjem naprave^{19,42}. Obrnuto, korištenje vanjskog snimanja slike i sustava za obradu može zaobići gubitak intraretinalnog procesuiranja zbog intraretinalnog neurološkog remodeliranja kod pacijenata s krajnjim stadijem RP-a⁴³. Neurološko remodeliranje može biti potencijalno ozbiljan problem za intrinzične sustave snimanja slike, budući da se oni oslanjaju na integritet preostalih intrinzičnih retinalnih mreža za obradu slike.

Velik izazov s umjetnim vidom koji pružaju retinalne proteze je problem perzistencije slike. Iako retinalna proteza Argus® II pouzdano proizvodi fosfene u reakciji na vizualnu stimulaciju, dobivena slika može izbljedjeti tek nakon nekoliko sekundi. Da bi subjekt kontinuirano vidio sliku, morao bi „obnoviti“ sliku snimljenu videokamerom mičući svojom glavom kako bi se proizveli fosfeni.

Finalno područje tvrdnji fokusirano je na optimalan smještaj proteze, dakle subretinalno ili epiretinalno. Prednost subretinalnih implantata može biti direktna stimulacija bipolarnih stanica kao što to fotoreceptori prirodno rade. To može dopustiti prirodu obradu slika unutar mrežnice prije aktiva-

cije ganglijskih stanica. No, trenutna generacija subretinalnih elektroda su u redu desetaka mikrometara u radijusu i ona ne bi stimulirala individualne bipolarne stanice. Nadalje, Chen i suradnici istaknuli su da se električno polje stimulacije mikroelektroda širi kroz cijelu mrežnicu, što stimulira i bipolarne i ganglijske stanice, što stvara položaj stimularizirajućih redova irelevantnim neovisno o tome je li on epiretinalan ili subretinalan⁴⁴.

PODRUČJA POGODNA ZA DALJNJA

Kroz prethodna dva desetljeća razvoj retinalnih proteza uvelike je napredovao u razvoju biološke stabilnosti i sigurnosti koja je potrebna za ugradnju elektroničkih sustava u ljude. Sljedeći cilj bio bi poboljšanje kvalitete vida. Kako bi se to postiglo potrebno je: poboljšanje vidne oštine postizanjem određenih, fokalnih aktivacija retinalnih ganglijskih stanica, poboljšanje vidnog područja povećanjem površine mrežnice koja se može sigurno aktivirati bez oštećenja tkiva te poboljšanje našeg razumijevanja intraretinalnog procesuiranja vizualnog strujnog kruga kako bismo s vremenom mogli formulirati točan kodirajući sustav za prevođenje visokokvalitetnih slika koje snimimo videokamerom u neurološki smislene signale koje naš vizualni korteks može interpretirati.

ZAKLJUČAK

Nakon desetljeća istraživanja san stvaranja bioničkog oka koje bi pružilo umjetan vid za slijepce pacijente konačno je realnost. Dva nezavisna sustava iz Europe primila su CE oznake: Argus® II i alpfa-IMS. Tranzicija od istraživačkog projekta do dokazanih studija i konačno reguliranih kliničkih ispitivanja otvorila je potpuno novo područje retinalne terapije i po prvi put dala mogućnost liječenja pacijentima slijepim zbog RP-a. Vjerojatno je da će se tehnologija poboljšati sa sve većim brojem pacijenata koji bi je mogli koristiti, što donosi novu nadu za one koji prije nisu mogli biti liječeni. Cilj vraćanja funkcionalnog vida slabovidnim/slijepim osobama, dok je zasigurno plemenit, još je uvijek suprotstavljen značajnim izazovima prije no što može postati dostupna realnost. No, postoje temelji za oprezni optimizam i zaista ima

razloga vjerovati da smo na putu dostizanja ovoga cilja. Također je bitno shvatiti da je rehabilitacija slabovidnih/slijepih osoba vrlo kompleksan problem koji zahtijeva izrazito raznoliku, dugotrajnu i prisnu suradnju znanstvenika, inženjera, liječnika, edukatora i stručnjaka rehabilitacije.

Izjava o sukobu interesa: autori izjavljuju da ne postoji sukob interesa.

LITERATURA

1. Marbach WD, Zabarsky M, Hoban P, Nelson C. Building the bionic man. *Newsweek* 1982;100:78-9.
2. Delbeke J. Electrodes and chronic optic nerve stimulation. *Biocybern Biomed Eng* 2011;31:81-94.
3. Wang K, Li XQ, Li XX, Pei WH, Chen HD, Dong JQ. Efficacy and reliability of long-term implantation of multi-channel microelectrode arrays in the optical nerve sheath of rabbit eyes. *Vision Res* 2011;51:1897-906.
4. Sakaguchi H, Kamei M, Nishida K, Terasawa Y, Fujikado T, Ozawa M et al. Implantation of a newly developed direct optic nerve electrode device for artificial vision in rabbits. *J Artif Organs* 2012;15:295-300.
5. Panetos F, Sanchez-Jimenez A, Cerio ED, Diaz-Guemes I, Sanchez FM. Consistent phosphenes generated by electrical microstimulation of the visual thalamus. An experimental approach for thalamic visual neuroprostheses. *Front Neurosci* 2011;5:84.
6. Dobbelle WH. Artificial vision for the blind by connecting a television camera to the visual cortex. *ASAIO J* 2000;46:3-9.
7. Normann RA, Greger BA, House P, Romero SF, Pelayo F, Fernandez E. Toward the development of acortically based visual neuroprosthesis. *J Neural Eng* 2009;6:035001.
8. Bunker CH, Berson EL, Bromley WC, Hayes RP, Roderick TH. Prevalence of retinitis pigmentosa in Maine. *Am J Ophthalmol* 1984;97:357-65.
9. Sun C, Klein R, Wong TY. Age-related macular degeneration and risk of coronary heart disease and stroke: the Cardiovascular Health Study. *Ophthalmology* 2009;116:1913-9.
10. Friedman DS, O'Colmain BJ, Muñoz B, Tomany SC, McCarty C, de Jong PT et al. Prevalence of age-related macular degeneration in the United States. *Arch Ophthalmol* 2004;122:564-72.
11. Grover S, Fishman GA, Anderson RJ, Tozatti MS, Heckenlively JR, Weleber RG et al. Visual acuity impairment in patients with retinitis pigmentosa at age 45 years or older. *Ophthalmology* 1999;106:1780-5.
12. Schön C, Biel M, Michalakakis S. Gene replacement therapy for retinal CNG channelopathies. *Mol Genet Genomics* 2013;288:459-67.
13. Sieving PA, Caruso RC, Tao W, Coleman HR, Thompson DJ, Fullmer KR et al. Ciliary neurotrophic factor (CNTF) for human retinal degeneration: phase I trial of CNTF delivered by encapsulated cell intraocular implants. *Proc Natl Acad Sci USA* 2006;103:3896-901.
14. Kauper K, McGovern C, Sherman S, Heatherton P, Rapoza R, Stabila P et al. Two-year intraocular delivery of cili-

- ary neurotrophic factor by encapsulated cell technology implants in patients with chronic retinal degenerative diseases. *Invest Ophthalmol Vis Sci* 2012;53:7484-91.
15. Ramsden CM, Powner MB, Carr AJ, Smart MJ, da Cruz L, Coffey PJ. Stemcellsin retinalregeneration: past, presentandfuture. *Development* 2013;140:2576-85.
 16. da Cruz L, Chen FK, Ahmado A, Greenwood J, Coffey P. RPE transplantation and its role in retinal disease. *Prog Retin Eye Res* 2007;26:598-635.
 17. Schwartz SD, Hubschman JP, Heilwell G, Franco-Cardenas V, Pan CK, Ostrick RM et al. Embryonic stem cell trials for macular degeneration: a preliminaryreport. *Lancet* 2012;379:713-20.
 18. Pagon RA. Retinitis pigmentosa. *Surv Ophthalmol* 1988; 33:137-77.
 19. Humayun MS, Dorn JD, da Cruz L, Dagnelie G, Sahel JA, Stanga PE et al. Interim results from the international trial of Second Sight's visual prosthesis. *Ophthalmology* 2012;119:779-88.
 20. Zrenner E, Bartz-Schmidt KU, Benav H, Besch D, Bruckmann A, Gabel VP et al. Subretinal electronic chips allow blind patients to read letters and combinet-hemtwoards. *Proc Biol Sci* 2011;278:1489-97.
 21. Peachey NS, Chow AY. Subretinal implantation of semiconductor-based photodiodes: progress and challenges. *J Rehabil Res Dev* 1999;36:371-6.
 22. Stett A, Barth W, Weiss S, Haemmerle H, Zrenner E. Electricalmultisite stimulation of the isolated chicken retina. *Vision Res* 2000;40:1785-95.
 23. Zrenner E. The subretinal implant: can microphotodiode arrays replace degenerated retinal photoreceptors to restore vision? *Ophthalmologica* 2002;216 Suppl 1:8-20.
 24. Carpenter R, Reddi B. *Neurophysiology: A Conceptual Approach*. 5th Edition. London: Hodder Arnold, CRC Press LLC, 2012;1.
 25. Wade NJ, Swanston MT. *Visual Perception: An Introduction*. 3rd Edition. London: Psychology Press, 2013;1.
 26. Fujikado T, Kamei M, Sakaguchi H, Kanda H, Morimoto T, Ikuno Y et al. Testing of semichronically implanted retinal prosthesis by suprachoroidal-transretinal stimulation in patients with retinitis pigmentosa. *Invest Ophthalmol Vis Sci* 2011;52:4726-33.
 27. Sekirnjak C, Hottowy P, Sher A, Dabrowski W, Litke AM, Chichilnisky EJ. Electrical stimulation of mammalian retinal ganglion cells with multielectrode arrays. *J Neurophysiol* 2006;95:3311-27.
 28. Kanda H, Morimoto T, Fujikado T, Tano Y, Fukuda Y, Sawai H. Electrophysiological studies of the feasibility of suprachoroidal-transretinal stimulation for artificial vision in normaland RCSrats. *Invest Ophthalmol Vis Sci* 2004;45:560-6.
 29. Marc RE, Jones BW, Watt CB, Strettoi E. Neural remodeling in retinal degeneration. *Prog Retin Eye Res* 2003;22: 607-55.
 30. Degenaar P, Grossman N, Memon MA, Burrone J, Dawson M, Drakakis E et al. Optobionic vision-a new genetically enhanced light on retinal prosthesis. *J Neural Eng* 2009;6:035007.
 31. Busskamp V, Picaud S, Sahel JA, Roska B. Optogenetic therapy for retinitis pigmentosa. *Gene Ther* 2012;19: 169-75.
 32. Wang L, Mathieson K, Kamins TI, Loudin JD, Galambos L, Goetz Get al. Photovoltaic retinal prosthesis: implant fabrication and performance. *J Neural Eng* 2012;9: 046014.
 33. Naor O, Hertzberg Y, Zemel E, Kimmel E, Shoham S. Towards multifocal ultrasonic neural stimulation II: design considerations foran acoustic retinal prosthesis. *J Neural Eng* 2012;9:026006.
 34. Weiland JD, Faraji B, Greenberg RJ, Humayun MS, Shellock FG. Assessment of MRI issues for the Argus II Retinal Prosthesis. *Magn ResonImaging* 2012;30:382-9.
 35. Luo YH, Davagnanam I, da Cruz L. MRI brain scans in two patients with the Argus II retinal prosthesis. *Ophthalmology* 2013;120:1711-e8.
 36. Dorn JD, Ahuja AK, Caspi A, da Cruz L, Dagnelie G, Sahel JA et al. The detection of motion by blind subjects with the Epiretinal 60-Electrode (Argus II) retinal prosthesis. *JAMA Ophthalmol* 2013;131:183-9.
 37. Wilke R, Gabel VP, Sachs H, Bartz Schmidt KU, Gekeler F, Besch D et al. Spatial resolution and perception of patterns mediated by a subretinal 16-electrode array in patients blinded by hereditary retinal dystrophies. *Invest Ophthalmol Vis Sci* 2011;52:5995-6003.
 38. Stingl K, Bach M, Bartz-Schmidt KU, Braun A, Bruckmann A, Gekeler Fet al. Safety and efficacy of subretinal visual implants in humans: methodological aspects. *Clin Exp Optom* 2013;96:4-13.
 39. Eckmiller R, Neumann D, Baruth O. Tunable retina encoders for retina implants: why and how. *J Neural Eng* 2005;2:91-104.
 40. Bionicvision.org.au [Internet]. Wide-View device—Bionic Vision Australia [cited 2018 August 11]. Available from: http://www.bionicvision.org.au/eye/prototypes/wide_view.
 41. Bionicvision.org.au [Internet]. High-Acuity device—Bionic Vision Australia [cited 2018 August 11]. Available from: <http://www.bionicvision.org.au>.
 42. da Cruz L, Merlini F, Arsiero M, Anafloos F, Caspi A, Sahel JA et al. Subjects blinded by outer retinal dystrophies are ableto recognize outlined shapes using the Argus(R) II retinal prosthesis system: a comparison with the full shapes recognition task. In: *ARVO Annual Meeting Abstracts 2012*. Proceedings of the ARVO Annual Meeting; 2012 May 6-10 Fort Lauderdale, Florida;53:5507.
 43. Marc RE, Jones BW, Anderson JR, Kinard K, Marshak DW, Wilson JH et al. Neural reprogramming in retinal degeneration. *Invest Ophthalmol Vis Sci* 2007;48:3364-71.
 44. Chen SJ, Mahadevappa M, Roizenblatt R, Weiland J, Humayun M. Neural responses elicited by electrical stimulation of the retina. *Trans Am Ophthalmol Soc* 2006; 104:252-9.