

LAPAROSKOPSKA KOLECISTEKTOMIJA KROZ DVIJE INCIZIJE – NAŠA ISKUSTVA

Marko Sever^{1,2}, Višnja Neseck Adam^{3,4}, Ante Ivkošić^{2,5}, Domagoj Rašić⁶, Nermin Lojo^{1,2}, Žarko Rašić^{2,5}

¹Medicinski fakultet Sveučilišta u Zagrebu, Šalata 3, HR-10000 Zagreb, Hrvatska

²Klinika za kirurgiju, Klinička bolnica „Sveti Duh”, Sveti Duh 64, HR-10000 Zagreb, Hrvatska

³Katedra za anesteziologiju, reanimatologiju i intenzivno liječenje, Medicinski fakultet, Sveučilište Josipa Jurja Strossmayera u Osijeku, Cara Hadrijana 10E, HR-31000 Osijek, Hrvatska

⁴Klinika za anesteziologiju, reanimatologiju i intenzivno liječenje, Klinička bolnica „Sveti Duh”, Sveti Duh 64, HR-10000 Zagreb, Hrvatska

⁵Katedra za kirurgiju i neurokirurgiju, Medicinski fakultet, Sveučilište Josipa Jurja Strossmayera u Osijeku, Cara Hadrijana 10E, HR-31000 Osijek, Hrvatska

⁶Zavod za urologiju, Klinička bolnica „Sveti Duh”, Sveti Duh 64, HR-10000 Zagreb, Hrvatska

Autor za dopisivanje: dr. sc. Marko Sever, dr. med.

Klinika za kirurgiju, Klinička bolnica „Sveti Duh”, Sveti Duh 64, HR-10000 Zagreb, Hrvatska

Adresa e-pošte: dr.sever.marko@gmail.com

Izvorni znanstveni članak

Primljeno: 2. prosinca 2015. Prihvaćeno: 27. siječnja 2016.

Sažetak

Cilj: Članak opisuje tehniku i rezultate izvođenja laparoskopne kolecistektomije kroz dvije incizije, primijenjene na 42 bolesnika, te ju uspoređuje sa standardnom laparoskopnom kolecistektomijom.

Metode: Učinjena je laparoskopna kolecistektomija kroz dvije incizije (skupina A) u 42 bolesnika. Rezultati su uspoređeni s rezultatima standardne laparoskopne kolecistektomije (skupina B – 50 bolesnika).

Rezultati: Srednje operacijsko vrijeme bilo je $45 \pm 3,5$ min (skupina A) i 43 ± 4 min (skupina B). Nisu zabilježene unutaroperacijske ili poslijeoperacijske komplikacije. Srednje vrijeme hospitalizacije bilo je jednako u objema skupinama.

Zaključak: Laparoskopna kolecistektomija kroz dvije incizije jednako je siguran postupak kao standardna laparoskopna kolecistektomija kroz tri incizije, ali s boljim estetskim rezultatom te bez dodatnih troškova.

Ključne riječi: Kolecistektomija, laparoskopna – komplikacije, instrumentarij, metode; Kolelitijaza – kirurgija; Hrvatska

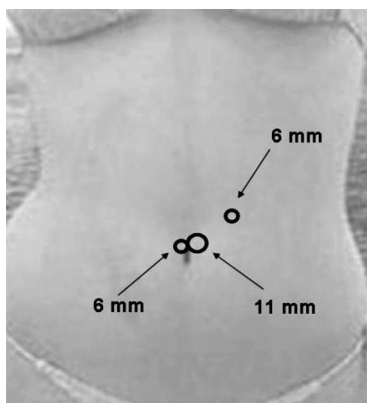
Uvod

Laparoskopna kolecistektomija koja se izvodi pomoću tri ili četiri troakara upotrebljava se u kirurško-m liječenju bolesti žučnoga mjehura te je prihvaćena kao zlatni standard za liječenje kolelitijaze (1). S nedavnim napretkom tehnologije, razvijaju se nove tehnike za izvođenje laparoskopne kolecistektomije u cilju smanjivanja broja i veličine incizija (kolecistektomija kroz dvije incizije, jednu inciziju (engl. *Single Incision Laparoscopic Surgery* - SILS) i kroz prirodne tjelesne otvore (engl. *Natural-Orifice Transluminal Endoscopic*

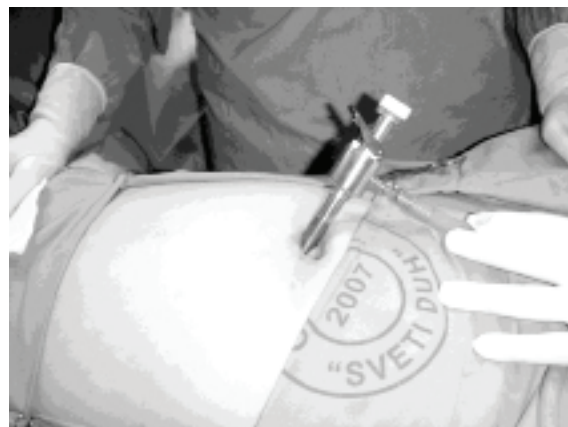Surgery - NOTES) (2-15). Većina studija prikazuje rezultate kolecistektomija SILS ili NOTES, dok su rijetke one koje prikazuju laparoskopnu kolecistektomiju kroz dvije incizije (4-6,9,11,13,14). U ovome radu prikazani su rezultati laparoskopne kolecistektomije kroz dvije incizije koja je učinjena na 42 pacijenata.

Materijali i metode

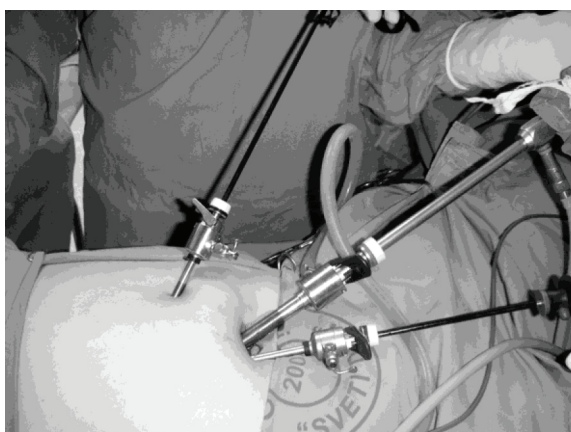
Od rujna 2010. do prosinca 2014. godine, 92 pacijenata sa simptomatskom nekomplikiranom kolelitijazom, koja je potvrđena ultrazvučno, podvrgnuto je laparoskopnoj



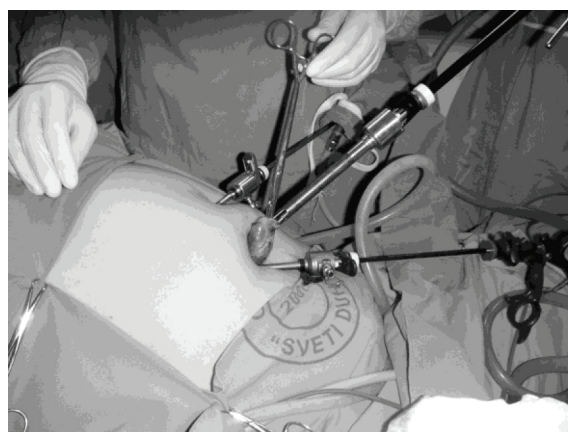
SLIKA 1.
Položaj troakara
FIGURE 1
Positions of trocars



SLIKA 2.
Supraumbilikalna incizija i 11-milimetarski trokar
FIGURE 2
Supraumbilical incision and 11mm trocar



SLIKA 3.
Postavljeni troakari – supraumbilikalno (6-milimetarski radni trokar, 10-milimetarska- kamera), druga incizija 3 cm desno i kranijalno (6-milimetarski radni instrument ili kamera)
FIGURE 3
Trocars in position – supraumbilical (6mm working trocar, 10mm camera), second incision 3 cm on the right and cranially (6mm working instrument or camera)



SLIKA 4.
Vađenje žučnoga mjehura kroz supraumbilikalnu inciziju (10-milimetarski trokar), 5-milimetarska kamera postavljena kroz desni trokar
FIGURE 4
Removal of the gall bladder through supraumbilical incision (10 mm trocar), 5mm camera inserted through the right trocar

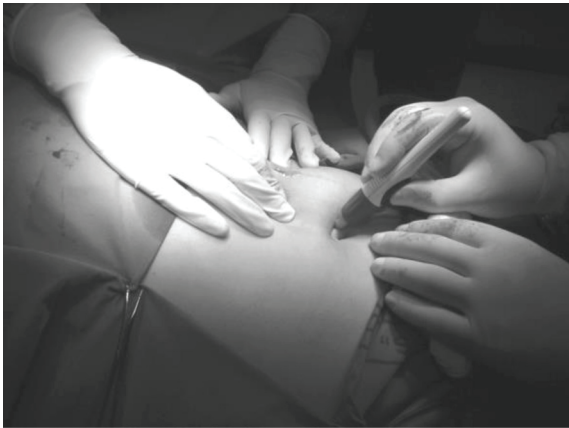kolecistektomiji. Isključeni su ASA II i III bolesnici, stariji od 70 godina, trudnice te bolesnici s jetrenim bolestima, poremećajem koagulacije, morbidnom pretilošću, prethodnim abdominalnim kirurškim zahvatima i akutnim kolecistitisom. Sve je operacije izveo isti operacijski tim na Klinici za kirurgiju Kliničke bolnice „Sveti Duh” u Zagrebu. U studiju je bilo uključeno 48 žena i 44 muškarca. Medijan indeksa tjelesne mase za sve pacijente bio je $26 \pm 3,5 \text{ kg/m}^2$ ($22\text{-}33 \text{ kg/m}^2$). Srednja dob bila je $43,7 \pm 6,2$ godina ($14\text{-}45$ godina) u skupini A i $45 \pm 5,7$ godina ($35\text{-}52$ godine) u skupini B.

U 42 bolesnika učinjena je laparoskopna kolecistektomija kroz dvije incizije (skupina A), a u 50 pacijenata

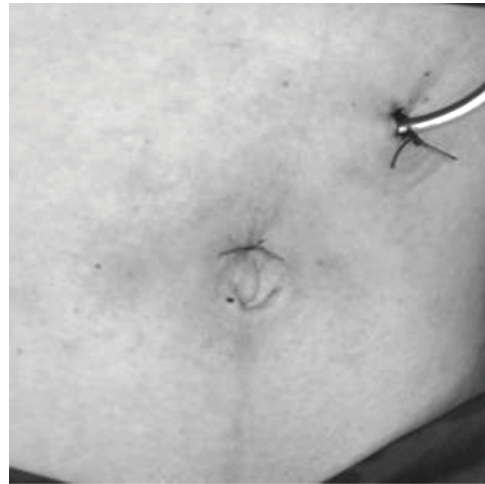
standardna laparoskopna kolecistektomija kroz tri incizije (skupina B), (2).

Za indukciju u anesteziju rabljeni su propofol ($2,5 \text{ mg/kg}$), fentanil (2 ug/kg) te $0,6 \text{ mg}$ rokuronij bromida (mg/kg), a održavana je izofluranom ($0,8 - 1,5 \%$), smjesom dušičnoga oksida u 40% -tnome kisiku. Postavljena je privremena nazogastrična sonda zbog pražnjenja želučanoga sadržaja. Svi su pacijenti jedan sat prije postupka primili 2 g cefazolina intravenski.

Za poslijeoperativnu analgeziju uporabljena je kombinacija od $1,25 \text{ g}$ metamizola i 100 mg tramadol hidroklorida u 100 ml $0,9 \%$ -tnoga NaCl-a tijekom 20 minuta i.v.



SLIKA 5.
Zatvaranje rane
FIGURE 5
Wound closure



SLIKA 6.
Konačan izgled
FIGURE 6
Final appearance

Operacijska tehnika laparoskopjske kolecistektomije pomoću dva troakara

Skupina A

Nakon što je pripremljeno operacijsko polje, bolesnici su postavljeni u obrnuti Trendelenburgov položaj. Kirurg je stajao između bolesnikovih nogu, a asistent s lijeve strane. Tehnika počinje rezom dugim 17 mm supraumbilikalno te rezom dugim 6 mm smještenim 3 cm prema desno i kranijalno. Pneumoperitoneum je učinjen Veressovom iglom, insulflacijom CO₂ te su po uspostavi intraabdominalnoga tlaka od 12 do 15 mmHg postavljena tri troakara. Troakar promjera 11 mm postavljen je na inciziju supraumbilikalno te je rabljen kao ulaz za laparoskop (Slike 1. i 2.). Šest-milimetarski troakar postavljen je na supraumbilikalnu inciziju s lijeve strane u odnosu na prvi troakar, a drugi 6-milimetarski troakar postavljen je kroz zasebnu inciziju (3 cm desno i kranijalno od supraumbilikalne incizije). Taj je troakar rabljen za više radnih instrumenta ili 5-milimetarsku kameru (Slike 1.-3.). Disekcija je izvedena standardnim laparoskopjskim instrumentima kao kod uobičajene laparoskopjske kolecistektomije trima troakarima (2). Cistična arterija i cistični kanal ispreparirani su, klipani te dekonektirani. Žučnjak je izljušten iz ležišta i uklonjen kroz supraumbilikalni rez (Slika 4.). Ako je bilo potrebno, postavljena je subhepatalna drenaža kroz inciziju 6-milimetarskoga troakara. Incizija kože zbrinuta je kožnim ljepilom 2-oktil cijanoakrilatom (Dermabond; Ethicon Inc., West Somerville, NJ, USA), (Slike 5. i 6.).

Skupina B

Učinjena je uobičajena laparoskopjska kolecistektomija trima troakarima (1).

Poslijeoperacijski je u svih bolesnika praćen klinički status, laboratorijski parametri i kontrolni ultrazvuk trbuha (24 sata nakon operacije). Dren je uklonjen 24 sata nakon zahvata. Kontrolni kirurški pregledi bolesnika odvijali su se po otpustu iz bolnice svaki sedmi dan tijekom jednoga mjeseca. Za statističku analizu rabljen je Mann-Whitneyjev U test. P vrijednost < 0,5 smatrana je značajnom. Podaci su prikazani kao srednja vrijednost ± standardna devijacija (SD).

Rezultati

Od rujna 2010. do prosinca 2014. godine promatrali smo 92 pacijenata koji su bili podvrgnuti laparoskopjskoj kolecistektomiji u našoj bolnici (Tablica 1.). U studiji je sudjelovalo 48 žena i 44 muškarca. Srednja dob bila je 43,7 ± 6,2 godine (14-45 godina) u skupini A i 45 ± 5,7 godina (35-52 godine) u skupini B. Srednji indeks tjelesne mase bio je 26 ± 3,5 kg/m² (22-33 kg/m²) za sve pacijente.

Srednje operativno vrijeme bilo je 48 ± 3,5 min (35-60 min) u skupini A, a 43 ± 4 min (33-51 min) u skupini B (P vrijednost < 0,5). Nije bilo konverzija na standardnu laparoskopjsku ili otvorenu kolecistektomiju. Nisu primijećene značajnije unutaroperacijske i poslijeoperacijske komplikacije. Kontrolni ultrazvuk u svih ispitanika (92 pacijenata) prvoga poslijeoperacijskog dana nije

TABLICA 1.

Usporedba pacijenata podvrgnutih laparoskopnoj kolecistektomiji kroz dvije incizije s pacijentima kojima je učinjena uobičajena laparoskopna kolecistektomija trima troakarima. P vrijednost < 0,5 smatra se značajnom.

TABLE 1

Comparison of the patients treated by two-incision laparoscopic cholecystectomy (LC) with patients treated with three-incision laparoscopic cholecystectomy (standard LC). P value < 0,5 was significant.

| Srednja vrijednost ± standardna devijacija (SD) / Arithmetic mean ± standard deviation (SD) | | Lap. kolecistekt. kroz dvije incizije / Two-incision LC | Standardna lap. kolecistekt. / Standard LC | p vrijednost / p value |
|---|----------------|---|--|------------------------|
| Broj bolesnika (broj) / Number of patients (number) | | 42 | 50 | |
| Dob (godina) / Age (years) | | 43,7 ± 6,2 | 45 ± 5,7 | NZ/ NS |
| Spol / Sex | Muškarci / Men | 24 | 20 | NZ/ NS |
| | Žene / Women | 18 | 30 | NZ/ NS |
| ITM (kg/m ²) / BMI (kg/m ²) | | 26 ± 3,5 | 26 ± 3,5 | NZ/ NS |
| Srednje operacijsko vrijeme (min) / Mean operating time (min) | | 45 ± 3,5 | 43 ± 4 | NZ/ NS |
| Dodatna analgezija (broj) / Extra analgesia (number) | | 4 | 5 | NZ/ NS |
| Vrijeme hospitalizacije (dani) / Time of hospitalization (days) | | 3 ± 0,6 | 3 ± 0,5 | NZ/ NS |

pokazao postojanje slobodne tekućine Kontrolni laboratorijski upalni parametri te vrijednosti jetrenih enzima i bilirubina bili su uredni.

Poslijeoperacijski je četvero bolesnika u skupini A i petero bolesnika u skupini B dobilo dodatnu analgeziju za kontrolu boli. Tijekom hospitalizacije tjelesna temperatura bila je unutar normalnoga raspona u svih bolesnika. Svi su pacijenti poslijeoperacijski bili na peroralnoj prehrani. Srednje vrijeme hospitalizacije bilo je 3 ± 0,6 dana (2-4 dana) kod skupine A te 3 ± 0,5 dana (2-4 dana) kod skupine B (P vrijednosti < 0,5). Poslijeoperacijski nisu zamijećene upale kirurške rane ni hernijacije tijekom promatranoga razdoblja.

U svih pacijenata iz skupine A postignut je zadovoljavajući poslijeoperacijski estetski rezultat (ožiljak manje u odnosu na skupinu B), (Slika 6.).

Rasprava

Laparoskopna kolecistektomija kroz dvije incizije nova je tehnika kolecistektomije koja, uz primjenu standardne laparoskopne opreme, ali bez povećanja operacijskoga rizika u usporedbi sa standardnom laparoskopnom kolecistektomijom, pruža bolje estetske rezultate (2,3,5,6,9,11,12,14).

Trenutačno je zlatni standard operacije žučnjaka uobičajena laparoskopna kolecistektomija (tri ili četiri troakara), (1). Tijekom proteklih godina razvijeni su novi pristupi žučnjaku s ciljem boljšega estetskoga poslijeoperacijskog rezultata, manje boli uz istu djelotvornost i sigurnost [na primjer, transvaginalni (7,15) ili transgastrični pristup (8) te laparoskopna kolecistektomija kroz dvije incizije (4-6,9,11,13,14) i SILS (2,3,6,11,12,14)].

Svaki od tih pristupa ima poteškoće i komplikacije ili dodatne troškove koji su i nedostaci u odnosu na standardne ili estetske laparoskopne kolecistektomije.

U svome radu izveli smo dvije incizije trbušne stijenske, jedan supraumbilikalni rez (dužine 17 mm) za pristup trbušnoj šupljini kao mjestu ulaska dvaju troakara (lijevo 6-milimetarski troakar, a desno 11-milimetarski troakar) te dodatni 6 mm dug rez 3 cm desno i kranijalno od prvoga reza. Učinjena je retrogradna kolecistektomija standardnom laparoskopskom opremom (nema potrebe za posebnim instrumentima). Usporedili smo rezultate sa standardnom laparoskopnom kolecistektomijom trima troakarima. Prosječno operacijsko vrijeme u bolesnika podvrgnutih laparoskopnoj kolecistektomiji kroz dvije incizije bilo je slično kao u standardnoj laparoskopnoj kolecistektomiji trima troakarima; rani poslijeoperacijski tijek protekao je bez komplikacija. Srednje vrijeme

hospitalizacije bilo je slično u objema skupinama. Nisu uočene infekcije kirurške rane ni hernijacije tijekom prvoga poslijeoperacijskog mjeseca. U svih pacijenata podvrnutih laparoskopskoj kolecistektomiji kroz dvije incizije uočeni su bolji estetski rezultati (jedan ožiljak manje), nego u pacijenata podvrnutih standardnoj laparoskopskoj kolecistektomiji trima troakarima.

Zaključak

Relativna novost u kirurgiji žučnjaka, laparoskopiska kolecistektomija kroz dvije incizije, pokazala je jednake poslijeoperacijske rezultate, učinkovitost i sigurnost, ali i bolji estetski rezultat te zadovoljstvo pacijenta u usporedbi sa standardnom laparoskopskom kolecistektomijom trima troakarima. Prednost te tehnike jest što bez dodatnih troškova (nema potrebe za posebnim instrumentima) pruža bolji estetski rezultat uz sigurnost i učinkovitost kao i u laparoskopске kolecistektomije trima troakarima, ali na veće zadovoljstvo pacijenata.

LITERATURA

- Čala Z, Velnić D, Jerković V, Kovačić D, Dalmatin L, Depolo A, i sur. Laparoscopic cholecystectomy using three trocars: results of five surgical departments. *Acta Clin Croat.* 1996;35:63-6.
- Cuesta MA, Berends F, Veenhof AA. The “invisible cholecystectomy”: a transumbilical laparoscopic operation without a scar. *Surg Endosc.* 2008;22(5):1211-3. doi: <http://dx.doi.org/10.1007/s00464-007-9588-y>. PubMed PMID: <http://www.ncbi.nlm.nih.gov/pubmed/17943370>.
- Gumbs AA, Milone L, Sinha P, Bessler M. Totally transumbilical laparoscopic cholecystectomy. *J Gastrointest Surg.* 2009;13(3):533-4. doi: <http://dx.doi.org/10.1007/s11605-008-0614-8>. PubMed PMID: <http://www.ncbi.nlm.nih.gov/pubmed/18709515>.
- Lee KW, Poon CM, Leung KF, Lee DW, Ko CW. Two-port needlescopic cholecystectomy: prospective study of 100 cases. *Hong Kong Med J.* 2005;11(1):30-5. PubMed PMID: <http://www.ncbi.nlm.nih.gov/pubmed/15687513>.
- Lomanto D, De Angelis L, Ceci V, Dalsasso G, So J, Frattaroli FM, i sur. Two-trocar laparoscopic cholecystectomy: a reproducible technique. *Surg Laparosc Endosc Percutan Tech.* 2001;11(4):248-51. PubMed PMID: <http://www.ncbi.nlm.nih.gov/pubmed/11525369>.
- Leow VM, Faizah MS, Mohd Sharifudin S, Letchumanan VP, Yang KF, Manisekar KS. Two-incision three-port laparoscopic cholecystectomy. A feasible and safe technique. *Med J Malaysia.* 2014;69(3):129-32. PubMed PMID: <http://www.ncbi.nlm.nih.gov/pubmed/25326354>.
- Marescaux J, Dallemagne B, Perretta S, Wattiez A, Mutter D, Coumaros D. Surgery without scars: report of transluminal cholecystectomy in a human being. *Arch Surg.* 2007;142(9):823-6. doi: <http://dx.doi.org/10.1001/archsurg.142.9.823>. PubMed PMID: <http://www.ncbi.nlm.nih.gov/pubmed/17875836>.
- Park PO, Bergström M, Ikeda K, Fritscher-Ravens A, Swain P. Experimental studies of transgastric gallbladder surgery: cholecystectomy and cholecystogastric anastomosis. *Gastrointest Endosc.* 2005;61(4):601-6. PubMed PMID: <http://www.ncbi.nlm.nih.gov/pubmed/15812420>.
- Poon CM, Chan KW, Lee DWH, Chan KC, Ko CW, Cheung HY, i sur. Two-port versus four-port laparoscopic cholecystectomy. *Surg Endosc.* 2003;17(10):1624-7. doi: <http://dx.doi.org/10.1007/s00464-002-8718-9>. PubMed PMID: <http://www.ncbi.nlm.nih.gov/pubmed/12874694>.
- Poon CM, Chan KW, Ko CW, Chan KC, Lee DW, Cheung HY, i sur. Two-port laparoscopic cholecystectomy: initial results of a modified technique. *J Laparoendosc Adv Surg Tech A.* 2002;12(4):259-62. doi: <http://dx.doi.org/10.1089/109264202760268032>. PubMed PMID: <http://www.ncbi.nlm.nih.gov/pubmed/12269493>.
- Shimura T, Suehiro T, Suzuki H, Mochida Y, Okada K, Araki K, i sur. Laparoscopic cholecystectomy using a novel two-port technique for surgical residency training. *Int Surg.* 2009;94(2):149-53. PubMed PMID: <http://www.ncbi.nlm.nih.gov/pubmed/20108619>.
- Tacchino R, Greco F, Matera D. Single-incision laparoscopic cholecystectomy: surgery without a visible scar. *Surg Endosc.* 2009;23(4):896-9. doi: <http://dx.doi.org/10.1007/s00464-008-0147-y>. PubMed PMID: <http://www.ncbi.nlm.nih.gov/pubmed/18815836>.
- Kagaya T. Laparoscopic cholecystectomy via two ports using the “Twin-Port” system. *J Hepatobiliary Pancreat Surg.* 2001;81(1):76-80.
- Waqar SH, Shah SF, Khan IA, Ch TS, Abdullah MT, Malik ZI, i sur. Two-port laparoscopic cholecystectomy: a new technique. *J Ayub Med Coll Abbottabad.* 2008;20(4):167-8. PubMed PMID: <http://www.ncbi.nlm.nih.gov/pubmed/19999235>.
- Zornig C, Emmermann A, von Waldenfels HA, Mofid H. Laparoscopic cholecystectomy without visible scar: combined transvaginal and transumbilical approach. *Endoscopy.* 2007;39(10):913-5. doi: <http://dx.doi.org/10.1089/10.1055/s-2007-966911>. PubMed PMID: <http://www.ncbi.nlm.nih.gov/pubmed/17968809>.

TWO-INCISION LAPAROSCOPIC CHOLECYSTECTOMY – OUR EXPERIENCE**Marko Sever^{1,2}, Višnja Neseć Adam^{3,4}, Ante Ivkošić^{2,5}, Domagoj Rašić⁶, Nermin Lojo^{1,2},
Žarko Rašić^{2,5}**¹School of Medicine of University of Zagreb, Šalata 3, HR-10000 Zagreb, Croatia²Department of Surgery, “Sveti Duh” University Hospital, Sveti Duh 64,
HR-10000 Zagreb, Croatia³Department of Anaesthesiology, Reanimation and Intensive Care, Faculty of Medicine, Josip
Juraj Strossmayer University of Osijek, Cara Hadrijana 10E, HR-31000 Osijek, Croatia⁴Department of Anaesthesiology, Reanimation and Intensive Care, “Sveti Duh” University
Hospital, Sveti Duh 64, HR-10000 Zagreb, Croatia⁵Department of Surgery and Neurosurgery, Faculty of Medicine, Josip Juraj Strossmayer
University of Osijek, Cara Hadrijana 10E, HR-31000 Osijek, Croatia⁶Department of Urology, “Sveti Duh” University Hospital, Sveti Duh 64,
HR-10000 Zagreb, Croatia**Abstract**

Objective: This article describes the technique and the results of two-incision laparoscopic cholecystectomy performed on 42 patients, and compares it with standard cholecystectomy.

Methods: Two-incision laparoscopic cholecystectomy (group A) was performed on 42 patients. Results were compared with standard laparoscopic cholecystectomy (group B) – 50 patients.

Results: Mean operative time was 45 ± 3.5 min (group A), and 43 ± 4 min (group B). No intraoperative or postoperative complications were observed. Average hospital stay was equal in both groups.

Conclusion: Two-incision laparoscopic cholecystectomy is equally safe as standard laparoscopic cholecystectomy with three incisions but with better cosmetic results and without the extra cost.

Key words: Cholecystectomy, laparoscopic – complications, instrumentation, methods; Cholelithiasis – surgery; Croatia