

ATRIJSKI SEPTALNI DEFEKT I STENOZA PULMONALNE ARTERIJE U ODRASLOGA BOLESNIKA

Edvard Galić¹, Krešimir Kordić², Ante Pašalić³

¹Klinička bolnica „Sveti Duh”, Sveti Duh 64, HR-10000 Zagreb, Hrvatska

²Klinički bolnički centar Sestre milosrdnice, Vinogradska cesta 29, HR-10000 Zagreb, Hrvatska

³Medicinski fakultet, Sveučilište u Zagrebu, Šalata 3, HR-10000 Zagreb, Hrvatska

Autor za dopisivanje: Krešimir Kordić, dr. med.

Klinički bolnički centar Sestre milosrdnice, Vinogradska cesta 29, HR-10000 Zagreb, Hrvatska

e-adresa: kordic.kresimir@yahoo.com

Prikaz slučaja

Primljeno: 5. prosinca 2015. Prihvaćeno: 10. siječnja 2016.

Sažetak

Atrijski septalni defekt (ASD) u kombinaciji sa stenozom plućne arterije (PS) rijedak je u odraslih bolesnika. U zadnje vrijeme povećava se broj izvještaja o perkutanome liječenju ovih dvaju poremećaja jer je dokazano da su učinkoviti i izvedivi.

Ovdje se prikazuje slučaj odrasloga bolesnika s teškim PS-om povezanim s ASD-om, koji je liječen kirurški zbog nepovoljne anatomije koja je onemogućila perkutano liječenje.

Ključne riječi: Prirodene srčane greške; Srčani defekti atrijskog septuma – dijagnostičko snimanje, kirurgija; Stenoza plućne arterije – prirodno, dijagnostičko snimanje, kirurgija; Eho-kardiografija – metode; Mlada odrasla osoba; Muška osoba; Hrvatska

Uvod

Atrijski septalni defekt i stenoza plućne arterije spadaju među najučestalije kongenitalne bolesti srca, ali zajednička pojava tih dvaju poremećaja u odraslih bolesnika relativno je rijetka.

Prema smjernicama Američkoga kardiološkog društva iz 2008. godine, liječenje stenozne plućne arterije indicirano je u asimptomatskih pojedinaca sa zadebljanim zaliskom plućne arterije i vršnim gradijentom >60 mmHg ili srednjim >40 mmHg te u simptomatskih bolesnika sa zadebljanim zaliskom plućne arterije i vršnim gradijentom >50 mmHg ili srednjim >30 mmHg. Indikacije za zatvaranje ASD-a uključuju volumno opterećenje desne klijetke (simptomatsko i asimptomatsko), platipneju i anamnezu ili visok rizik paradoksnog embolizacije. (1)

Postoje kirurške i perkutane metode zatvaranja ASD-a. U zadnje vrijeme, s porastom broja zahvata, perkutano zatvaranje ima prednost pred kirurškim. Ograničenja uključuju veličinu i lokaciju defekta te postojanje adekvatnoga ruba oko defekta. (1)

Perkutana balonska valvuloplastika postala je metoda

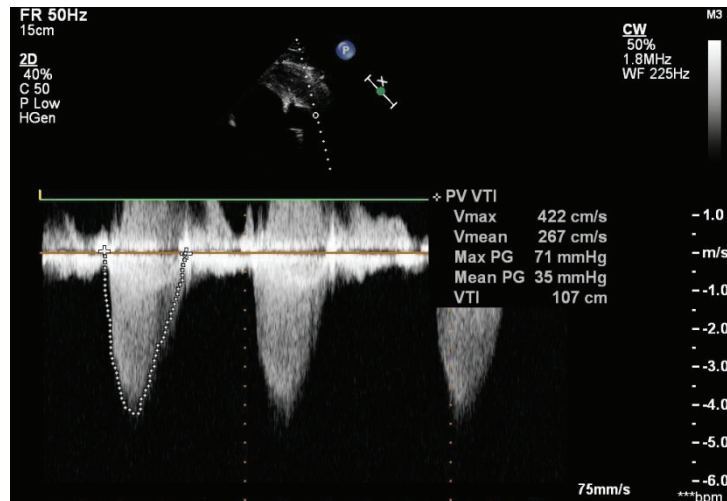
izbora za liječenje bolesnika s valularnim PS-om (klasa I preporuke prema smjernicama Američkoga kardiološkog društva), (2,3). Kirurško liječenje preporuča se bolesnicima sa subinfundibularnim ili infundibularnim PS-om i hipoplastičnim plućnim anulusom, s displastičnim plućnim zaliskom i bolesnicima s drugim poremećajima koji zahtijevaju kirurško liječenje. (2,4)

Nakasato i suradnici (5) izvještavaju o uspješnoj balonskoj valvuloplastici plućnoga zaliska, a potom procjenu potrebe zatvaranja ASD-a u drugome aktu. Yip i suradnici (6) izvještavaju o prvoj uspješnoj perkutanoj balonskoj dilataciji značajnoga PS-a i okluziji umjereno velikoga ASD-a u istome aktu. U zadnje vrijeme sve je više izvještaja o simultanome perkutanom liječenju PS-a i ASD-a (7,8).

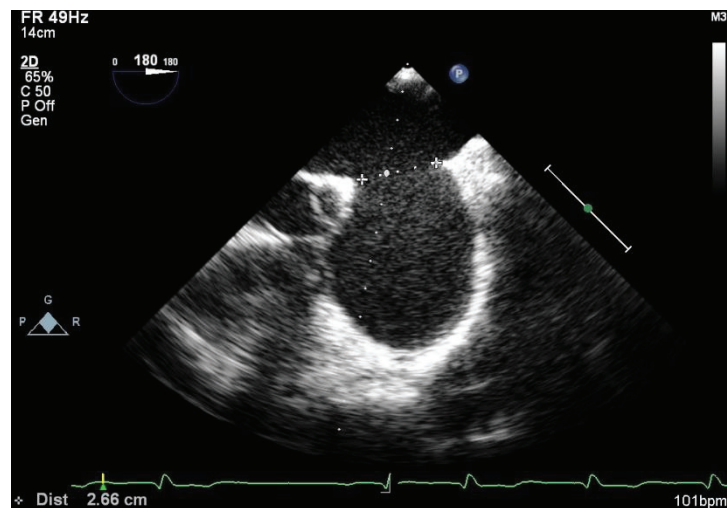
Ovdje se prikazuje slučaj odrasloga bolesnika s teškim PS-om i ASD-om tipa sekundum, koji je liječen kirurški zbog nepovoljne anatomije koja je onemogućila perkutano liječenje.

Prikaz slučaja

Muškarac u dobi od 20 godina, inače zdrav, pregledan



SLIKA 1.
Transezofagusna ehokardiografija – plućna stenoza
FIGURE 1
Transesophageal echocardiography – pulmonic stenosis



SLIKA 2.
Transezofagusna ehokardiografija – atrijski septalni defekt
FIGURE 2
Transesophageal echocardiography – atrial septal defect

je u hitnoj službi zbog palpitacija i pritiska u prsištu. Tijekom pregleda uočen je sistolički šum jačine 5/6 nad Erbovom točkom i iznad plućne arterije. Bolesnik zna za taj šum od 7. godine života. Obiteljska anamneza je neupadljiva. Bolesnik je pušač (20 cigareta dnevno).

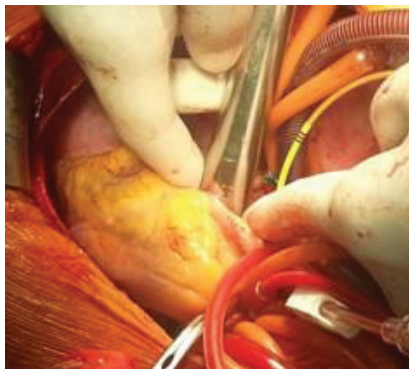
Upućen je na kardiološku obradu. Na rentgenogramu srca i pluća nađena je prominentna plućna arterija i kongestija pluća. Elektrokardiografski je bolesnik u sinusnome ritmu s inkompletnim blokom desne grane, vertikalnom električnom osi i hipertrofijom desne klijetke. Transtorakalnom ehokardiografijom nađena je uredna sistolička i dijastolička funkcija lijeve klijetke (ejekcijska frakcija 65 %), umjereno dilatirana desna klijetka, ASD tipa sekundum s lijevo-desnim shuntom (eng. *shunt*) i

hemodinamski značajan PS s maksimalnim gradijentom od 69 mmHg. Radi daljnje procjene ASD-a učinjena je transezofagusna ehokardiografija kojom je nađen veliki ASD tipa sekundum promjera 23-25 mm (Slika 1. i 2.). Donji venokavalni rub je gracilan, promjera oko 1 cm, a aortni je rub još manji. Učinjena je i desnostrana kateaterizacija srca (Tablica 1.) kojom je nađen lijevo-desni šant s omjerom plućne cirkulacije prema sistemskoj 2:1. Vršni gradijent preko plućnoga zaliska iznosio je 70-80 mmHg. Dodatno je učinjena i koronarografija, nalaz je bio uredan.

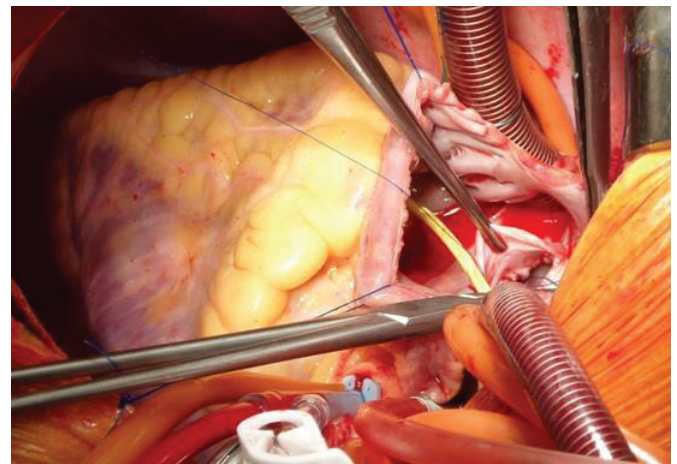
Bolesnik je upućen kardijalnome kirurgu. Učinjena je valvulotomija, a ASD je zatvoren zakrpom (Slika 3. i 4.). Na kontrolnome pregledu nakon dvaju tjedana bole-

TABLICA 1.
 Nalaz desne kateterizacije – viša zasićenost kisikom u desnome atriju
 TABLE 1
 Right heart catheterisation findings – higher oxygen saturation in right atrium

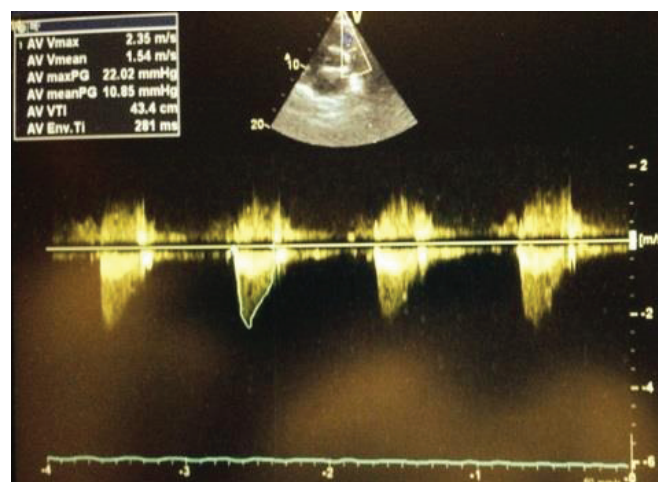
	O2s %
VCS	70,00
PA	84,00
RV	83,00
RA1	82,00
RA2	82,00
RA3	83,00
LA	95,00
X	97,00



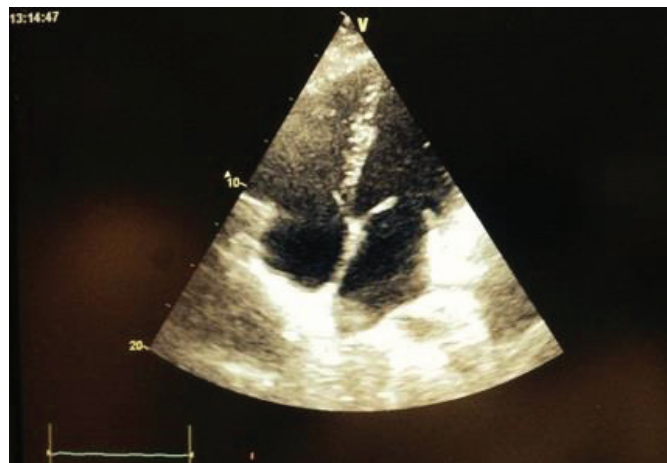SLIKA 3.
 Valvulotomija
 FIGURE 3
 Valvulotomy



SLIKA 4.
 Zatvaranje ASD-a
 FIGURE 4
 Closure of ASD



SLIKA 5.
 Follow-up transtorakalna ehokardiografija
 FIGURE 5
 Follow-up transthoracal echocardiography



SLIKA 6.

Follow-up transtorakalna ehokardiografija

FIGURE 6

Follow-up transthoracal echocardiography

snik je bez simptoma. Na transtorakalnoj ehokardiografiji srednji gradijent preko plućnoga zaliska iznosio je 11 mmHg (Slika 5. i 6.).

Zaključak

Zajednička pojava ASD-a i PS-a rijetka je u odraslih bolesnika. Prikazan je slučaj odrasloga bolesnika s teškim PS-om i ASD-om tipa sekundum. Zbog nepovoljne anatomije za perkutano zatvaranje ASD-a (nedovoljno velik rub septalnoga tkiva) odlučili smo se za kirurško liječenje obaju poremećaja. Ovakvo kirurško liječenje PS-a moguće je jedino uz pomoć iskusnoga sonografičara koji sudjeluje tijekom valvulotomije kako bi osigurao proširivanje zaliska bez posljedične insuficijencije. Na ovaj način izbjegnuto je klasični popravak plućnoga zaliska koji obično kao posljedicu ostavlja blagu do umjerenu insuficijenciju, koja može voditi do desnostranoga zatajivanja srca.

LITERATURA

1. Vasquez AF, Lasala JM. Atrial septal defect closure. *Cardiol Clin.* 2013;31(3):385-400. doi: <http://dx.doi.org/10.1016/j.ccl.2013.05.003>. PubMed PMID: <http://www.ncbi.nlm.nih.gov/pubmed/23931101>.
2. Bonow RO, Carabello BA, Chatterjee K, de Leon AC Jr, Faxon DP, Freed MD i sur. ACC/AHA 2006 guidelines for the management of patients with valvular heart disease: A report of the American College of Cardiology/American Heart Association Task Force on Practice Guidelines (writing Committee to Revise the 1998 guidelines for the management of patients with valvular heart disease) developed in collaboration with the Society of Cardiovascular Anesthesiologists endorsed by the Society for Cardiovascular Angiography and Interventions and the Society of Thoracic Surgeons. *J Am Coll Cardiol.* 2006;48(3):e1-148. doi: <http://dx.doi.org/10.1016/j.jacc.2006.05.021>. PubMed PMID: <http://www.ncbi.nlm.nih.gov/pubmed/16875962>.
3. Baumgartner H, Bonhoeffer P, De Groot NM, de Haan F, Deanfield JE, Galie N, i sur. ESC Guidelines for the management of grown-up congenital heart disease (new version 2010). *Eur Heart J.* 2010; 31:2915-57. doi: <http://dx.doi.org/10.1093/eurheartj/ehq249>. PubMed PMID: <http://www.ncbi.nlm.nih.gov/pubmed/20801927>.
4. Kan JS, White RI Jr, Mitchell SE, Gardner TJ. Percutaneous balloon valvuloplasty: a new method for treating congenital pulmonary valve stenosis. *N Eng J Med.* 1982;307(9):540-2. doi: <http://dx.doi.org/10.1056/NEJM198208263070907>. PubMed PMID: <http://www.ncbi.nlm.nih.gov/pubmed/7099226>.
5. Nakasato M, Suzuki H, Sato S, Komatsu H, Hayasaka K. Balloon pulmonary valvuloplasty for pulmonary valve stenosis with atrial septal defect. *Am J Cardiol.* 1997;79(6):838-9. PubMed PMID: <http://www.ncbi.nlm.nih.gov/pubmed/9070577>.
6. Yip WC, Chan KY, Godman MJ. Simultaneous transcatheter valvuloplasty and Amplatzer septal occlusion for pulmonary valvar stenosis and secundum atrial septal defect. *Ann Acad Med Singapore.* 1998;27(4):578-81. PubMed PMID: <http://www.ncbi.nlm.nih.gov/pubmed/9791671>.
7. Turkay S, Abdullah E, Celal A, Cenap Z, Nurdan E, Fadli D, i sur. Multiple transcatheter interventions in the same session in congenital cardiopathies. *J Cardiovasc Dis Res.* 2010;1(4):181-90. doi: <http://dx.doi.org/10.4103/0975-3583.74261>. PubMed PMID: <http://www.ncbi.nlm.nih.gov/pubmed/21264182>.
8. Tomasov P, Linhartova K, Antonova P, Adlova R, Alan D, Veselka J. Combined percutaneous treatment of atrial septal defect and pulmonic or aortic stenosis in adult patients. *Arch Med Sci.* 2010;6(6):976-80. doi: <http://dx.doi.org/10.5114/aoms.2010.19312>. PubMed PMID: <http://www.ncbi.nlm.nih.gov/pubmed/22427776>.

COMBINED ATRIAL SEPTAL DEFECT AND PULMONIC STENOSIS IN AN ADULT PATIENT

Edvard Galić¹, Krešimir Kordić², Ante Pašalić³

¹“Sveti Duh” University Hospital, Sveti Duh 64, HR-10000 Zagreb, Croatia

²University Hospital Sestre milosrdnice, Vinogradska cesta 29, HR-10000 Zagreb, Croatia

³School of Medicine, University of Zagreb, Šalata 3, HR-10000 Zagreb, Croatia

Abstract

Atrial septal defect (ASD) combined with pulmonic stenosis (PS) is a relatively uncommon condition in adult patients. Recently, reports on percutaneous therapy of PS and ASD have increased, since percutaneous therapy has been demonstrated to be effective as well as feasible.

This report is about an adult patient with severe PS and associated ASD, who was treated surgically because of unfavourable anatomy which precluded the use of a percutaneous device.

Key words: Heart defects, congenital; Heart septal defects, atrial – diagnostic imaging, surgery; Pulmonary valve stenosis – congenital, diagnostic imaging, surgery; Echocardiography – methods; Young adult; Male; Croatia

