

Raynaudov fenomen kao prva manifestacija seroznog karcinoma visokog gradusa: prikaz slučaja

Raynaud's phenomenon as a first manifestation of high grade serous carcinoma – case report

Sara Turina¹, Senija Eminović², Ani Mihaljević Ferari³, Emina Babarović², Tatjana Zekić⁴, Srđan Novak^{4*}

Sažetak. Cilj: Prikazati slučaj pacijentice s Raynaudovim fenomenom kao prvom manifestacijom seroznog karcinoma visokog gradusa te dijagnostički i terapijski postupak.

Prikaz slučaja: Pacijentica stara 47 godina upućena je na Odjel za reumatologiju i kliničku imunologiju zbog pozitivnih antinuklearnih antitijela i Raynaudova fenomena. Kliničkim pregledom i laboratorijskom obradom isključena je sistemska bolest vezivnog tkiva. Ultrazvukom abdomena uočena je cistična tvorba u području zdjelice. Tumorski markeri CA-125, HE-4 bili su povišeni. PET/CT analizom (pozitronska emisijska tomografija / kompjutorizirana tomografija) uočeno je pojačano nakupljanje radiofarmaka u supra/retroklavikularnim limfnim čvorovima, zdjelčno i paraaortalno. Citološka punkcija limfnog čvora na vratu upućivala je na metastatski slabodiferencirani adenokarcinom. Učinjena je laparoskopija desnog i lijevog jajnika, obostrana salpingektomija te zdjelčna limfadenektomija. Patohistološka analiza potvrdila je da se radi o intraepitelnom seroznom karcinomu visokog gradusa jajovoda. Nakon dijagnostičke obrade provedeno je 6 ciklusa kemoterapije (Paklitaxel i Carboplatina). Na kontrolnom CT-u nije bilo znakova diseminacije osnovne bolesti. Pacijentica je trenutno dobrog općeg stanja i liječi se Olaparibom. Raynaudov fenomen je u značajnom poboljšanju. **Zaključak:** Serozni karcinom visokog gradusa može se prezentirati na atipičan način. Iznenadna pojava Raynaudova fenomena kod mlađih osoba treba pobuditi sumnju na moguću malignu bolest.

Ključne riječi: karcinom jajnika; karcinom jajovoda; Raynaudov fenomen; serozni karcinom visokog gradusa

Abstract. Aim: To present a case of a patient with Raynaud's phenomenon as the first manifestation of a high grade serous carcinoma. **Case report:** A 47-year-old female has been referred to the Department of Rheumatology and Clinical Immunology due to the positive antinuclear antibodies and Raynaud's phenomena. Both clinical examination and laboratory treatment excluded systemic connective tissue disease. Abdominal ultrasound revealed cystic formation in the pelvic area. Tumor markers CA-125, HE-4 were elevated. PET / CT analysis (positron emission tomography/computed tomography) observed increased radiotracer uptake involving supra/retroclavicular lymph nodes, pelvic and paraortal. The cytology of the lymph node at the neck indicated a metastatic weak-bound adenocarcinoma. Left and right ovarian laparoscopy, double salpingectomy and pelvic lymphadenectomy were performed. The pathological analysis confirmed that it was intraepithelial serous high grade

Napomena: Prikaz slučaja izrađen je u sklopu druge radionice „Kako napisati dobar prikaz slučaja?“ u organizaciji časopisa *Medicina Fluminensis* Medicinskog fakulteta Sveučilišta u Rijeci uz potporu Znanstvenog odbora svih studenata (ZOSS) Medicinskog fakulteta Sveučilišta u Rijeci (autorica i voditeljica radionice: doc. dr. sc. Nina Perez, dr. med.).

¹ Sveučilište u Rijeci, Medicinski fakultet, Rijeka

² Zavod za patologiju i patološku anatomiju, Sveučilište u Rijeci, Medicinski fakultet, Rijeka

³ Zavod za onkologiju, KBC Rijeka, Rijeka

⁴ Zavod za Reumatologiju i kliničku imunologiju, KBC Rijeka, Rijeka

***Dopisni autor:**

Prof. dr. sc. Srđan Novak, dr. med.
Zavod za reumatologiju i kliničku
imunologiju, KBC Rijeka
Krešimirova 42, 51 000 Rijeka
e-mail: srdan.novak@medri.uniri.hr

<http://hrcak.srce.hr/medicina>

fallopian tube cancer. The patient went to 6 cycles of chemotherapy (Paclitaxel and Carboplatin). Follow up CT didn't show any signs of dissemination of the underlying disease. The patient is currently in a good general condition and treated with Olaparib. Raynaud's phenomenon is significantly improved. **Conclusion:** Serous high-grade cancer can be presented in an atipic manner. The sudden occurrence of Raynaud's phenomena in younger people should raise doubts about possible malignancy.

Key words: fallopian tube cancer; high grade serous carcinoma; ovarian cancer; Raynaud's phenomenon

Na malignu bolest treba posumnjati kod mlađih osoba s iznenadnom pojavom digitalne ishemije ili pogoršanjem ranije stabilnog Raynaudova fenomena. Ovaj slučaj pokazuje da liječenje malignog procesa kao osnovnog uzroka može značajno ublažiti paraneoplastični Raynaudov fenomen.

UVOD

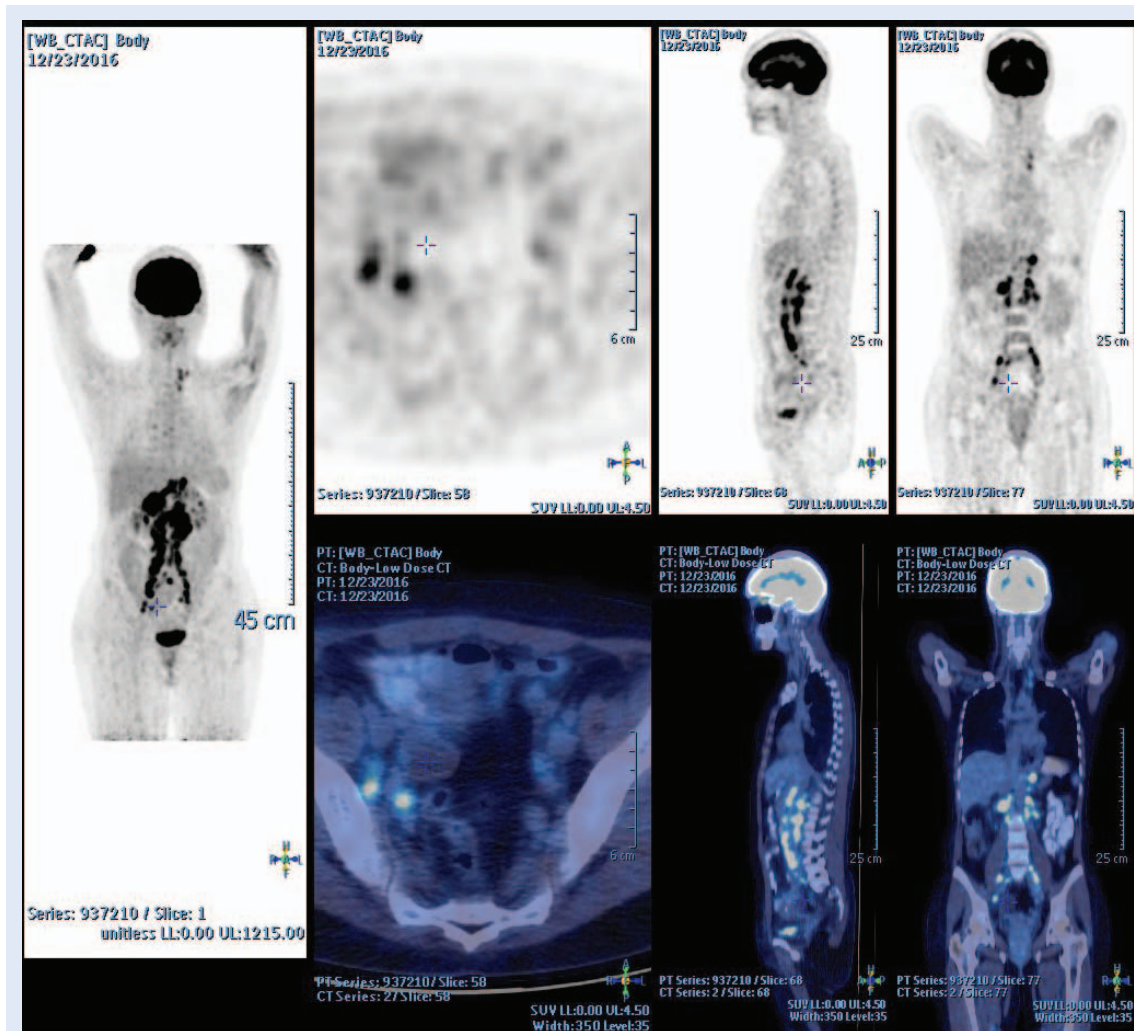
Raynaudov fenomen je prolazni vaskularni poremećaj koji dovodi do spazma arteriola izazvanog hladnoćom ili emocionalnim stresom. Pritom koža postaje blijeda (faza ishemije), zatim plava (faza deoksigenacije) i na kraju crvena (faza reperfuzije). Primarna Raynaudova bolest je pojam koji se odnosi na izolirano stanje, dok sekundarni Raynaudov fenomen ili sindrom može biti povezan s različitim uzrocima poput vaskularnih, autoimunih, endokrinih ili hematoloških. U rijetkim slučajevima uzrok Raynaudova fenomena mogu biti maligne bolesti. Sekundarni Raynaudov fenomen može dovesti do digitalnih ulceracija, nepovratne ishemije i gangrene, dok je primarni Raynaudov fenomen najčešće stanje bez posljedica¹⁻³. Serozni karcinom visokog gradusa najzloćudniji je oblik raka jajnika i čini do 70 % svih slučajeva raka jajnika. Prema novijoj teoriji, većina seroznih karcinoma jajnika nastaje u jajovodu, iz neinvazivne intraepitelne promjene nazvane serozni intraepitelni karcinom jajovoda, STIC (engl. *serous tubal intraepithelial carcinoma*). Stanice STIC-a imaju iste morfološke karakteristike kao serozni karcinom visokog gradusa, a pokazuju i isti tip mutacije (p53 mutaciju). Najčešće se ova promjena nalazi na fimbrijalnom kraju jajovoda, odakle se stanice lako diseminiraju u zdjelice organe, prvenstveno u jajnike te dalje po peritoneu-

mu. Za sada ne postoji učinkovita metoda ranog otkrivanja raka jajnika i jajovoda, stoga se u većini slučajeva bolest otkriva u uznapredovalom stadiju, kada je petogodišnje preživljenje nisko, što svrstava rak jajnika i jajovoda u najsmrtonosnije među genitalnim karcinomima u žena.

Cilj ovog članka je prikazati Raynaudov fenomen kao prvu manifestaciju seroznog karcinoma visokog gradusa te dijagnostički postupak i liječenje.

PRIKAZ SLUČAJA

Pacijentica stara 47 godina upućena je na Odjel za reumatologiju i kliničku imunologiju zbog Raynaudova sindroma i pozitivnih antinuklearnih antitijela (ANA), što je ustanovljeno na ambulantnom reumatološkom pregledu. Tegobe su započele godinu dana pred prijema i progredirale su, tako da je kod prijema imala ranice na kažiprstu i prstenjaku. U anamnezi negira pušenje i uzimanje oralnih kontraceptiva. Kod pacijentice nije bilo znakova artritisa, osipa niti drugih simptoma koji bi se mogli povezati s pozitivnim antinuklearnim antitijelima. U laboratorijskim nalazima nije bilo anemije, a imala je tek blažu leukocitozu. Sedimentacija je bila 8 mm/3,6 ks, a C-reaktivni protein (CRP) 4,5 mg/L. C3 i C4 (komponente komplementa) su bili uredni. Svi biokemijski nalazi bili su uredni, osim što je LDH (laktat dehidrogenaza) iznosio 543 U/L. Od imunoloških pretraga bila su pozitivna antinuklearna antitijela (ANA) u titru 1 : 2560 nukleolarnog oblika. Antitijela na dvostruku zavojnicu DNK (anti ds DNA), ENA profil, antikardiolipinska protutijela i ANCA protutijela (antineutrofilna citoplazmatska antitijela) kao i RF (reumatoidni faktor) i anti-CCP (antitijela na ciklički citrulinski peptid) bili su negativni. Krioglobulini su također bili negativni. Ultrazvukom abdomena u području male zdjelice lijevo uočena je cistična tvorba uz manju količinu slobodne tekućine retrouterino. Ostali organi abdomena bili su bez suspektne promjene. MR-om (magnetska rezonancija) zdjelice uočene su cistične tvorbe jajnika bez solidnih komponenti te su uočeni obostrano povećani limfni čvorovi unutar njega ilijačnog lanca, izraženije na desnoj strani, gdje su uvećani do 13 mm po kraćoj osi. Uterus je uredne veličine i teksture. U međuvremenu, pristigli su povišeni tumorski markeri CA-125 130KU/L, HE-4 (Humani epididimalni protein 4) 397 i ROMA



Slika 1. Nalaz PET/CT-a ukazuje na aktivnost maligne bolesti

indeks (Risk of Ovarian Malignancy Algorithm) iznosio je 92,8 %. Kao nadopuna ultrazvučnoj evaluaciji i MR-u dodatnom PET/CT pretragom (pozitronska emisijska tomografija / kompjutorizirana tomografija) uočeno je pojačano nakupljanje radiofarmaka u uvećanim limfnim čvorovima supra/retroklavikularno lijevo, u opsežnoj retroperitonealnoj limfadenopatiji, zdjeljično i paraaortalno. Dobiveni nalaz PET/CT-a prvenstveno ukazuje na aktivnost maligne bolesti (slika 1). Citološka punkcija limfnog čvora na vratu upućivala je na metastatski slabodiferencirani adenokarcinom. Učinjena obrada bila je indikacija za operativni zahvat koji je i učinjen na Klinici za ginekologiju. Laparoskopski su uzeti biopati desnog i lijevog jajnika, učinjena je obostrana salpingektomija, biopat peritoneuma i omentuma te zdjeljična limfadenektomija zbog određivanja stadija maligne bolesti. Patohistološkom analizom

uzoraka utvrđeno je da se radi o intraepitelnom seroznom karcinomu visokog gradusa u lijevom jajovodu s mikrometastazama u desnom jajovodu. Imunocitokemijskom analizom tumorske stanice su bile WT-1, CK7 i p53 pozitivne. Biopsije jajnika nisu sadržavale tumorsko tkivo.

Prema preporuci onkološkog tima pacijentica je upućena na liječenje kemoterapijom (Paklitaksel i Carboplatina). 10 mjeseci od početka dijagnostičke obrade i liječenja završila je svih 6 ciklusa kemoterapije. Mjesec dana kasnije učinjena je kontrolna obrada koja je uključivala CT toraksa, abdomena i zdjelice. Taj nalaz CT-a nije pokazivao znakove diseminacije osnovne bolesti. Nastavljeno je liječenje Olaparibom koji pacijentica i dalje prima. Pacijentica se trenutno dobro osjeća. Raynaudov fenomen u značajnom je poboljšanju. Titar ANA-e je nesigifikantan.

RASPRAVA

Raynaudov fenomen česta je pojava. Prema Framinghamskoj studiji prevalencija u općoj populaciji iznosi 8,1 % u muškaraca i 9,6 % u žena⁴. U većini slučajeva je idiopatski – izolirani fenomen s kojim se ne može povezati bilo koji uzrok niti bolesti. Do 90 % svih slučajeva može biti idiopatsko⁵. Sekundarni Raynaudov fenomen najčešće se povezuje s reumatskim bolestima (sistemska skleroza, miješana bolest vezivnog tkiva, reumatoidni artritis, sistemski eritematozni lupus itd.)⁶. Raynaudov fenomen rijetko se povezuje s malignim bolestima. Takvo stanje prvi put opisano je 1884. godine⁷ i nazvano je paraneoplastički Raynaudov fenomen. Do sada je u literaturi opisano 33 slučaja maligne bolesti povezane s digitalnom ishemijom prstiju⁸. Opisan je uz neoplazme tankog crijeva, karcinom pluća, želuca, gušterače, maternice, jajnika, bubrega i limfoproliferativne bolesti⁹⁻¹³. Javlja se i uz karcinome dojke¹⁴. Postoji nekoliko mehanizama prema kojima maligna bolest može dovesti do razvoja digitalne ishemije, a to su vazospazam induciran imunološkim kompleksima, vaskulitis, hiperkoagulabilnost krvi, antifosfolipidna protutijela i drugi. U literaturi su opisani slučajevi pacijenata s kroničnom granulocitnom leukemijom u kojih je hiperviskoznost krvi dovela do ishemijske nekroze prstiju¹⁵. U prikazane pacijentice Raynaudov sindrom u trajanju od godinu dana bio je indikacija reumatologu da pacijenticu uputi na daljnju dijagnostičku obradu. Od imunoloških pretraga bila su pozitivna antinuklearna antitijela koja su karakteristika različitih autoimunih bolesti / sistemskih bolesti vezivnog tkiva. Pozitivna antinuklearna antitijela mogu se naći i u pacijenata s različitim vrstama karcinoma. Podaci govore da mogu biti uključena u patogenezu karcinoma i premalignih stanja¹⁶. Kod pacijentice nije dokazana bolest vezivnoga tkiva, međutim, slikovne obrade kojim su dokazane cistične promjene jajnika te limfadenopatija uz značajno povišenu vrijednost LDH-a zahtijevale su dodatne obrade (MR i PET/CT), koje su dovele do dijagnoze seroznog karcinoma visokog gradusa. CA-125 tumorski marker koji je povišen kod karcinoma jajovoda bio je povećan kod pacijentice. Također, imala je povišen i HE-4. U novije vrijeme kod sumnje na karcinom jajnika i jajovoda

potrebno je uz razinu CA125 u serumu odrediti i koncentraciju HE4 jer se time omogućuje veća osjetljivost za otkrivanje epitelnog karcinoma jajnika i jajovoda. Naša pacijentica je inicijalno imala visoki titar ANA-a, koja su tijekom liječenja ostala pozitivna u znatno nižem titru. Recentna istraživanja ukazuju da bi se antinuklearna antitijela mogla koristiti čak i u evaluaciji pacijentica s ovarijalnim tumorima¹⁷. Kod naše pacijentice maligna bolest zahvatila je supraklavikularne limfne čvorove, što nije tipično mjesto diseminacije za serozni karcinom visokog gradusa. U literaturi je opisan slučaj asimptomatskog primarnog karcinoma jajovoda s metastazom u aksilarne limfne čvorove¹⁸. Prikazani slučaj i pregled literature pokazali su kako se serozni karcinom visokog gradusa ženskog genitalnog trakta može prezentirati na atipičan način. Karcinomi jajnika i jajovoda uglavnom se otkriju slučajno, prilikom rutinskog pregleda UZV-om. Bolest je najčešće u uznapredovalom stadiju, jer su simptomi u većini slučajeva nespecifični. U ovom slučaju prikazan je Raynaudov fenomen kao rijetka manifestacija seroznog karcinoma visokog gradusa.

U literaturi su opisana 3 tipa korelacije između paraneoplastičnog Raynaudova fenomena s malignom bolesti. U prvom slučaju digitalna ishemija upućuje na proširenu malignu bolest. U drugom tipu periferna ishemija prethodi dijagnozi maligne bolesti te nakon liječenja, bilo resekcijom tumora ili kemoterapijom, dolazi do poboljšanja i rezolucije ishemije, kao što je to bilo i u slučaju naše pacijentice. U trećem tipu periferna ishemija nagovještuje relaps ili metastaze nakon liječenja maligniteta¹⁹.

ZAKLJUČAK

Na malignu bolest treba posumnjati kod mlađih osoba s iznenadnom pojavom digitalne ishemije ili pogoršanjem ranije stabilnog Raynaudova fenomena. Ovaj slučaj pokazuje da liječenje malignog procesa kao osnovnog uzroka može značajno ublažiti paraneoplastični Raynaudov fenomen. Specifičnost ovoga slučaja je to što je novonastali Raynaudov fenomen ukazao na prošireni serozni karcinom visokog gradusa koji se teško otkriva u ranoj fazi bolesti, s obzirom na to da je bolest asimptomatska.

Izjava o sukobu interesa: Autori izjavljuju da ne postoji sukob interesa.

LITERATURA

1. Temprano K. Regulation of supply and demand for maternal nutrients in mammals by imprinted genes. *The National Center for Biotechnology Information*. 2016;113:123-6.
2. Herrick A, Muir L. Raynaud's phenomenon (secondary) *The National Center for Biotechnology Information*. *BMJ Clin Evid* 2014;2014:1125.
3. Sutić A, Gudelj Gračanin A, Morović-Vergles J. Raynaudov fenomen kao prvi znak maligne bolesti: Prikaz bolesnice. *Hrčak – Portal hrvatskih znanstvenih i stručnih časopisa*. *Acta medica Croatica* 2014;68:3.
4. Brand FN, Larson MG, Kannel WB, McGuiRK JM. The occurrence of Raynaud's phenomenon in a general population: the Framingham Study. *The National Center for Biotechnology Information*. *Vasc Med* 1997;2:296-301.
5. Spencer-Green G. Outcomes in primary Raynaud phenomenon: a meta-analysis of the frequency, rates, and predictors of transition to secondary diseases. *The National Center for Biotechnology Information*. *Arch Intern Med* 1998;158:595-600.
6. Huston KK, Stone JH, Wigley FM. Digital ischemia and Raynaud's phenomenon. U: Ball GV, Bridges Jr SL, ur. *Vasculitis*. 2. izdanje. New York: Oxford University Press, 2008,209-23.
7. O'Connor B. Symmetrical gangrene. *BMJ* 1884;1:640.
8. Poszepczynska-Guigné E, Viguier M, Chosidow O, Orcel B, Emmerich J, Dubertret L. Paraneoplastic acral vascular syndrome: epidemiologic features, clinical manifestations, and disease sequelae. *J Am Acad Dermatol* 2002;47:47-52.
9. Wong AS, Hon Yoon K. Paraneoplastic Raynaud phenomenon and idiopathic thrombocytopenic purpura in non-small-cell lung cancer. *Am J Clin Oncol* 2003;26:26-9.
10. Kopterides P, Tsavaris N, Tzioufas A, Pikazis D, Lazaris A. Digital gangrene and Raynaud's phenomenon as complications of lung adenocarcinoma. *Lancet Oncol* 2004; 5:549.
11. Chow SF, McKenna CH. Ovarian Cancer and Gangrene of the Digits: Case Report and Review of the Literature *Mayo Clinic* 1996;71:253-8.
12. Kuhnert C, Groza M, Fohrer C, Weber JC. Digital arteritis preceding the diagnosis of a malignant B cell lymphoma. *Rev Med Interne* 2008;29:666-8.
13. Kohli M, Bennett RM. Raynaud's phenomenon as a presenting sign of ovarian adenocarcinoma. *J Rheumatol* 1995;22:1393-4.
14. Allen D, Robinson D, Mittoo S. Paraneoplastic Raynaud's phenomenon in a breast cancer survivor. *Rheumatol Int* 2010;30:789-92.
15. Taylor L, Hauty MG, Edwards J, Porter JM. Digital Ischemia as a Manifestation of Malignancy. *Ann.Surg* 1987; 206:62-8.
16. Viagea A, Falagan S, Gutierrez-Gutierrez G, Moreno-Rubio J, Merino M, Zambrana F et al. Antinuclear antibodies and cancer: A literature review. *Crit Rev Oncol Hematol*. 2018;127:42-9.
17. Heegaard N, West-Norager M, Tanassi JT, Houen G, Nedergaard L, Hogdall C et al. Circulating Antinuclear Antibodies in Patients with Pelvic Masses Are Associated with Malignancy and Decreased Survival. *PLoS One* 2012;7:e30997.
18. Healy NA, Hynes SO, Bruzzi J, Curran S, O'Leary M, Sweeney KJ. Asymptomatic primary fallopian tube cancer: an unusual cause of axillary lymphadenopathy. *Case Rep Obstet Gynecol* 2011;2011:402127.
19. Hsu ST, Lee YY, Lie MF. Symmetrical peripheral gangrene of sudden onset-a paraneoplastic syndrome? – a case report and review of the literature. *Dematol Sinica* 1996;14:82-8.