

Endoskopsko liječenje primarnog vezikoureteralnog refluksa u Klinici za dječje bolesti Zagreb

Nikica Lesjak¹, Ivan Petračić¹, Ana Birt², Diana Stipičić², Tonko Čolić³, Ivo Bastić², Fran Štampalija¹, Anto Pajić¹, Zoran Bahtijarević¹

Cilj ovog članka je dati pregledni prikaz endoskopskog liječenja primarnog vezikoureteralnog refluksa u djece, u razdoblju od 2012. do 2013. godine, koja su liječena u Klinici za dječju kirurgiju Klinike za dječje bolesti Zagreb.

Metode: Kratkim presječnom retrospektivnom analizom obradili smo ukupno 66-ero bolesnika koji su endoskopski liječeni na Klinici zbog primarnog VUR-a. Rezultat se smatrao zadovoljavajućim ako su dijagnostički nalazi upućivali na odsutnost VUR-a ili ako je od posljednjeg zahvata prošlo više od dvije godine bez recidiva.

Rezultati: Od ukupnog broja uretera 96,5% je uspješno izliječeno endoskopskim načinom liječenja, 3,5% nije bilo izliječeno. Nakon prvog endoskopskog zahvata izliječeno je 50,9%, nakon drugog postotak raste na 75,4%, a nakon trećeg zahvata na 92,1%, a postotak od 96,5% postignut je četvrtim zahvatom kod probranih bolesnika. Kod 3,5% uretera učinjena je otvorena antirefluksna plastika prema Lich-Gregoiru.

Zaključci: Endoskopski način liječenja zbog svog visokog postotka učinkovitosti, brzog oporavka i kratkog boravka u bolnici, ima prednost pred ostalim metodama liječenja, pa je zato postao novi zlatni standard u liječenju VUR-a.

Ključne riječi: ENDOSKOPIJA; VEZIKOURETERALNI REFLUKS; KIRURŠKI ZAHVATI, OPERACIJE

UVOD

Vezikoureteralni refluks (VUR) jedno je od najčešćih patoloških stanja u dječjoj urologiji te zahvaća između 0,4 i 1,8% opće dječje populacije. Karakterizirano je retrogradnom regurgitacijom urina iz mokraćnog mjehura u gornje dijelove mokraćnog sustava. Regurgitacija je uglavnom posljedica nekompetentnog ureterovezikalnog spoja, koji fiziološki djeluje kao jednosmjerni ventilni antirefluksni mehanizam zbog anatomske i funkcionalne građe samog spoja (1-3). Glavnu mehaničku komponentu antirefluksnog mehanizma čini dužina submukoznog tijeka uretera, koji prolazi kroz submukozni tunel između mukoze mjehura i detruzora prije otvaranja u lumen mjehura. Anatomske mjerenjima je utvrđeno da bi omjer submukoznog tunela i promjera uretera trebao iznositi oko 5:1 kako ne bi dolazilo do refluksa urina. Kod VUR-a taj omjer najčešće iznosi oko 1,4 : 1 (1, 4-6). Funkcionalna komponenta antirefluksnog mehanizma određena je povezanošću muskulature terminalnog uretera s

trigonalnim kompleksom mokraćnog mjehura, tzv. Bellovim mišićem (1). Kad se u normalnom mokraćnom sustavu mjehur puni urinom, raste intravezikalni tlak i napetost detruzora, što pak dovodi do kompresije uretera između sluznice (intravezikalni tlak) i detruzora (tlak detruzora) pa one mogući retrogradni tijek urina. Taj učinak podupire i aktivna komponenta prevencije VUR-a, koju čini zatezanje intravezikalnog dijela uretera Bellovim mišićem, zbog čega dolazi do njegovog produljenja. S obzirom na uzrok, VUR dijelimo na primarni i sekundarni. Primarni VUR se uglav-

¹ Klinika za dječje bolesti Zagreb, Klinika za dječju kirurgiju, Klaićeva 16, Zagreb

² Medicinski fakultet, Sveučilište u Zagrebu, Šalata, Zagreb

³ Zavod za hitnu medicinu Zagrebačke Županije, Ispostava Samobor

Adresa za dopisivanje:

Nikica Lesjak, dr. med., Klinika za dječje bolesti Zagreb, Klinika za dječju kirurgiju, Klaićeva 16, 10000 Zagreb, e-mail: nikica.lesjak@kdb.hr

Primljeno/Received: 06. 06. 2019., Prihvaćeno/Accepted: 04. 07. 2019.

nom smatra posljedicom prirođene anatomske anomalije ureterovezikalnog spoja u inače urednom donjem mokraćnom sustavu. U primarne uzroke ubrajamo skraćanje ili izostanak intravezikalnog tijeka uretera, odsutnost adekvatnog podupiranja detruzora, lateralni pomak ureteralnih otvora i paraureteralni (Hutch) divertikul (1, 4, 5). Sekundarni VUR je posljedica stečene bolesti koja dovodi do opstrukcije, odnosno poremećaja funkcije donjeg mokraćnog sustava i u glavne sekundarne uzroke ubrajamo cistitis ili urinarne infekcije (UI), opstrukciju izvodnog puta mjehura (npr. valvula stražnje uretre), neurogeni mjehur te nestabilnost detruzora (7). Kod sekundarnog VUR-a do refluksa prvenstveno dolazi zbog povišenog intravezikalnog tlaka koji nadilazi fiziološku rezervu valvularnog mehanizma. U oba slučaja, i kod primarnog i kod sekundarnog VUR-a, ureterovezikalni spoj više ne funkcionira kao jednosmjerna valvula i omogućen je prodor bakterija iz donjeg urinarnog trakta u inače sterilan gornji mokraćni sustav. Zbog regurgitacije urina iz mokraćnog mjehura u ureter, u mjehuru ostaje rezidualni urin, što pogoduje razvoju urinarne infekcije. UI u kombinaciji s povišenim tlakom u ureteru i bubregu, zbog povećanog volumnog opterećenja, dovode do ožiljkavanja parenhima bubrega te refluksne nefropatije. S vremenom ožiljkaste promjene mogu zahvaćati sve veća područja parenhima bubrega i dovesti do potencijalno ozbiljnih posljedica poput hipertenzije, renalne insuficijencije i u konačnici zatajenja bubrega (8-11).

VUR se najčešće i otkrije pri obradi djece zbog učestalih ili kompliciranih urinarnih infekcija. Tako 30 do 40% djece oboljele od kompliciranih urinarnih infekcija u podlozi ima VUR, što ga čini jednom od najčešćih uroloških anomalija u djece (2, 12, 13). Incidencija VUR-a je kod dječaka obrnuto proporcionalna dobi, 25% se prezentira unutar prva tri mjeseca života, a vršak incidencije je u razdoblju od rođenja do druge godine života. Kod djevojčica se VUR dijagnosticira oko pet puta češće nego u dječaka, i to prvenstveno iz anatomske razloga, jer djevojčice imaju kraću uretru i posljedično tome veću vršnu incidenciju urinarnih infekcija. Vršak incidencije kod djevojčica nalazimo između 2. i 7. godine života, zbog čega možemo reći da iako se VUR općenito češće dijagnosticira u djevojčica, u prvoj godini života ga češće nalazimo u dječaka. Budući da postoje određene spoznaje o genetičkoj podlozi VUR-a, u 25 - 33% slučajeva VUR se otkrije i u braće i sestara bolesnika s refluksom, a ako roditelji imaju VUR, osobito majka, vjerojatnost da će oboljeti i dijete je 66% (1, 14). Kako su djevojčice podložnije urinarnim infekcijama, samo će njih 14% s UI-om imati i VUR, dok kod dječaka taj broj raste na 29% (1, 15).

Prezentacija VUR-a je vrlo raznolika i kreće se od asimptomskog stanja do akutnog pijelonefritisa (16). Infekcije mokraćnog sustava su najvažniji klinički pokazatelj postojanja

VUR-a, no on se može prezentirati i nekim netipičnim simptomima kao što su povraćanje, proljevi, meteorizam, grčevi, vrućica, slabije napredovanje u tjelesnoj masi (17). Postoje četiri znaka upozorenja koji nas mogu upzorit na postojanje VUR-a, a to su: prenatalno postavljena sumnja na prošireni ureter i/ili nakapnicu, postojanje VUR-a u obitelji, disfunkcija mjehura i infekcije mokraćnog sustava (16).

Cilj dijagnostičke obrade djeteta kod kojeg se sumnja na postojanje VUR-a je procjena njegovog zdravlja i razvoja, prisutnosti UI-a, statusa bubrega, prisutnosti VUR-a i funkcije donjeg urinarnog trakta (11). Uz detaljnu anamnezu dijagnostika počinje laboratorijskim pretragama krvi i urina, koje će biti prvi pokazatelji bubrežne funkcije i postojanja upalnog procesa (11, 17). No osnovu za dijagnostiku i planiranje terapije kod VUR-a čine slikovne metode. Standardne slikovne metode koje se primjenjuju u dijagnostici VUR-a su mikcijska cistouretografija (MCUG) te ultrazvučne i radionuklidne pretrage (18). MCUG je zlatni standard, on omogućava precizni anatomske pregled mokraćnog sustava te stupnjevanje VUR-a prema kriterijima Međunarodnog povjerenstva za istraživanje refluksa (*International Reflux Study Committee, IRSC*). MCUG refluks urina prikazuje kao povratni tijek kontrasta iz mjehura u gornje dijelove mokraćnog sustava. Ako se regurgitacija javlja samo za vrijeme mokrenja, takav VUR nazivamo mikcijskim, aktivnim ili visokotlačnim, a ako se javlja i pri mirovanju, nazivamo ga spontanom, pasivnim ili niskotlačnim. Prema kriterijima IRSC-a i uz pomoć MCUG-a VUR dijelimo u pet stupnjeva. Prvi stupanj podrazumijeva pojavu kontrasta samo u distalnom segmentu nedilatiranog mokraćovoda. U drugom stupnju kontrast ispunjava cijeli kanalni sustav mokraćovoda i bubrega, a čašice nisu patološki promijenjene, dok kod trećeg stupnja već dolazi do umjerene dilatacije i pojave izvijuganosti mokraćovoda i nakapnice, ali još bez promjena na čašicama. Četvrti stupanj se prikazuje kao i treći, ali uz proširenost nakapnice i čašica. Peti stupanj je najteži i kod njega uza sve navedeno postoji i jaka dilatacija nakapnice s izbočenim čašicama, na račun stanjenog bubrežnog parenhima. Kao glavni nedostaci MCUG-a navode se izlaganje ionizirajućem zračenju i invazivnost pretrage. Uglavnom se provodi maksimalno jedan put na godinu (11, 19).

Direktna radionuklidna cistografija (DRNC) ima visoku osjetljivost za VUR. Pretraga se provodi tako što se kroz kateter u mjehur uvodi fiziološka otopina s Tc-99m pertehnetatom, čiji se refluks prati gamakamerom. Pogodna je za praćenje VUR-a i za razliku od svih drugih slikovnih metoda koje se primjenjuju u dijagnostici VUR-a, njome se može učiniti precizna kvantifikacija volumena refluksa (17, 20, 21). Za slikovni prikaz VUR-a može se rabiti i DMSA koji se primjenjuje pri statičkoj scintigrafiji i izvrsno prikazuje stanje bubrežnog parenhima (22).

Danas ove pretrage sve više zamjenjuje ultrazvuk. Ultrazvuk je prva dijagnostička pretraga koja se primjenjuje za procjenu stanja bubrega i mokraćnog mjehura u djece kojoj je prenatalno dijagnosticirana hidronefroza. Neinvazivan je i daje pouzdane podatke o strukturi i veličini bubrega, debljini parenhima i dilataciji sabirnog sustava bubrega (11, 23). Prije nekoliko godina došlo je do značajnog napretka u ultrazvučnoj dijagnostici VUR-a, zahvaljujući razvoju kontrastne osjetljive ultrazvučne tehnologije i razvojem ultrazvučnog kontrastnog sredstva druge generacije. Osjetljivost ove metode je oko 10% viša u usporedbi s MCUG-om, a i općenito prednost ultrazvučnih pretraga je u tome što se dijete ne izlaže zračenju, pa se prema potrebi pregled može ponavljati, dok je nedostatak mikcijske urosonografije pojačane kontrastom (ceVUS) njegova invazivnost (17, 21).

Cistoskopija služi kao definitivna potvrda ili isključenje postojanja anatomskih anomalija, poput ektopije uretera i podvostručenja ušća. Daje stvaran prikaz izgleda i smještaja ušća, što je bitno za planiranje i provođenje kirurškog liječenja (1, 11).

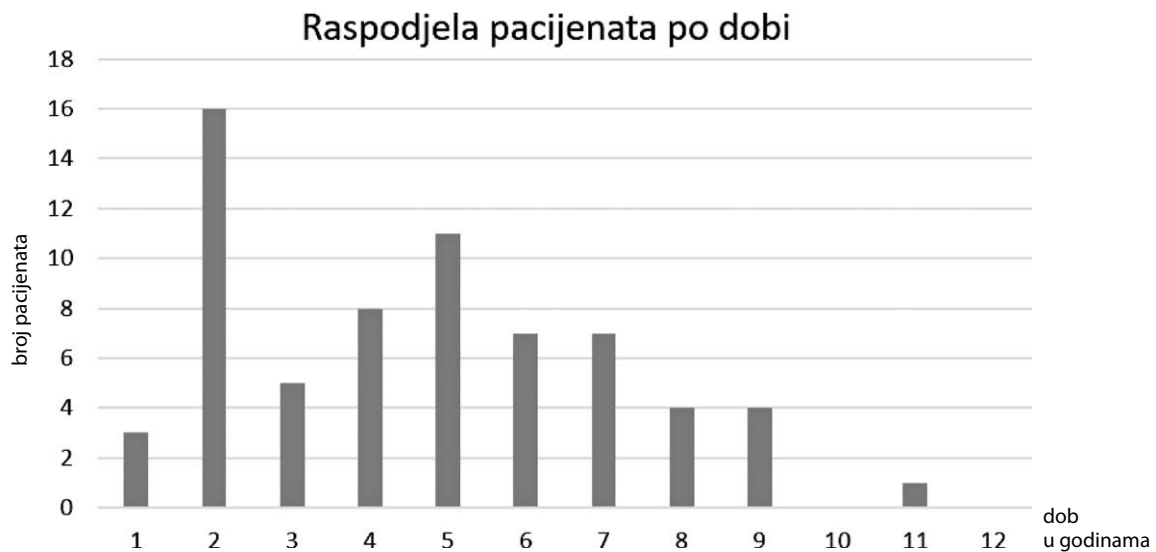
Terapijski pristup dijelimo u dvije glavne grane: konzervativnu i kiruršku. Iako se liječenje provodi sasvim različitim metodama, obje grane imaju isti cilj, a to je prevenirati oštećenje bubrega, tj. pojavu refluksne nefropatije i trajnih posljedica koje ona nosi. Liječenje se stoga temelji na prevenciji UI-a i ponovnoj uspostavi normalnog funkcioniranja valvularnog mehanizma ureterovezikalnog spoja (11, 24).

Konzervativni terapijski pristup možemo podijeliti na kontinuirano praćenje i na antibiotsku profilaksu, a prvenstveno ga primjenjujemo u terapiji I., II. i djelomično III. stupnja (16). Razlog zašto se brojni liječnici zalažu za ovaj pristup je taj što u određenom broju slučajeva VUR spontano nestaje. Jedan od glavnih uzroka primarnog VUR-a je skraćeni submukozni tunel distalnog uretera, a kako dijete raste i on se produljuje od 0,5 cm do 1,3 cm te tako dolazi do rezolucije simptoma VUR-a kod određenog postotka djece (17). U *EAU Guidelines on Vesicoureteral Reflux in Children* navodi se da do rezolucije dolazi u gotovo 80% djece s VUR-om I. ili II. stupnja, te u oko 30-50% djece s VUR-om III. – V. stupnja (11, 24). Kontinuirano praćenje podrazumijeva primjenu neke od slikovnih metoda dijagnostike svakih šest mjeseci do godinu dana, ovisno o dobi, prilikom postavljanja dijagnoze i ovisno o tome koliko je stabilno stanje bolesnika, a u slučaju febrilnog uroinfekta potrebna je što ranija kontrola i aktivno liječenje. Antibiotička profilaksa se preporuča u gotovo svim slučajevima kad se dijagnosticira VUR, bez obzira na njegov stupanj, pogotovo tijekom prve godine od dijagnoze (16). Budući da su djeca s VUR-om podložnija urinarnim infekcijama, bitno je prevenirati njihovu pojavu. Antibiotička profilaksa može biti intermitentna ili kontinuirana. U kontinuiranoj profilaksi se primjenjuju niske doze (1/4 do 1/3 doze koja se primjenjuje

u terapiji akutne infekcije) amoksicilina, ampicilina ili cefalosporina, ako je riječ o djeci mlađoj od dva mjeseca, tj. trimetoprim-sulfametoksazola ili nitrofurantoina za stariju dojenčad i djecu (11, 25). Postoje neki navodi da bi se profilaksa trebala prekinuti tek kad VUR nestane, no uglavnom se u literaturi ne navodi idealno vrijeme za prekid antibiotske profilakse (17). Problem je i široka i kontinuirana primjena antibiotika koja dovodi do razvoja bakterijske rezistencije te povećanih troškova medicinskog liječenja. Ako se uz primjenu antibiotika ipak jave urinarne infekcije s febrilitetom, treba razmisliti o poduzimanju invazivnijih metoda liječenja (16).

Kirurško liječenje može biti operacijsko ili endoskopsko. Osnovno načelo svih kirurških tehnika je produljenje submukoznog dijela distalnog uretera, kako bi vezikoureteralni spoj ponovo djelovao kao jednosmjerna valvula i onemogućavao retrogradni tijek urina (1). Cilj je operativnim zahvatom produljiti submukozni tunel kako bi omjer njegove dužine i promjera uretera iznosio minimalno 4:1 do 5:1 (26). Apsolutne indikacije za kirurški zahvat su progresivna renalna ozljeda, dokumentirano zaostajanje u rastu bubrega, probojni pijelonefritis te intolerancija ili slaba suradljivost u provođenju profilakse antibioticima. U relativne indikacije za kirurško liječenje ubrajamo VUR visokog stupnja (IV. – V.) u male djece nakon godine dana konzervativnog praćenja, pubertetsku dob s nefropatijom pri postavljanju dijagnoze, preference roditelja ili ako uz kontinuirano praćenje izostaje spontana regresija (27). Sve tehnike koje se primjenjuju su sigurne, imaju nisku stopu komplikacija i visoku uspješnost (92 – 98%) (11). Možemo ih podijeliti na intravezikalne i ekstravezikalne operacijske postupke. Kao najpopularnije intravezikalne metode navode se one prema Cohenu i Leadbetter-Politanu, a ekstravezikalnim postupcima pripadaju operacije prema Lich-Gregoiru te Bradiću-Pasiniju. Iako stopa komplikacija u operativnom liječenju nije visoka, one su ipak moguće. Najčešća komplikacija nakon zahvata je uroinfekcija, zbog čega su djeca dva tjedna nakon njega na uroprofilaksi, a najozbiljnija komplikacija je opstrukcija operiranog ušća (17).

Iako su otvorene operacije dugi niz godina bile zlatni standard kirurškog liječenja, 1981. godine se izvodi prvi endoskopski zahvat radi liječenja VUR-a i do danas endoskopsko liječenje ostaje novi zlatni standard (17, 28). Endoskopsko liječenje je alternativa dugoročnoj antibiotskoj profilaksi i otvorenim kirurškim zahvatima. Provodi se tako da se cistoskopski vizualiziraju ušća uretera i zatim se subureteralno injicira tvar koja uvećava tkivo (engl. „*tissue-augmenting substance*“), što dovodi do produžavanja submukoznog dijela uretera (17, 29). Kroz povijest su se primjenjivale brojne tvari za uvećavanje tkiva, poput politetrafluoretilena (Teflon pasta, Teflon® Polytef), polidimetilsiloksana (silikonska pasta,



GRAF 1. Raspodjela pacijenata prema dobi.

Macroplastique®), goveđeg kolagena (Zyderm®, Zyplast®, Contigen™ Bard®, GAX-35, GAX-65), no sve su danas napuštene zbog migracije sredstva, kancerogenih rizika i/ili alergijskih reakcija. Danas se najčešće rabi Dx/HA kopolimer (Deflux®), CRM VURDEX® te Vantris®. Prednosti endoskopskog zahvata su u tome što je minimalno invazivan, zahtijeva kratku opću anesteziju, provodi se kroz jednodnevnu kirurgiju i djeca se mogu vratiti svim svojim aktivnostima već idući dan, a u odnosu na antibiotsku profilaksu odmah pokazuje rezultate (30).

Zbog svega navedenog čitavo je područje i danas dinamično u postizanju suglasnosti oko najprikladnije dijagnostičke i terapijske metode liječenja VUR-a. Baš stoga je djetetu oboljelom od VUR-a potreban individualiziran pristup (1).

ISPITANICI I METODE

Pretraživanjem podataka u bolničkom informacijskom sustavu (BIS-u), napravljena je kratka retrospektivna presječna analiza djece liječene zbog primarnog VUR-a endoskopskim pristupom na Klinici. Za potrebe ovog rada uzet je presjek kod djece liječene zbog primarnog VUR-a 2012. i 2013. godine. Te su godine izabrane jer su prijelazno razdoblje između dva primijenjena hijaluronska preparata Deflux® i VURDEX CRM®, a cilj je bio izraditi bazu za usporedbu rezultata što ih danas imamo s preparatom koji isključivo upotrebljavamo, a to je VURDEX CRM®. Analiziran je uzorak od 66-ero bolesnika. U analiziranom uzorku 47 je djevojčica (71%) i 19 dječaka (29%). Prvi je zahvat imalo 32-je djece 2012. godine, njih 20-ero 2013. godine, a 14-ero ih je s endoskopskim liječenjem započelo prije navedenih godina, no obuhvaćeni su u presječnoj studiji. Od 66-ero bolesnika kod 18-ero je bila riječ o unilateralnom (27%), a kod 48-ero

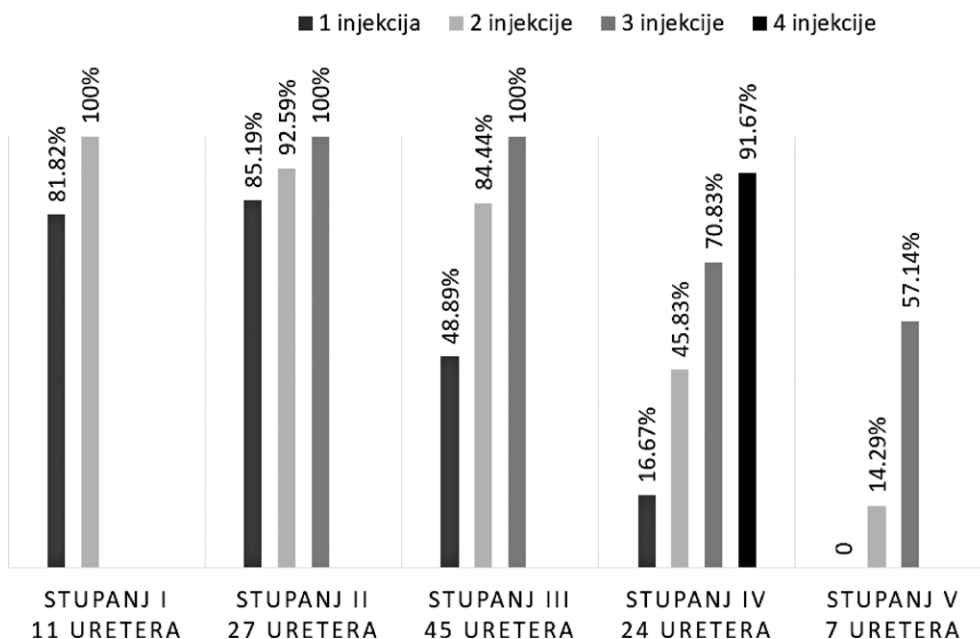
o bilateralnom VUR-u (73%). Ukupni broj obuhvaćenih uretera čini zbroj od 114 uretralnih jedinica. Dob pri prvom zahvatu je varirala - najčešće su to bila djeca u dobi od jedne do šest godina, s tim da je najmlađem djetetu bilo pet mjeseci, a najstarijem 11 godina i 2 mjeseca (Graf 1). Dijete u dobi od pet mjeseci imalo je težak oblik refluksa V. stupnja kod kojeg je aplikacija hijaluronskog preparata imala za cilj odgodu konačnog operacijskog liječenja te prevenciju oštećenja bubrežne funkcije. Kod tog je djeteta u dva navrata instilirano hijaluronski preparat, no konačno izlječenje postignuto je reimplantacijom uretera metodom prema Lich-Gregoiru. Prosječno trajanje praćenja bolesnika u navedenoj seriji je 34 mjeseca, s rasponom od 13 mjeseci kod najkraće praćenog do 80 mjeseci kod najdulje praćenog djeteta.

Od 114 endoskopski liječenih uretera, kod 11 je bila riječ o VUR-u prvog stupnja (9,6%). Svi su oni endoskopski liječeni zbog nalaza širokog refluksnog ušća verificiranog na cistoskopiji, koja je obavljena radi liječenja kontralateralnog refluksa višeg stupnja. Dvadeset sedam uretera je bilo drugog stupnja (23,7%), 45 trećeg (39,5%), 24 četvrtog (21,1%), a 7 je imalo VUR petog stupnja (6,1%) (Graf 2). Unilateralni VUR češće je zahvaćao lijevu nego desnu stranu (od 18 slučajeva unilateralnog VUR-a 15 ih je bilo lijevo, a samo tri desno). Kod bilateralnog VUR-a stupnjevi refluksa lijevo i desno su uglavnom bili jednaki ili veći lijevo.

REZULTATI

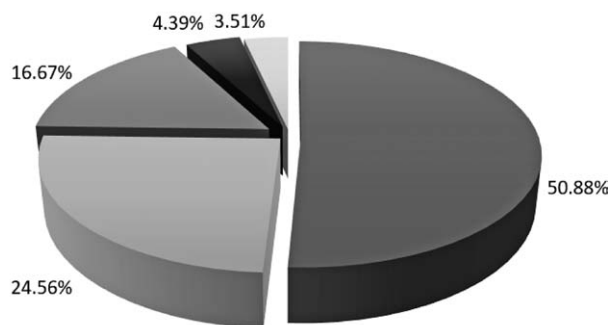
VUR smatramo izliječenim kod djeteta kod kojeg nakon aplikacije hijaluronskog preparata, u dvogodišnjem razdoblju praćenja, dijagnostikom potvrdimo njegovu odsutnost. Prilikom ove analize pacijenti su svrstavani u skupinu izliječenih ako je VUR isključen bilo putem MCUG-a ili pu-

BROJ APLIKACIJA PO STUPNJU



GRAF 2. Uspješnost izlječenja VUR-a i broj potrebnih zahvata prema stupnju.

Ukupno izlječenje prema broju injekcija



GRAF 3. Prikaz rezultata ukupnog izlječenja prema broju zahvata.

tem DRNC-a, dok u posljednje vrijeme gotovo isključivo primjenjujemo ceVUS. Od 114 praćenih uretralnih jedinica njih 110 (96,5%) uspješno je izlječeno endoskopskim načinom liječenja sa do tri aplikacije endoskopskog hijaluronskog preparata (Graf 2). Kod tri uretera učinjena je reimplantacija uretera metodom prema Gregoiru. Neizlječenim ureterima pripada i jedna komplikacija kod djeteta s refluksom V. stupnja i teškom hipofunkcijom bubrega, nakon instilacije hijaluronskog preparata došlo je do pionefrosa, najvjerojatnije zbog opstrukcije pasaže urina, pa mu je učinjena nefrektomija. Valja napomenuti kako je kod tri uretera zabilježen recidiv, i to nakon četiri godine kod VUR-a III. stupnja liječenog sa dva zahvata, no nakon treće aplikacije više nije na kontrolama zabilježen VUR. Kod dva uretera IV. stupnja četiri

godine nakon trećeg zahvata zabilježen je VUR II. stupnja te je postupak liječenja također ponovljen s četvrtom injekcijom. U nastavku jednogodišnjeg praćenja nije ponovo zabilježen VUR.

Nakon prvog endoskopskog zahvata izlječeno je 50,9%, nakon drugog postotak raste na 75,4%, nakon trećeg zahvata na 92,1%, a nakon 4. injekcije na 96,5% (Graf 3). Kod 3,5% uretera učinjena je otvorena antirefluksna plastika prema Lich-Gregoiru.

RASPRAVA I ZAKLJUČCI

Ovo je analiza podataka o endoskopskom liječenju primarnog VUR-a dobivenih dvogodišnjim presjekom (2012. i 2013.). U BIS-u je proučena dokumentacija svakog djeteta o zahvatima prije i nakon tih godina. Iako je riječ o presjeku i relativno malom uzorku, možemo vidjeti da se rezultati analize podudaraju s rezultatima navedenim u literaturi. Dobiveni podatci upućuju na to da je VUR češći u djevojčica, da se češće javlja na lijevoj strani i da su najčešće dijagnosticirani VUR-i srednje teškog stupnja. U pola je slučajeva bio dovoljan jedan endoskopski zahvat za izlječenje, a samo je u oko 4,3% bolesnika za izlječenje trebalo više od tri zahvata. Postotak recidiva također nije velik i do ponovnog javljanja VUR-a došlo je u 2,6% slučajeva. Stopa recidiva od 2,6% nakon najmanje dvogodišnjeg razdoblja praćenja prema smjernicama samo nas upućuje na potrebu individualiziranog pristupa u liječenju bolesnika. Iz istog razloga kod malog broja bolesnika u kojih zamjećujemo dobar klinički od-

govor na endoskopsko liječenje odlučujemo se i na četvrtu aplikaciju preparata, što se i ovim radom pokazuje ispravnim, jer na taj način postizemo visok postotak uspješnosti čak i kod IV. stupnja.

Možemo reći da se endoskopski način liječenja, zbog svoje visoke učinkovitosti, brzog oporavka i kratkog boravka u bolnici, pokazao kao vrlo dobar kompromis u odnosu na konzervativno liječenje i klasični kirurški pristup.

Kratice:

BIS – Bolnički informacijski sustav

UI – urinarne infekcije

MCUG – mikcijska cistouretografija

IRSC – International Reflux Study Committee

DRNC – Direktna radionuklidna cistografija

DMSA – dimercaptosuccinic acid

VUR – vezikoureteralni refluks

LITERATURA

- Župančić B, Štampalija F, Župančić V, Bastić M, Bahtijarević Z, Pajić A. Pola stoljeća kirurgije primarnog vezikoureteralnog refluksa u djece. *Paediatr Croat.* 2014;58 (Supl 1):119-25.
- Sargent MA. What is the normal prevalence of vesicoureteral reflux? *Pediatr Radiol.* 2000;30:587-93.
- Gross GW, Lebowitz RL. Infection does not cause reflux. *AJR Am J Roentgenol.* 1981;137:929-32.
- Paquin AJ Jr. Ureterovesical anastomosis: the description and evaluation of a technique. *J Urol.* 1959;82:573-83.
- Radmayr C, Schwentner C, Lunacek A, Karatzas A, Oswald J. Embryology and anatomy of the vesicoureteric junction with special reference to the etiology of vesicoureteral reflux. *Ther Adv Urol.* 2009;1:243-50.
- Tanagho EA, Guthrie TH, Lyon RP. The intravesical ureter in primary reflux. *J Urol.* 1969;101:824-32.
- Khoury A, Bagli DG. Reflux and megaureter. In: Wein AJ, Kavoussi LR, Novick AC, Partin AW, Peters CA, ur. *Campbell-Walsh Urology.* 9. izd. Philadelphia: Saunders, 2007:3423-81.
- Shaikh N, Ewing AL, Bhatnagar S, Hoberman A. Risk of renal scarring in children with a first urinary tract infection: a systematic review. *Pediatrics.* 2010;126:1084-91.
- Mattoo TK. Vesicoureteral reflux and reflux nephropathy. *Adv Chronic Kidney Dis.* 2011;5:348-54.
- Ransley PG, Risdon RA. Reflux nephropathy: effects of antimicrobial therapy on the evolution of the early pyelonephritic scar. *Kidney Int.* 1981;20:733-42.
- Tekgül S, Riedmiller H, Hoebeke P, Kočvara R, Nijman RJM, Radmayr C. EAU Guidelines on Vesicoureteral Reflux in Children. *Eur Urol.* 2012;62:534-42.
- Wu CY, Chiu PC, Hsieh KS, Chiu CL, Shih CH, Chiou YH. Childhood urinary tract infection: a clinical analysis of 597 cases. *Acta Paediatr Taiwan.* 2004;45:328-33.
- Chand DH, Rhoades T, Poe SA, Kraus S, Strife CF. Incidence and severity of vesicoureteral reflux in children related to age, gender, race and diagnosis. *J Urol.* 2003;170:1548-50.
- Skoog SJ, Peters CA, Arant Jr BS i sur. Pediatric Vesicoureteral Reflux Guidelines Panel summary report: clinical practice guidelines for screening siblings of children with vesicoureteral reflux and neonates/infants with prenatal hydronephrosis. *J Urol.* 2010;184:1145-51.
- Alsawyid BS, Saleh H, Deshpande A i sur. High grade primary vesicoureteral reflux in boys: long-term results of a prospective cohort study. *J Urol.* 2010;184:1598-603.
- Fanos V, Cataldi L. Antibiotics or surgery for vesicoureteric reflux in children. *Lancet.* 2004;364:1720-2.
- Biočić M, Budimir D, Saraga M, Todorčić J, Šušnjar T, Vukić-Košuljandić Đ i sur. Suvremeno liječenje vezikoureteralnog refluksa u djece. *Pediatr Croat.* 2006;50 (Supl 1):283-96.
- Darge K, Riedmiller H. Current status of vesicoureteral reflux diagnosis. *World J Urol.* 2004;22:88-95.
- Lebowitz RL, Olbing H, Parkkulainen KV i sur. International Reflux Study in Children: international system of radiographic grading of vesicoureteric reflux. *Pediatr Radiol.* 1985;15:105-9.
- Snow BW, Taylor MB. Non-invasive vesicoureteral reflux imaging. *J Pediatr Urol.* 2010;6:543-9.
- Roić G, Cvitković Roić A, Palčić I, Grmoja T, Tripalo Batoš A. Mikcijska urosonografija pojačana kontrastom (ceVUS) u dijagnostici vezikoureteralnog refluksa. *Lijec Vjesn.* 2016;138:39-46.
- Takazakura R, Johnin K, Furukawa A i sur. Magnetic resonance voiding cystourethrography for vesicoureteral reflux. *J Magn Reson Imaging.* 2007;25:170-4.
- Grazioli S, Parvex P, Merlini L i sur. Antenatal and postnatal ultrasound in the evaluation of the risk of vesicoureteral reflux. *Pediatr Nephrol.* 2010;25:1687-92.
- Elder JS, Peters CA, Arant Jr BS i sur. Pediatric Vesicoureteral Reflux Guidelines Panel summary report on the management of primary vesicoureteral reflux in children. *J Urol.* 1997;157:1846-51.
- Craig JC, Simpson JM, Williams GJ i sur. Prevention of Recurrent Urinary Tract Infection in Children with Vesicoureteric Reflux and Normal Renal Tracts (PRIVENT) investigators. Antibiotic prophylaxis and recurrent urinary tract infection in children. *N Engl J Med.* 2009;361:1748-59.
- Politano VA, Leadbetter WF. An operative technique for the correction of vesicoureteral reflux. *J Urol.* 1958;79:932-41.
- Mattoo TK. Vesicoureteral reflux and reflux nephropathy. *Adv Chronic Kidney Dis.* 2011;5:348-54.
- Matouschek E. Die Behandlung des vesikorenenal Reflexes durch transurethrale Einspritzung von Teflon Paste. *Urologe A.* 1981;20:263-4.
- Stenberg A, Läckgren G. A new bioimplant for the endoscopic treatment of vesicoureteral reflux: experimental and short-term clinical results. *J Urol.* 1995;154:800-3.
- Pogorelić Z i sur. Endoskopsko liječenje vezikoureteralnog refluksa u dječjoj dobi. *Paediatr Croat.* 2014;58 (Supl 1):126-31.

SUMMARY

Endoscopic treatment of primary vesicoureteral reflux at Zagreb Children's Hospital

Nikica Lesjak, Ivan Petračić, Ana Birt, Diana Stipić, Tonko Čolić, Ivo Bastić, Fran Štampalija, Anto Pajić, Zoran Bahtijarević

Objective: The aim of this paper is to give a preview of primary vesicoureteral reflux (VUR) endoscopic treatment at Department of Paediatric Surgery, Zagreb Children's Hospital, in 2012 and 2013.

Methods: Sixty-six patients having undergone endoscopic procedure for primary VUR were retrospectively analysed in this short cross-sectional study. The outcome was deemed satisfactory in the absence of VUR as indicated by diagnostic methods or 2-year postprocedural relapse-free period.

Results: Endoscopic procedure proved successful in 96.5% and unsuccessful in 3.5% of cases; 50.9% of all patients were successfully treated in the first procedure, and this percentage increased to 75.4%, 92.1% and 96.5% after the second, third and fourth procedure in selected patients, respectively; an open surgical procedure was required in 3.5% of cases. Our procedure of choice is Lich-Gregoir technique.

Conclusion: Advantages of endoscopic treatment in comparison to other modalities are high-percentage success, faster recovery, and shorter hospital stay, therefore it has become the new gold standard of VUR treatment.

Key words: ENDOSCOPY; VESICO-URETERAL REFLUX; SURGICAL PROCEDURES, OPERATIVE