

Inovativne prednosti Zagrebačkog kirurškog protokola rekonstrukcije šake u bolesnika s buloznom epidermolizom (ZSRP)

Antun Kljenak¹, Marko Bašković¹, Domagoj Pešorda¹, Aleksandr Pleškov², Maja Karaman Ilić³, Slobodna Murat Sušić⁴

Kirurško liječenje deformiteta šaka bolesnika s buloznom epidermolizom, unatoč stalnomu napretku znanstvenih spoznaja, još je i danas obilježeno brojnim prijemima. Cilj istraživanja je na temelju medicinske dokumentacije utvrditi karakteristike, specifičnosti i ishode svih bolesnika s buloznom epidermolizom koji su kirurški liječeni zbog deformiteta šake u Zagrebu u razdoblju od 1994. do 2009. godine. Zagrebački kirurški protokol rekonstrukcije (ZSRP) deformiteta šake u bolesnika s buloznom epidermolizom (EB) jedinstven je alat standardiziranih postupaka i jasno definiranog algoritma. Analizirani su značajke i ishodi u bolesnika s buloznom epidermolizom skupine bolesnika liječenih u razdoblju od 1994. do 2001. sa skupinom bolesnika koji su kirurški liječeni od 2002. do 2009. godine (s follow upom od 2 godine poslije termina operacije) s obzirom na to da su od 2002. godine u kiruršku praksu uvedene nove smjernice s brojnim modifikacijama postupka (ZSRP).

Primjena Zagrebačkog kirurškog protokola rekonstrukcije deformiteta šake u bolesnika s buloznom epidermolizom sa svojim inovativnim sastavnicama ima praktične prednosti u usporedbi s prethodno primjenjivanim kirurškim postupcima zbog svoje veće učinkovitosti uz redukciju ukupnih troškova liječenja. Uzimanjem presatka kože po metodi PRST postiže se brže cijeljenje donorskog područja, uz smanjenje rizika očekivanih komplikacija u usporedbi s klasičnim tehnikama uzimanja STSG presatka kože dermatomom ili elektrodermatomom. Prema našem dosadašnjem 20-godišnjem iskustvu primjerena kirurška korekcija deformiteta šaka u bolesnika s EB-om omogućava uspješno višekratno ponavljanje kirurškog postupka koji je indiciran kao posljedica očekivane progresije lokalnog statusa zbog prirode same bolesti.

Ključne riječi: BULOZNA EPIDERMOLIZA; KIRURŠKE PROCEDURE, OPERATIVNE; ŠAKA

UVOD

Različiti oblici i stadiji stečenog deformiteta šake u bolesnika s buloznom epidermolizom (EB – epidermolysis bulosa) po-

sljedica su ponavljane svakodnevne traume osjetljive kože koju nije moguće spriječiti. Promjene su u rasponu od pojedinačnih kontraktura i smanjenja fiziološkog opsega pokret-

¹ Klinika za dječju kirurgiju, Klinika za dječje bolesti Zagreb, Ulica Vjekoslava Klaića 16, 10 000 Zagreb

² Nikiforov Russian Center of Emergency and Radiation Medicine, EMERCOM of Russia, Academica Lebedeva Str, 4/2, St. Petersburg, Russia

³ Klinika za anesteziologiju, reanimatologiju i intenzivno liječenje,

Klinička bolnica "Sveti Duh", Sveti Duh 64, 10 000 Zagreb

⁴ Klinika za dermatovenerologiju, Klinički bolnički centar Zagreb, Šalata 4, 10 000 Zagreb

Adresa za dopisivanje:

Prim. dr. sc. Antun Kljenak, dr.med, FEBPS, specijalist dječje kirurgije, Odjel za traumatologiju, opeklone, plastičnu i rekonstrukcijsku kirurgiju, Klinika za dječju kirurgiju Klinike za dječje bolesti Zagreb, Ulica Vjekoslava Klaića 16, 10000 Zagreb, e-mail: zagreb2004@yahoo.com

Primljeno/Received: 31. 10. 2019., Prihvaćeno/Accepted: 02. 12. 2019.

Ljivosti jednog ili više zglobova preko različitih stupnjeva pseudosindaktilije sve do potpunog srašćavanja prstiju šake u jedinstvenu „kožnu kukuljicu“ (1-3). Kad sprječavanje ukočenih zglobova redovitom fizikalnom terapijom i razgibavanjem svih zglobova više nije učinkovito, a zbog progresije bolesti dođe do srašćavanja prstiju na rukama, jedino se kirurškim postupcima mogu ispraviti nastali deformiteti (4). Tretman EB-a šake može biti složen i kontroverzan s više opcija preporučenog tretmana za većinu defekata. Takvim operacijama prsti se oslobađaju samo privremeno, jer rane i dalje nastaju na bolesnikovoj koži te dovode do daljnjeg srašćavanja prstiju. Operativni zahvati omogućavaju ponovno kvalitetniju upotrebu ruku u ovih bolesnika te olakšavaju svakodnevne životne aktivnosti. Kirurško liječenje deformiteta šaka bolesnika s EB-om, unatoč stalnom napretku, i danas je obilježeno brojnim prijemima. Neke su se kirurške misli, kad je riječ o kirurškom liječenju EB-a, održale kroz desetljeća zapažanja, čime je gotovo postignuto jedinstvo struke. Činjenice su da operacijska procedura ni na jedan način ne mijenja aktivnost bolesti te da se ožiljkasto cijeljenje nastavlja kao i prije pa je korekcija kontraktura samo privremena. *Bernardis i Box*, nakon detaljne analize relativno oskudne kirurške literature o kirurgiji šake u EB bolesnika, donose pregled prema kojem do tadašnjeg dana nema čvrstih podataka utemeljenih na dokazima koji plan kirurškog tretmana odabiraju za liječenje EB šaka (5). Na izradu i provedbu smjernica utječu brojni i različiti čimbenici koji se bitno razlikuju u pojedinim sredinama (prostorno, vremenski i organizacijski kapaciteti, dostupnost tehnologija, kapaciteti znanja i iskustva, socioekonomske i medikolegalne okolnosti, zdravstveni sustav i dr.). U Hrvatskoj značajna usavršavanja u kirurškoj tehnici i inovativni postupci primjenjuju se od početka 2002. godine. Razvili smo vlastitu metodu kirurškog liječenja: ZSRP - „Zagreb surgical reconstructive procedure“ (6-10). ZSRP je nova originalna kirurška metoda liječenja koja je u svjetskim Debra stručnim kirurškim krugovima prepoznata kao značajni doprinos u uspješnom liječenju EB-a. ZSRP tehnika sastoji se od predoperacijskog planiranja i mjerenja, primjene tzv. „agresivne“ kirurgije šake. Ona podrazumijeva u potpunosti oslobađanje svih kontraktura i kožnih priraslica uz uzimanje STSG (*Split thickness skin graft*) transplantata kože prema vlastitoj metodi PRST (*Pick up, roll, shape and transfere technique*). Slijede višetjedna previjanja, nakon toga uzimanje otisaka operirane šake uporabom mase za modeliranje, izrada odljeva u sadri te izrada akrilnih rukavica po mjeri.

CILJ

Cilj istraživanja je analiza i usporedba značajki i ishoda kirurškog liječenja bolesnika s buloznom epidermolizom u razdoblju od 1994. do 2001. sa skupinom bolesnika koji su

kirurški liječeni od 2002. do 2009. godine (*follow up-om* od dvije godine poslije termina operacije). Budući da su od 2002. godine u kiruršku praksu uvedene nove smjernice s brojnim modifikacijama postupka, sljedeći je cilj usporediti dostupne podatke iz literature o najčešćim kirurškim tehnikama primijenjenim u bolesnika s EB-om s iskustvima o primjeni hrvatske ZSRP tehnike. Temeljem kliničkog iskustva i rezultata znanstvene analize pretpostavka je potvrditi Zagrebački kirurški protokol rekonstrukcije deformiteta šake u bolesnika s EB-om kao jedinstveni alat standardiziranih postupaka i jasno definiranog algoritma.

ISPITANICI I METODE

Radi evaluacije perioperacijskog kirurškog protokola svi bolesnici s EB-om, koji su kirurški liječeni zbog deformiteta šake u Zagrebu u razdoblju od 1994. do 2009. godine, uvedeni su u kliničku bazu podataka. Podatci su retrospektivno analizirani.

Pri izradi Protokola poštovana je definicija stručnog pojma protokol (interni dokument Ministarstva zdravstva RH): Algoritam/postupnik, protokol je grafički prikaz slijeda propisanih postupaka u pojedinoj fazi odlučivanja u medicini. Informatika definira algoritam kao postupak odlučivanja koji zadanim nizom odabira vodi točnom rješenju problema. Dijelovi postupka odlučivanja upisuju se u jednostavne grafičke oblike koji naznačuju vrstu postupka, a njihov se tijek prikazuje strjelicama. Algoritam ili postupnik je konačan slijed dobro definiranih naredbi za ostvarenje zadatka, koji će za dano početno stanje terminirati u definiranom konačnom stanju. Namjera je u istraživanju i definiranju ZSRP protokola poštovati kriterije protokola: općenitost, konkretnost, svrhovitost, konačnost, učinkovitost, ponovljivost, razumljivost, formaliziranost, instruktivnost. ZSRP protokol se prikazuje kao dijagram tijeka. Dijagram tijeka je grafički prikaz algoritma.

Na temelju medicinske dokumentacije, uz odobrenje etičkog povjerenstva ustanove, analizirane su karakteristike, specifičnosti i ishodi svih bolesnika s EB-om koji su kirurški liječeni zbog deformiteta šake u Zagrebu u razdoblju od 1994. do 2009. godine. Analiziraju se i uspoređuju značajke i ishodi u bolesnika s buloznom epidermolizom koji su liječeni u razdoblju od 1994.-2001. (skupina Mayou) sa skupinom bolesnika koji su kirurški liječeni od 2002. - 2009. godine (skupina ZSRP). Analizirane su i uspoređene značajke i ishodi u bolesnika s buloznom epidermolizom iz skupine Mayou sa skupinom ZSRP za sljedeće parametre: vremenski rasponi operacijskog zahvata, vremenski rasponi potrebni za potpuno cijeljenje donora, ukupni broj postoperacijskih previjanja u općoj anesteziji, ukupno vrijeme hospitalizacije te ukupni broj operacija po bolesniku.

REZULTATI

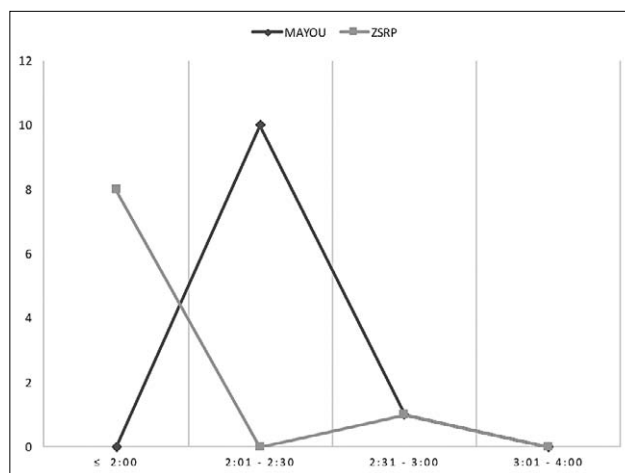
U suradnji s Debrom Hrvatska u Klinici za dječju kirurgiju Klinike za dječje bolesti Zagreb u razdoblju od 1994. do 2009. godine izvedeno je 825 kirurških postupaka za različite kirurške indikacije bolesnika s EB-om. U istom razdoblju analiziranih 25-ero bolesnika uključenih u studiju imalo je zbirno 52 operacijske korekcije na ukupno 84 šaka. U prvom osmogodišnjem razdoblju od 1994.-2001. operiranih prema tehnici dr. Mayou (skupina Mayou) zabilježeno je i analizirano 11-ero bolesnika (7 muških, 4 ženskih), a u drugom osmogodišnjem analiziranom razdoblju od 2002.-2009. (skupina ZSRP) istraživano je ukupno 14-ero bolesnika (10 muških, 4 ženskih).

Statistički podaci za trajanje kirurške operacije pokazuju dominaciju broja iz skupine Mayou u vremenskom rasponu od 2:01 - 2:30 u skupini operacija jedne šake (90,91%), te u skupini vremenskog raspona 3:01 - 4:00 kada je riječ o operaciji objiju šaka, dok u ZSRP-u dominira grupacija podataka u vremenskom razdoblju od ≤ 2:00 za operacije prilikom kojih je rekonstruirana jedna šaka, te grupacija podataka u vremenskom razdoblju od 2:01 - 2:30 za istodobne operacije objiju šaka (Grafikon 1, 2).

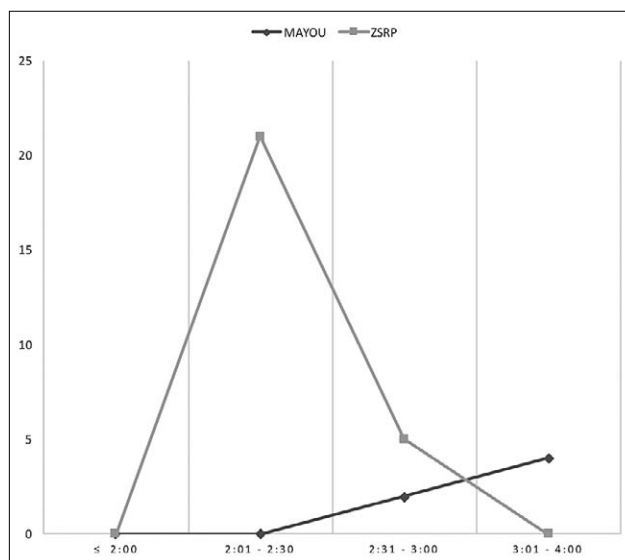
Značajne razlike između analiziranih skupina su prema statističkim pokazateljima za cijeljenje donorske regije. Dok je u promatranom razdoblju ≤ 14 dana od dana uzimanja presatka u skupini Mayou mjesto donora u potpunosti zacijelilo samo u 2-je bolesnika (11,76%), u skupini ZSRP 91,43% (32-je bolesnika od njih 35-ero), rana donorske regije bilo je zaraslo u prvom razdoblju od ≤ 14 dana od dana uzimanja presatka. Razlika se može protumačiti različitim tehnikama uzimanja presatka (klasični kirurški dermatom u skupini Mayou, PRST tehnika u skupini ZSRP). U skupini Mayou vrijeme cijeljenja donorske regije u 64,71% bolesnika zacijelilo je u razdoblju od 23.-30. dana poslije uzimanja presatka, ali u nezanemarivih 17,65% bolesnika trebalo je više od ≥ 31 dan do zacjeljenja rane (Grafikon 3).

Analizirajući statističke podatke za ukupan broj postoperacijskih previjanja u općoj anesteziji zapažamo da su u skupini Mayou nakon operacije bila nužna tri previjanja u općoj anesteziji (5,88%) te da dominiraju grupirani podatci o potrebna četiri postoperacijska previjanja u općoj anesteziji (70,59%), dok su u skupini ZSRP nakon svih 35 operacija (100%), svejedno je li bila riječ o jednostranoj kirurgiji ili onoj objiju šaka, bila dovoljna tri postoperacijska previjanja u općoj anesteziji (Grafikon 4).

Obradeni statistički pokazatelji za ukupni broj dana hospitalizacije pokazuju da su bolesnici iz skupine Mayou hospitalizirani u vremenskim skupinama od ukupno 9 - 12 dana u 11

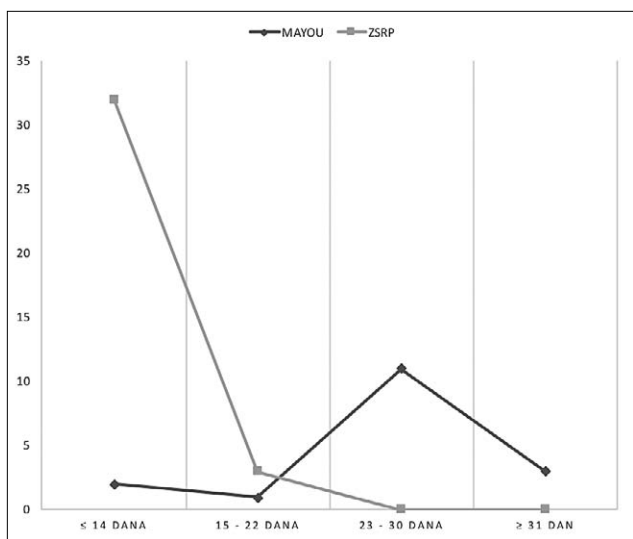


GRAFIKON 1. Rasponi vremena kirurškog trajanja operacije jedne šake

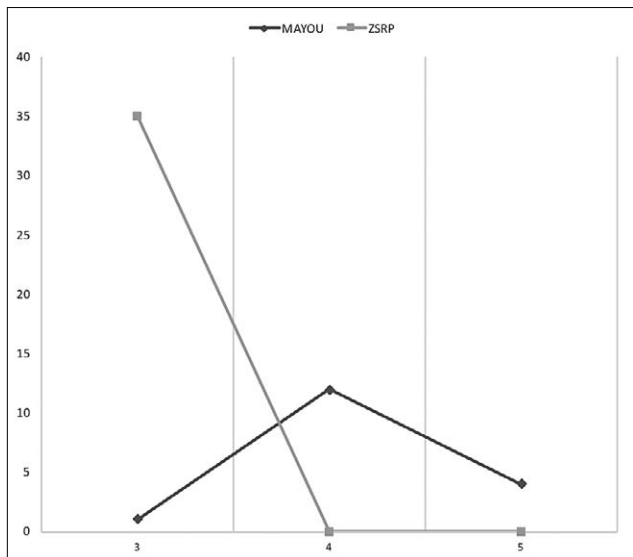


GRAFIKON 2. Rasponi vremena kirurškog trajanja operacije objiju šaka

slučajeva (64,71%), u razdoblju od 13 - 16 dana dva puta (11,76%) te u razdoblju od ≥ 17 dana ukupno u 4 slučaja (23,53%). Statistički pokazatelji za isti parametar pokazuju da su bolesnici u skupini ZSRP najčešće hospitalizirani u ukupnom razdoblju od 5 - 8 dana (24 slučaja, tj. 68,57%), te u vremenskim razdobljima ukupno od 9 - 12 dana 17,14%, te u razdoblju od 5 - 8 dana u ≤ 4 dana u 14,29% (5 slučajeva). U skupini ZSRP dominira grupiranje podataka o ukupnom broju hospitalizacije u kraćim razdobljima u povezanosti s parametrom broja šaka (razdoblje ≤ 4 dana 8,70% za jednu šaku, 25,00% slučajeva za 2 šake; razdoblje od 5 - 8 dana 73,91% za jednu šaku, 58,33% za obje šake; razdoblje od 9 - 12 dana; razdoblje od 9 - 12 dana 33,33% za jednu šaku, 17,39% za obje šake. U skupini Mayou prednjači distribucija podataka u razdoblju od 9 - 12 dana (81,82% slučajeva za operaciju 1 šake, 33,33% slučajeva za



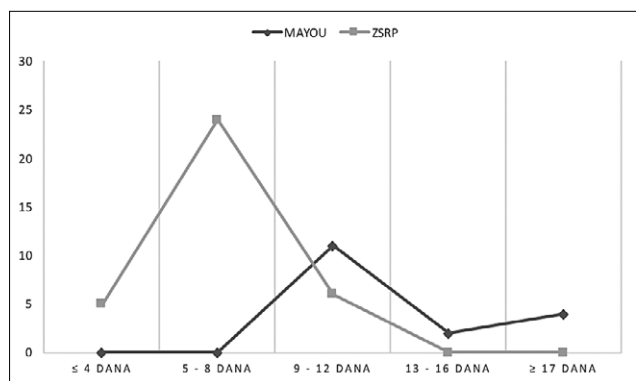
GRAFIKON 3. Vrijeme cijeljenja donorskog područja



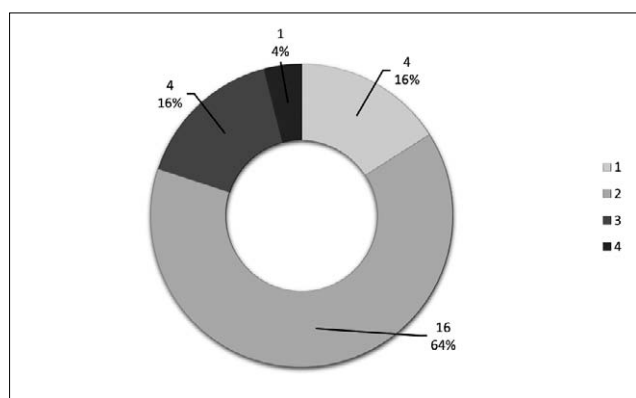
GRAFIKON 4. Broj previjanja u općoj anesteziji nakon operativnog zahvata

operaciju objiju šaka); u razdoblju od 13 - 16 dana nije bilo slučajeva za 1 šaku, ali su zabilježena dva slučaja u skupini operiranih objiju šaka (33,33%) te u razdoblju ≥ od 17 dana 18,18% slučajeva za jednu šaku, te 33,33% za skupinu objiju šaka (Grafikon 5).

Grafikon distribucije broja bolesnika po broju operacija pokazuje da je njih četvero operirano samo jedan put, najveći broj bolesnika u promatranom razdoblju operacijske korekcije deformiteta šake imao je dva puta (64,00%), slijedi 16,00% bolesnika sa tri operacije te 4% sa četiri operacije. Dok su u skupini Mayou dodatni kirurški postupci za vrijeme operacije šaka u općoj anesteziji bili sporadični (četiri puta), u skupini ZSRP postaju „zlatni standard“ te su izvedeni prilikom svih operacija (100%) (Grafikon 6).



GRAFIKON 5. Ukupni dani hospitalizacije



GRAFIKON 6. Distribucija broja bolesnika po broju operacija

RASPRAVA

U literaturi ostaje zapisana 1948. godina kao godina prvog kirurškog pokušaja korekcije EB-a šake. Kirurzi *Kitlowski i Banfield* zapravo jednostavnim kirurškim postupkom uklanjaju epidermalne kožne čahure te time privremeno postižu bolji funkcijski učinak šaka u bolesnika s buloznom epidermolizom (11). Ta je tehnika očigledno prema prvim iskustvima, ali dodatno i prema zapažanjima drugih brojnih autora (primjerice *Horner 1971., Gough i Page 1979.*) vodila brzom povratku deformiteta, već unutar nekoliko mjeseci od operacije. Ovakav jednostavan kirurški postupak je u biti vrlo sličan fenomenu koji se u medicinskoj struci naziva *Nikolsky simptom*, tj. znak potpunog skidanja kožne rukavice u bolesnika s EB-om kao posljedica izravne tenzijske traume. Primjena presatka pune debljine kože (FTSG), koju preporučuju *Rees i Swinyard (1967.)* te *Gough i Page (1979.), Terrill* i sur. osporavaju zbog visokog rizika mogućnosti nastanka komplikacija na mjestu donora zbog atrofične i ekstremno tanke kože u bolesnika s buloznom epidermolizom, a u prilog svojega stava navode da očekivani rizici nisu opravdani mogućim prednostima u konačnim rezultatima zbrinjavanja kontrakture šake u usporedbi s lokalnom primjenom presatka djelomične debljine kože (STSG-a)(4).

Značajke ZSRP-a – prednosti prema drugim kirurškim pristupima

Kirurške operacije šaka u bolesnika s EB-om prema iskustvu većine kirurga zahtijevaju primjenu nekog od oblika kožnog pokrivanja nastalih kirurških defekata u području prstiju i šake. Pokušaji zbrinjavanja kontraktura šake samo uz kirurško uklanjanje kožne kukuljice ili kirurški postupci bez primjene presatka kože vode do iznimno brzih recidiva (12). Novi način uzimanja presatka kože prema vlastitoj tehnici PRST značajno reducira vrijeme potrebno za cijeljenje mjesta donora te smanjuje mogućnosti kirurških komplikacija (nastanak kroničnih rana, defekata, tvrdokornih infekcija visokorizičnih sojeva mikroorganizama) (13). Poznato je da je u težim oblicima EB-a (skupina bolesnika koji često zahtijevaju kiruršku intervenciju) otežano pronalaženje prikladnog mjesta bez bula, rana ili infekcijski promijenjene ili nadražene površine kože, koje može poslužiti kao donorsko mjesto. Izbjegavanjem dodatne traumatizacije lokalne kože, koja je često neizbježna uz uporabu kirurških noževa, a posebice uz primjenu dermatoma ili elektrodermatoma, primjenom tehnike PRST moguće je sačuvati donorsko mjesto zdravim i prikladnim za potrebne buduće operacije. Tehnika PRST ne zahtijeva poseban kirurški instrument te je za izvedbu dovoljno upotrijebiti kirurški skalpel za kožu, sterilnu plastičnu cjevčicu (velika mogućnost varijanti iz jednokratnih kirurških materijala, primjerice zaštitne cjevčice jednokratnih igala za punkciju i sl.) te vazelinsku ili drugu prikladnu gazu za transfer presatka. Tehnika PRST primjenjivana je u praksi u više europskih i američkih centara izvrsnosti za buloznu epidermolizu.

Premda u literaturi nalazimo autore koji navode pokušaje kirurških korekcija EB-a šaka bez primjene blijede staze, na temelju relativno velikog broja uspješno okončanih operacija korekcija deformiteta šake s razlogom nedvojbeno zagovaramo njenu primjenu. Poznato je da je primjena blijede staze zlatni standard u gotovo svim indikacijama za plastično-rekonstrukcijsku kirurgiju šake, jer omogućava jasan pogled i precizno prepoznavanje različitih tkivnih sastavnica kože, opni, tetiva, posebice krvožilnog i živčanog sustava. Zbog prirodno umanjenih veličina vitalnih struktura dječja kirurgija šake je s razlogom sklona zagovaranju primjene blijede staze. U EB bolesnika postoji dodatni iznimno važan razlog koji govori u prilog obvezne primjene blijede staze. Krvna slika bolesnika s EB-om u pravilu je na donjim granicama prihvatljivih raspona te vrlo često ispod donjih granica standardnih referenci.

Zadržavanje prstiju operiranih šaka u ekstenziji, nakon oslobađanja kontraktura i priraslica, prepoznato je kao važan čimbenik uspješnog zaraštavanja rana. Premda tehnika ZSRP zagovara „agresivnu“ kirurgiju, koja se sastoji od pot-

punog oslobađanja svih kožnih i potkožnih patoloških sveza, držimo da se primjereno učvršćenje prstiju u ekstenziji elegantno i manje invazivno može postići prikladnom primjenom privremenih končanih podržnika provedenih poprečno kroz meko tkivo vrška prstiju, uz slojevito previjanje šaka sa strogim pravilima tehnički ispravnog prevoja. Protivimo se primjeni Kirschnerovih žica koje su provedene kroz članke operiranih prstiju iz više razloga: koštani sustav nije primarno zahvaćen bolešću te može imati samo sekundarne promjene nastale zbog dugotrajne prinudne imobilizacije zbog same prirode EB bolesti; zagovaramo pristup *primum nil nocere*, jer svako strano tijelo poput Kirschnerovih žica u koštanim strukturama može izazvati nepoželjnu lokalnu reakciju u smislu infekcije, osteoporotičnih i drugih promjena, te trajne smetnje u fazi rane rehabilitacije, što u konačnici može dovesti do oskudnijih ishoda operacijske intervencije. Primjena čeličnih kopči ostaje kao alternativni pristup rješenju, no na taj su način otežane tehnike slojevitog previjanja, također vrlo važne u procesu brzog i prikladnog cijeljenja pokrivenih defekata i rana pojedinih prstiju i šake u cijelosti.

Kirurgija deformiteta EB šaka je visokog anesteziološkog i kirurškog rizika, zbog općeg i lokalnog nepovoljnog statusa bolesnika. Zbog primjene blijede staze u vremenski prihvatljivom rasponu unutar jednog sata, a iznimno iznad sigurnog raspona od 1 sata i 30 minuta, potrebno je kirurški moći razriješiti sve pseudosindaktilije, priraslice, kontrakture i deformitete jedne šake, a potom, ako je planirana kirurgija obiju šaka, istom kirurškom vještinom i svježinom razriješiti sličnu problematiku i druge šake. Premda se kod starijih bolesnika može odabrati i anestezija aksilarnog bloka, hrvatski Debra ekspertni tim prednost daje općoj anesteziji. Opća anestezija može biti inhalacijska, intravenska ili kombinirana. Opća se anestezija u cijelosti može voditi primjenom maske za lice „na masku“, ili bolesnik može biti intubiran. Odabir ovisi o nekoliko čimbenika: duljini trajanja planiranog zahvata, riziku za razvoj perioperacijskih komplikacija (aspiracije, nemogućnost ventilacije, hipotenzije), spretnosti i iskustvu anesteziologa s protektivnim, manje traumatizirajućim intubacijskim tehnikama (intubacija preko fiberbronhoskopa – FOB intubacija). Prednosti opće anestezije uz FOB intubaciju su: veća sigurnost za bolesnika, mogućnost bezbolnog uzimanja udaljenog kožnog presatka bez potrebe za dodatnom lokalnom anestezijom, mogućnost dodatnog vremenski usklađenog kirurškog postupka prema metodi STSM (time se štedi ukupan broj anestezija za pojedinačnog bolesnika te matematički smanjuje rizik od perioperacijskih komplikacija u odnosu na model pojedinačnih anestezija). Početna kontrolna previjanja također je preporučljivo izvesti u općoj anesteziji (najčešće „na masku“ zbog niskog praga boli u EB bolesnika koji su psihofizički osjetljivi zbog trajnog „suživota“ s boli).

Tijekom zahvata primjenjuje se standardni monitoring: SpO₂ neinvazivno mjerenje krvnog tlaka (NBP), elektrokardiogram (EKG), parcijalni tlak ugljičnog dioksida u izdahnu-toj smjesi (etCO₂), temperatura tijela i unos tekućine. Za perioperacijsku prevenciju ozljeda kože primjenjuju se silikonski jastuci, mjesto insercije i.v. puta osigurava se mepite-lom (*Mölnlycke Health Care AB*) - poroznim, poluprozirnim slaboprijanjajućim kontaktnim slojem koji se rabi u njezi rana, položaj EKG elektroda osigurava se pamučnim zavojem, koža prstiju na mjestu postavljanja pulsog oksimetra i koža nadlaktice na mjestu manžete tlakomjera štiti se vazelin-skim gazama. Lice se štiti vazelinskom kremom i/ili vaze-linskom gazom kojom se oblaže i anesteziološka maska. Tijekom svih aktivnosti potrebne su dodatna pozornost i nježnost.

Primjena akrilnih rukavica po mjeri, kao praktičnih pomaga-la u stručnom nastojanju održanja gipkosti i fiziološke slo-bode pokretljivosti prstiju nakon operacije, od velike je važnosti. Rezultati drugih kirurških škola govore o visokoj učestalosti ubrzanog povratka deformiteta ako se poslije operacije ne pridržavaju pravila rane i stručne fizikalne reha-bilitacije uz primjenu dinamičkih i statičkih imobilizacija (14). Klasična imobilizacija sadrenom udlagom, premda bo-lja nego što je neupotreba ikakve imobilizacije, ima svoja objektivna ograničenja. Brzo se haba, teško ju je prilagoditi u području interdigitalnih prostora, higijena šake je ograni-čena, a time i mogućnost infekcije veća. Akrilne rukavice po mjeri rezultat su procesa koji započinje pravilnim odabirom najpovoljnijeg poslijeoperacijskog vremena za uzimanje otisaka modelarskom smjesom. To je točka kirurškog proce-sa kad su operirane šake već dovoljno zarasle, bez većih ra-nica ili edema, a otisak bi trebao biti vjerodostojan i identi-čan očekivanom konačnom rezultatu kirurške intervencije. S druge pak strane, razumljiva je nestrpljivost mladih bole-snika i njihova želja za što bržim skidanjem prevoja koji one-mogućavaju upotrebu operiranih ručnih prstiju prilikom svakodnevnih životnih situacija. Proces izrade nastavlja se sadrenim odljevom u modelarskoj smjesi, tj. dobiva se iden-tični individualni odljev svake šake. Za konačnu izradu akril-ne rukavice potreban je poseban stroj koji, topeći akrilne ploče po sadrenom odljevu kao kalupu, stvara akrilne ruka-vice po mjeri. Bolesnici koji su liječeni od 2002. imali su po-godnost da je takav stroj trajno nabavljen za potrebe hrvat-skog Debra ekspertnog tima i nalazi se u Zagrebu. Time je značajno olakšana izrada rukavica koje su se prije tog vre-mena izrađivale u Londonu, pa je uz medicinske indikacije i organizacijsko vrijeme transfera imalo značajnu ulogu u odabiru termina za prvu postoperacijsku primjenu. Ne treba ni naglašavati činjenicu da je za cijeli proces izrade akrilnih rukavica potrebno imati vrlo uvježban tim koji uz kirurški tim u užem smislu zahtijeva suradnju vrsnog modelarskog tehničara.

Glavni postupnik ZSRP protokola otvoren je za primjenu no-vih tehnika, novih materijala i primjenu najnovijih spoznaja vezanih za poboljšanje cijeljenja rane u bolesnika s EB-om. U kirurškoj su se praksi pokazala kao vrijedna iskustva u lije-čenju dubokih opekline dječje šake, koje imaju mnoge za-jedničke probleme s kirurgijom EB šaka.

U kiruršku praksu ZSRP protokola danas su pridodane kao nove sastavnice standardnog liječenja: primjena ultrazvuč-nih kirurških škara Harmonic, primjena Biobrane rukavica, a kao modificirani postupak primijenjena je tehnika rasprše-nih keratinocita „koža u spreju“ ReCell®, koja se pokazala kao dobra dopunska tehnika zbrinjavanja otvorenih kirurških rana šake, ali i u tretmanu donorske regije. Naša dobra hrvat-ska iskustva u primjeni keratinocita uzgojenih *in vitro* ostaju kao mogućnost nadopune protokola, a posebice uz očeki-vani napredak vezan za rezultate genetički „popravljene“ kože. Modificirani ZSRP protokol vjerojatno će u budućnosti biti prikladan za „preventivne“ kirurške korekcije i u bolesni-ka mlađih od šest godina. Kvalitetan Debra ekspertni tim postaje i ostaje *conditio sine qua non* u liječenju zahtjevnih bolesnika s buloznom epidermolizom, a milenijske smjerni-ce Dubrovačke deklaracije o EB bolesnicima trajan putokaz (10, 13, 15).

ZAKLJUČAK

U svjetskoj riznici znanja malobrojni su znanstveni radovi iz područja kirurgije deformiteta EB šake, ponajviše zbog rela-tivno male incidencije bolesti. Bolesnici s EB-om nose visok rizik razvoja perioperacijskih komplikacija. One su uglav-nom rezultat sinergijskog djelovanja postupaka kirurga i anesteziologa. U većini slučajeva komplikacije su neizbjež-ne. Prolongirano vrijeme cijeljenja kod bolesnika s EB-om uvijek nosi sa sobom neželjene posljedice te često rezultira ubrzanom povratom deformiteta. Redukcija rizika od na-stanka jatrogene traume moguća je uz dobro osposobljen i uvježban stručni tim. Uzimanjem presatka kože prema me-todi PRST postiže se brže cijeljenje donorskog područja uz smanjenje rizika očekivanih komplikacija u usporedbi s kla-sičnim tehnikama uzimanja STSG presatka kože dermato-mom ili elektrodermatomom. Zagrebački kirurški protokol rekonstrukcije deformiteta šake u bolesnika s buloznom epidermolizom, kao cjelovito dizajniran postupnik nastao standardizacijom utemeljenom na sustavnoj znanstvenoj analizi medicinskih podataka i zapažanja iz kliničke prakse, olakšava odabir najpovoljnije strategije kirurškog liječenja. Standardizacijom se olakšava procjena ishoda i komparacija učinkovitosti primijenjenih tehnika te se olakšava racionalna uporaba resursa uz financijsku uštedu. Prema Kristenseno-vom *Cost-effectiveness matriksu* u donošenju odluka ZSRP protokol u usporedbi s Mayou klasičnom tehnikom ima

ukupnu nižu cijenu uz veću učinkovitost. ZSRP smanjuje vrijeme hospitalizacije, potreban je manji broj općih anestezija za previjanje, kraće je ukupno operacijsko vrijeme, manje je potrošenog medicinskog materijala te druge beneficije. Stoga se predlaže da ZSRP (Zagrebački kirurški protokol rekonstrukcije deformiteta šake u bolesnika s buloznom epidermolizom) treba prihvatiti kao dominantnu novu kiruršku tehnologiju liječenja ove teške bolesti. Naše 20-godišnje iskustvo govori u prilog tvrdnje da primjerena kirurška korekcija deformiteta šaka u bolesnika s EB-om omogućava uspješno višekратно ponavljanje kirurških postupaka koji su indicirani kao posljedica očekivane progresije lokalnog statusa zbog prirode same bolesti.

LITERATURA

1. Fine JD, Hintner H, ur. *Life with Epidermolysis Bullosa: Etiology, Diagnosis, and Multidisciplinary Care and Therapy*. Wien, New York: Springer Verlag GmbH, 2009; str. 338.
2. Bruckner-Tuderman L. Dystrophic epidermolysis bullosa: pathogenesis and clinical features. *Dermatol Clin*. 2010;28:107-14. DOI: 10.1016/j.det.2009.10.020
3. Fine JD. Inherited epidermolysis bullosa: past, present, and future. *Ann NY Acad Sci*. 2010;1194:213-22. DOI: 10.1111/j.1749-6632.2010.05463.x
4. Terrill PJ, Mayou BJ, Pemberton J. Experience in the surgical management of the hand in dystrophic epidermolysis bullosa. *Br J Plast Surg*. 1992;45:435-42. DOI: 10.1016/0007-1226(92)90207-e
5. Bernardis C, Box R. Surgery of the hand in recessive dystrophic epidermolysis bullosa. *Dermatol Clin*. 2010;28:335-41. DOI: 10.1016/j.det.2010.01.013
6. Kljenak A, Vrtar Z, Barčot Z, Fattorini I, Mayou B. Progress in surgical reconstructive procedure of the hands in patients affected by epidermolysis bullosa – ZSRP technique: from our new original skin grafting technique to final body-shaped AC. *Clin Exp Med*. 2003;12:88-9.
7. Kljenak A. Sharing experience with the hand and EB. U: Athereon D, Martinez AE, Mellerio JE, ur. *Clinical Management of Children and Adults with Epidermolysis Bullosa*. Great Ormond Street Hospital for Children NHS Trust and the Institute of Child Health. DebRA-UK, London, 2003;49-51.
8. Kljenak A, Vrtar Z, Barčot Z, Fattorini I, Mayou B. Postępy w chirurgicznym leczeniu rekonstrukcyjnym dłoni u pacjentów z epidermolysis bullosa. XI Zjazd Polskiego Towarzystwa Chirurgów Dziecięcych, Wrocław, 17-20 września 2003.
9. Kljenak A, Vrtar Z, Barčot Z, Mayou B. Zagreb Surgical Reconstructive Procedure (ZSRP) of the hands in patients affected by epidermolysis bullosa – from our new original skin grafting technique to final body shaped acrylic gloves implementation. 5th European Congress of Paediatric Surgery Abstract Book. Tours, Francuska, 21.-24. svibnja 2003.
10. Kljenak A, Karaman M, Striber N, Pustišek N. Practical implementation of the guidelines of the Dubrovnik declaration on medical care for patients suffering from epidermolysis bullosa (EB). *Paediatr Croat*. 2006;50:33-6.
11. Kitlowski EA, Banfield EE. Epidermolysis bullosa hereditaria; report of a case with unusual associated deformities. *Plast Reconstr Surg*. 1948;3:481-8. PMID: 18874824
12. Jutkiewicz J, Noszczyk BH, Wrobel M. The use of Biobrane for hand surgery in epidermolysis bullosa. *J Plast Reconstr Aesthet Surg*. 2010;63:1305-11. DOI: 10.1016/j.bjps.2009.06.038
13. Kljenak A. Zagreb Surgical Reconstructive Procedure (ZSRP) for hands affected by EB. U: Athereon D, Martinez AE, Mellerio JE, ur. *Clinical management of children and adults with epidermolysis bullosa*. Great Ormond Street Hospital for Children NHS Trust and the Institute of Child Health. DebRA-UK, London, 2003;51-2.
14. Lipnick RL, Stanerson BS. Physical rehabilitation of epidermolysis bullosa patients. U: Lin AN, Carter DM, ur. *Epidermolysis Bullosa*. New York, NY: Springer, 1992. DOI: 10.1007/978-1-4612-2914-8_20
15. Pustišek N, Kljenak A, Karaman Ilić M, Višnjić S, Striber N, Cvitković B i sur. Novosti u klasifikaciji, dijagnostici i terapiji nasljednih buloznih epidermoliza. *Paediatr Croat*. 2005;49:113-7.

SUMMARY

Innovative advantages of the Zagreb surgical protocol of hand reconstruction in patients with epidermolysis bullosa

Antun Kljenak, Marko Bašković, Domagoj Pešorda, Aleksandar Pleškov, Maja Karaman Ilić, Slobodna Murat Sušić

Surgical treatment of the deformity in a handful of patients with epidermolysis bullosa (EB) is still marked by numerous controversies today despite constant advancement of scientific knowledge. The aim of the study was to determine, on the basis of medical documentation, the characteristics, specificities and outcomes of all EB patients surgically treated in Zagreb from 1994 to 2009. The Zagreb Surgical Reconstruction Protocol (ZSRP) of hand deformity in EB patients is a unique tool of standardized procedures and a clearly defined algorithm. Characteristics and outcomes were compared between EB patients treated from 1994 to 2001 and EB patients treated surgically from 2002 to 2009 (with 2-year follow-up after surgery), given that new guidelines with numerous modifications to the procedure (ZSRP) had been introduced into surgical practice from 2002. Using ZSRP for reconstruction of hand deformity in EB patients with its innovative components was found to have practical advantages compared to the previously applied surgical procedures because of its higher efficiency while reducing the overall cost of treatment. This method resulted in faster healing of the donor area, reducing the risk of expected complications compared to the conventional split-thickness skin grafting techniques with a dermatome or electrodermatome. According to our 20-year experience, appropriate surgical correction of hand deformity in EB patients enables successful repeated surgery, which is indicated as a result of the expected progression of local status due to the nature of the disease itself.

Key words: EPIDERMOLYSIS BULLOSA; SURGICAL PROCEDURES, OPERATIVE; HAND