

Forenzička patologija u prosuđivanju zlostavljanja životinja- usmrćivanje životinja vatrenim oružjem



Željko Mihaljević* i Šimun Naletilić

Sažetak

Zlostavljanje životinja je oduvijek poznato kao zločin sam po sebi i predstavlja važan indikator zločinačkog ponašanja počinitelja. Veterinarski patolog je pred sudom važna karika u dokazivanju zločina usmrćivanja životinje vatrenim oružjem. Na Hrvatskom veterinarskom institutu forenzički se prosuđuje najviše usmrćenih konja i pasa. Svaki od ovih slučajeva je iznimno težak i s puno koraka u obradi. U suradnji s državnim odvjetništvom zadaća veterinarskog patologa je da na jasan i nedvojbjen način opiše što se dogodilo s usmrćenom životinjom. Pri

tome materijalni dokazi kao što su: izvješće patologa, projektil, fotografije životinje i ozljeda, dlaka s barutnim česticama, veličina te položaj ulazne i izlazne rane, kao i drugi tragovi imaju presudnu ulogu u sudskom procesu. Ovaj tekst objedinjuje naša iskustva s forenzičkim prosuđivanjem zlostavljanja životinja usmrćivanjem vatrenim oružjem i na logički način pokušava stvoriti sliku o načinu razmišljanja i prikupljanju dokaznog materijala u ovakvim slučajevima.

Ključne riječi: veterinarska forenzika, zlostavljanje životinja, vatreno oružje

Uvod

Forenzička patologija ima zadatak otkriti i zabilježiti ozljede, bolest i abnormalnosti te znanstveno i logički ih protumačiti na način da ustanova suda razumije uzrok i značenje nađenih patoloških promjena (Parry i Stoll, 2020.). Zlostavljanje životinja je široko rasprostranjeni fenomen koji je oduvijek poznat i iako je zločin sam po sebi, prepoznaje se kao važan indikator drugih nedjela protiv ljudi i zločinačkog potencijala (Janssen, 2007.,

Levitt i sur., 2016.). Zbog toga veterinari imaju vrlo važnu ulogu u prepoznavanju zlostavljanja životinje (Munro i Thrusfield, 2001.). Naime, svaki veterinar će se tijekom svoje karijere sresti sa životinjom žrtvom ne-slučajne ozljede, zanemari-vanja, zlostavljanja i mučenja. Naravno, prepoznavanje i prijava zlostavljanja životinje je jedno od klinički najzahtjevnijih dijagnoza i osim iskustva zahtijeva i puno emocionalne energije, takta i hrabrosti.

Dr. sc. Željko MIHALJEVIĆ*, dr. med. vet., znanstveni savjetnik, (dopisni autor, e-mail: miha@veinst.hr), Šimun NALETILIĆ, dr. med. vet., asistent, Hrvatski veterinarski institut, Zagreb, Hrvatska

Poznato je da među veterinarima postoji veliki oprez pri dijagnosticiranju i prijavljivanju zlostavljanja životinja. Vrlo je teško na sudu dokazati zlostavljanje životinja namjernim usmrćivanjem vatrenim oružjem bez jasne i nedvojbene forenzičke prezentacije kako se usmrćivanje dogodilo. Pri tome patolog ima vrlo važnu, a katkada i odlučujuću ulogu.

Ovaj tekst objedinjuje naša iskustva s forenzičkim prosuđivanjem zlostavljanja životinja usmrćivanjem vatrenim oružjem i na logički način pokušava stvoriti sliku o načinu razmišljanja i prikupljanju dokaznog materijala u prezentiranih slučajeva.

Forenzički slučajevi usmrćivanja životinja vatrenim oružjem

Tijekom petogodišnjeg razdoblja (2014.-2019.) na Odjelu za patologiju, Hrvatskog veterinarskog instituta (HVI) zabilježili smo najviše slučajeva fizičkog zlostavljanja i to usmrćivanjem životinja vatrenim oružjem (Tabela 1).

Ustrijel je ustvrđen u 14 životinja, a prostrijel u 10 životinja. Projektili su pronađeni i izuzeti iz 15 lešina. Balistički se vještačilo 5 projektila iz slučajeva usmrćivanja obrađenih na HVI-u.

Oružje i streljivo

Da bi pravilno procijenili ozljede izazvane projektilima nužno je osnovno znanje o oružju i municiji. Prema Zakonu o oružju (NN 63/07, 146/08, 59/12), oružje

je naprava izrađena ili prilagođena da pod pritiskom zraka, barutnih i drugih plinova ili drugog potisnog sredstva može izbaciti zrno, kuglu, sačmu ili neki drugi projektil, odnosno raspršiti plin ili tekućinu te druge naprave koje su namijenjene za samoobranu, lov ili šport. Osnovna je podjela oružja na kratkocijevno i dugocijevno. U kratkocijevno oružje, čija cijev nije dulja od 30 cm i za uporabu je dovoljna jedna ruka, pripadaju pištolji i revolveri. Pištolji su obično poluautomatski te imaju spremnik za streljivo u rukohvatu i nakon opaljivanja izbacuju prazne čahure. Revolveri imaju streljivo u rotirajućem bubnju, a čahura se nakon opaljivanja ne izbacuje. Dugocijevno oružje čija je cijev dulja od 30 cm, a pri čijoj se uporabi koriste obje ruke, nazivamo puškama. Među puškama za civilnu uporabu razlikujemo lovačke karabine, sačmarice, malokalibarske i zračne puške. Vojne puške čini veliki broj različitih karabina, poluautomatskih i automatskih pušaka, različita kalibara i svojstava (Stefanopoulos i sur., 2014.).

Danas se u uporabi nalaze vatrena oružja koja se prema kalibru mogu podijeliti u slijedeće skupine:

- a) malokalibarska do 5,6 mm
- b) srednjokalibarska 5,6-9 mm
- c) velikokalibarska 10-20 mm.

Mehanizam nastajanja strijelnih rana

Sve mehaničke traume bilo tupim ili oštrim predmetima nastaju prijenosom

Tabela 1. Broj forenzički obrađenih slučajeva usmrćivanja životinja po godini i vrsti životinja

Vrsta	2015.	2016.	2017.	2018.	2019.	Ukupno
Konji	2	2	0	3	4	11
Psi	0	2	3	5	1	11
Mačke	0	1	1	0	0	2
Ukupno	2	5	4	8	5	24

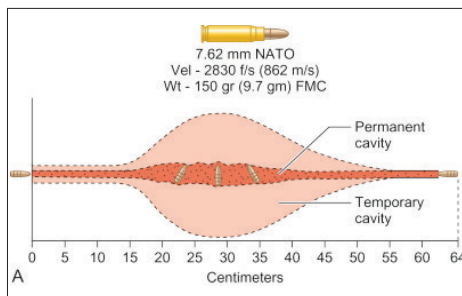
energije s vanjskog pokretnog objekta na tkivo i to nije najočitije u strijelnih rana. Djelovanje projektila na tkivo proučava terminalna ili ciljna balistika (Stefanopoulos i sur., 2014.).

Dva su osnovna mehanizma oštećenja tkiva u srazu s projektilom. Sam projektil mehanički gnječi, kida i razmiče tkivo ispred sebe stvarajući trajnu šupljinu (Slika 1.) dok prijenos kinetičke energije s projektila na tkivo proizvodi tlak koji kratkotrajno radijalno rasteže tkiva tvoreći puno veću privremenu šupljinu (Bradley-Siemens i Brower, 2016.). Tako nastala privremena šupljina bit će najveća na mjestu gdje je i otpor tkiva najveći (Fackler i sur., 1988.). Razvoj privremene šupljine stvara vakuum koji može povući dlaku ili druge čestice u ranu. Uočeno je da je količina oštećenog tkiva proporcionalna sadržaju vode u tkivu u trenutku kada je pogodeno (Kneubuehl, 2011.). Također, ozljeđivanje je to opsežnije što je elastičnost tkiva manja. Mozak i jetra imaju manju elastičnost te posljedno tome nastaju veća oštećenja na tkivu, za razliku od tkiva pluća koje ima veću elastičnost (Saukko i Knight, 2004.). Da bi se osigurao prijenos energije u tkivo, neki su projektili posebno dizajnirani za usporavanje ili zaustavljanje unutar tijela.

Morfološki je privremena šupljina vidljiva kao široka zona krvarenja u tkivu koje okružuje trajnu šupljinu, to jest strijelni kanal. Karakteristike pojedinog tkiva, njegova gustoća, kohezivnost i elastičnost znatno utječu na usporavanje kretanja projektila.

U osnovi patološke promjene strijelne rane ovise o sljedećim čimbenicima:

- kinetičkoj energiji projektila (proporcionalna s veličinom privremene šupljine)
- značajkama transfera kinetičke energije s projektila na tkivo
- nestabilnosti projektila i otklonu od pravocrtnog gibanja
- obliku projektila
- prisustvu i stupnju fragmentacije i



Slika 1. Profil rane prouzročen projektilom velike brzine (slika je preuzeta iz Powers i Delo 2013.)

- deformacije projektila
- f) vrsti ozlijeđenog tkiva

Specifičnosti razudbe životinja usmrćenih vatrenim oružjem

Razudbe životinja usmrćenih vatrenim oružjem su specifične po tome što traže vrlo opsežno dokumentiranje digitalnom fotografijom, specifičnu opremu, obično dugo traju i traže maksimalnu koncentraciju obducenta. Od specifične opreme na HVI-u naročito učinkovitim su se pokazala dva detektora metala, jedan s velikim područjem pretraživanja (Garrett AT, za velike životinje) i jedan s malim područjem pretraživanja.

Razudba usmrćene životinje treba odgovoriti na nekoliko pitanja:

- je li ozljeda nanesena vatrenim oružjem
- koja je rana ulazna, a koja izlazna
- s koje udaljenosti je strijelna ozljeda nanesena
- koji je smjer projektila kroz tijelo
- koliko je projektila pogodilo tijelo
- kakva su oštećenja nastala od pojedinog projektila i koji je uzrok smrti
- ukazuju li karakteristike ozljeda na namjerno usmrćivanje/ozljeđivanje životinje ili samoobranu od napada životinje.

Očevid na mjestu događaja obavljaju policijski službenici u pratnji veterinarskog inspektora i obuhvaća pregled upotrijebljenog oružja i streljiva (čahura), oštećenja nastalih na mjestu događaja, određivanje pozicije u prostoru te detaljan pregled i bilješke o mrljama krvi na lešini.

Pri zaprimanju lešine određuje se točno vrijeme i vanjska temperatura te se fotografira način i položaj kako je lešina dostavljena (umotana u plastičnu foliju, u jutenoj vreći, umotana u tkanininu itd.). Prije bilo kakve obrade lešine, ona se identificira mikročipom, bolusom, ušnom markicom ili tetovažom ovisno o vrsti životinje. Cijelo tijelo se fotografira s lijeve i desne strane osiguravajući mogućnost identifikacije lešine. Moraju se foto dokumentirati svi vanjski tragovi koji uključuju krv i druge tjelesne tekućine, ogrlice, povodac, lišće i druge stvari iz okoliša. Sve fotografije radi slijedivosti slučaja moraju biti označene.

Treba prikupiti i ličinke kukaca nađenih oko prirodnih otvora i rana. Treba imati na umu da u uznapredovanom stadiju postmortalne promjene mogu prikriti ili u potpunosti uništiti tragove te znatno onemogućiti procjenjivanje zaživotininih ozljeda. Isto tako, reakcija tkiva i projektila može dovesti do njegove erozije čime se znatno otežava očitavanje tragova koji nastaju prolaskom projektila kroz cijev vatrenog oružja.

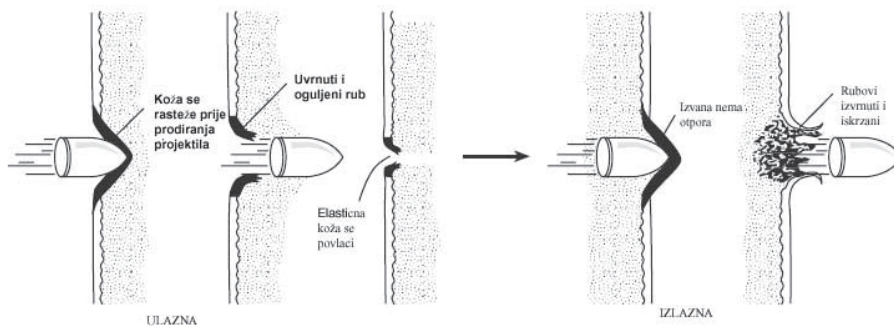
Idealno bi bilo prije razudbe napraviti rendgensko snimanje cijelog tijela (Austin i sur., 2008.). Rendgenski snimak može pokazati oblik i veličinu projektila te lokaciju na kojoj se on nalazi. Radiološki nalaz može ukazati i na putanju projektila kroz tijelo životinje i definirati ozljede kostiju bolje nego patoanatomska pretraga. Za bolju vizualizaciju ozljeda i projektila bez oštećivanja anatomskih struktura možemo se koristiti kompjuterskom tomografijom (CT).

Određivanje ulazne i izlazne rane

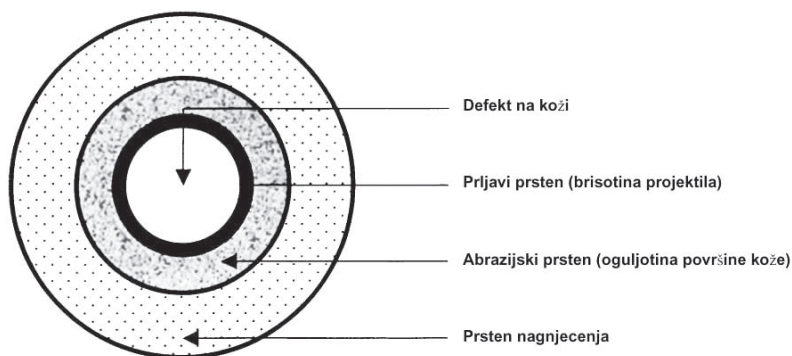
Vanjskim pregledom životinje treba ustvrditi točan smještaj rana u odnosu na anatomska područja. U većini forenzičke literature, za diferencijaciju između ulazne i izlazne strijelne rane i određivanje udaljenosti pucanja, navedene su vizualne metode golim okom ili uporabom povećala i svjetlosnog mikroskopa čime se proučava izgled rane i tragovi oko rane (Grosse Perdekamp i sur., 2005.).

Postoji velika raznolikost u izgledu svake pojedine ulazne strijelne rane. Njezin izgled ovisi o vrsti streljiva, udaljenosti iz koje je izvršeno opaljenje iz oružja, kutu projektila prema površini kože i lokalizaciji ozljede na tijelu.

Morfološki na svakoj ulaznoj rani uočljivi su defekt na koži, prljavi prsten, abrazijski prsten i prsten nagnječenja (Thali i sur., 2002.). Defekt na koži je posljedica prolaska projektila kroz kožu pri čemu gnječi kožu i dlake životinje pred sobom i unosi ih duboko u strijelni kanal. Uslijed elastičnosti kože u trenutku prolaska projektila kroz kožu dolazi do kratkotrajnog rastezanja kože te nastaje defekt veći od kalibra upotrijebljenog projektila. Nakon prolaska projektila kroz kožu, dolazi do smanjivanja ulaznog defekta tako da je njegov promjer nešto manji od kalibra upotrijebljenog projektila (Slika 2.). Rubovi rane ne mogu zatvoriti defekt na koži. Prolaskom projektila kroz kožu dolazi do brisanja prljavštine koju projektil nosi na svojoj površini, a koju je pokupio prolaskom kroz cijev oružja (ulje, čestice baruta i čađe) te nastaje prljavi prsten. Prljavi prsten se vidi kao tamni, sjajni prsten oko defekta kože, obično širine 1 do 3 mm, a zbog sasušene krvi može se previdjeti te se najčešće ustvrđuje histološkom pretragom. Abrazijski prsten čine površinske oguljotine i sitne radijalne pukotine nastale naglim rastezanjem kože prilikom



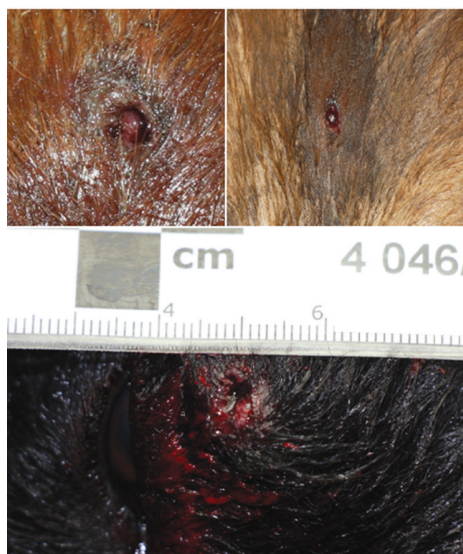Slika 2. Ulazna i izlazna rana (Slika je preuzeta i prilagođena iz Bradley-Siemens i Brower, 2016.)



Slika 3. Dijelovi ulazne rane (Slika je preuzeta i prilagođena iz Di Maio, 1999.)

prolaska projektila. Uobičajeno je širine 2 do 3 mm, a zbog dlake i sasušene krvi teško se uočava. Prsten nagnjećenje ili kontuzijski prsten nastaje uslijed djelovanja kinetičke energije projektila na meka tkiva. Prekomjerno rastezanje tkiva dovodi do razvoja potkožnog krvarenja koje se vidi kao crveno plavi prsten oko ulazne rane (Slika 3. i 4.).

Izlazna strijelna rana nastaje kada projektil prolaskom kroz tijelo zadrži dovoljno kinetičke energije potrebne za stvaranje izlazne rane. Ona ne ovisi o udaljenosti iz koje je izvršeno opaljenje. Prolaskom projektila kroz tijelo često dolazi do promjene putanje i deformacije projektila te su ove rane veće, nepravilnijeg oblika od pripadajuće ulazne rane i nemaju prsten nagnjećenja, a njeni rubovi su iskrzani i izvnuti prema



Slika 4. Izgled ulaznih rana na tijelu životinje

van. Za razliku od ulaznih strijelnih rana rubovi rane se u potpunosti mogu zatvoriti (Slika 2.). Ulaznu i izlaznu ranu treba fotografirati s dlakom i bez dlake (ošišati područje promjera oko 10 cm oko rane).

Procjena udaljenosti od oružja

Blizinu nanošenja strijelne rane procjenjujemo prema termičkim i morfološkim tragovima na dlaci i koži životinje (Saverio Romolo i Margot, 2001.). U ustrijela iz blizine uslijed kontakta između kože i usta cijevi oružja, na koži nastaje opekotina koja ima oblik otiska usta cijevi oružja. U području opekotine nađu se čestice čađi. Ukoliko se usta cijevi nalaze nekoliko centimetara od kože na nju dospijevaju neizgorene čestice baruta (barutna tetovaža) u vidu crvenkastih oguljotina u kojim se nalaze utisnute barutne čestice. Rane na koži koja se nalazi neposredno uz kost nanese iz blizine mogu biti zvjezdasta ili križna oblika. U ustrijela iz daljine ne nalazimo čestice baruta. Za kratkocejevno oružje je to daljina veća od 60 cm, a za dugocijevno je to daljina veća od 105 cm. Morfologija rane nastale djelovanjem sačme izrazito ovisi o udaljenosti iz koje je izvršeno opaljenje zbog disperzije snopa sačme. Na većoj udaljenosti životinju pogađaju samo pojedine kuglice sačme.

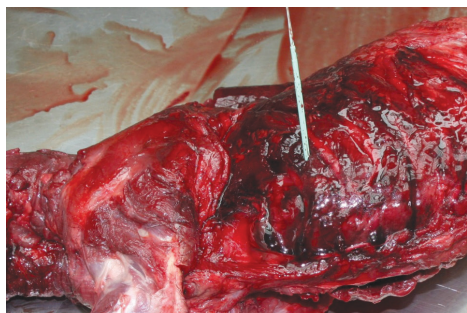
Rane nanese zračnom puškom

U zlostavljanju životinja vrlo često se koristi ova vrsta oružja. Zabilježili smo da je u dostavljenih životinja učestalost ustrijela pasa i mačaka projektilima zračne puške jednaka projektilima iz ostalih oružja. Prema Zakonu o oružju zračne puške su svrstane u kategoriju C- dopušteno oružje za koje je potrebna prijava nadležnom tijelu (zabranjeno

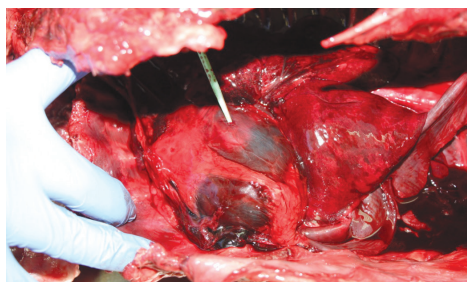
kada se koristi za uznemiravanje, napad i nanošenje ozljeda). Na tržištu se obično nađu puške kalibra 4,5 mm i 5,5 mm. Projektili (dijabole) zračne puške mogu imati vrlo veliku kinetičku energiju (Wijaya i sur., 2019.). Na tržištu se nalaze zračne puške s izlaznom brzinom projektila i preko 450 m/s. Zračne puške se vrlo često modificiraju tako da bi se dobila što veća zaustavna moć projektila. Projektili zračne puške najčešće ne stvaraju izlaznu ranu i često se nađu u tijelu ustrijeljene životinje cijeli ili fragmentirani. Važno je znati da se ovi projektili mogu balistički vještačiti kao projektili vatrenog oružja (Aslan i sur., 2006.). Ulazna rana je obično promjera oko 5 mm s malim prstenom abrazije. U ustrijela dijabolom zračne puške izostaju termički i morfološki tragovi nastali zbog opaljenja (Di Maio, 1999., Wijaya i sur., 2019.).

Određivanje smjera prolaska projektila kroz tijelo

Prolaskom kroz tijelo projektil stvara strijelni kanal (Fackler i sur., 1988.). Ovisno o veličini i brzini projektila vidimo ga kao trajnu šupljinu oko koje se nalazi zona krvarenja. Strijelni kanal počinje ulaznom, a završava izlaznom ranom ili projektilom na dnu strijelnog kanala. Najčešće je pravocrtan, ali odbijanjem projektila o kost može mijenjati smjer ili nakon fragmentacije projektila tvoriti više strijelnih kanala (Munro i Munro, 2008.). Put strijelnog kanala projektila može upućivati na lokaciju i udaljenost osobe koja je pucala na životinju i pomoći pri determinaciji upotrijebljenog oružja i municije. On može ukazivati na namjerno ubijanje životinje ili na samoobranu od napada životinje. Stijelni kanal tijekom razudbe vizualiziramo probama koje moraju biti ravne, a obično su drvene ili plastične (Slika 5. i 6.). Njihovo postavljanje treba raditi vrlo oprezno kako bi se izbjegla dodatna oštećenje



Slika 5. Određivanje smjera prolaska projektila kroz tijelo (smjer ulaska projektila)



Slika 6. Određivanje smjera prolaska projektila kroz tijelo (uzrokovanje karakterističnih ozljeda)

tkiva. Kada se probe postave potrebno je životinju fotografirati iz više smjerova kako bi se preko fotografija mogla stvoriti vjerna slika o načinu usmrćivanja životinje (Saukko i Knight, 2004., Bailey, 2016.).

Oštećenje tkiva prolaskom projektila i uzrok smrti

Oštećenje tkiva i uzrok smrti općenito ovise o tri čimbenika: količini kinetičke energije prenesena na tkivo, pogodnim unutarnjim tkivima i organima i mjestu zaustavljanja projektila (Di Maio, 1999.). Jasno je da je anatomska lokacija strijelne rane kritična. Strijelna rana na glavi s oštećenjem moždanog tkiva projektilom male brzine i kalibra daleko je smrtonosnija od one izazvane projektilom velike brzine i kalibra u nogu životinje. Ukoliko su pogođeni vitalni organi kao što su:

srce, pluća, jetra, slezena, bubrezi i aorta vrlo brzo će doći do masivnog krvarenja, hipoksije i smrti životinje (Finnie, 1993.). Kod procjene oštećenja tkiva i uzroka smrti treba imati na umu mehanizam nastanka strijelne rane i stvaranja privremene šupljine (Thali i sur., 2002., Munro i Munro, 2008., Munsterman i Hanson, 2014.). Ustrijel sačmaricom može izazvati nastajanje neurogenog reflektornog šoka s posljedičnom trenutnom paralizom životnih centara u mozgu (Denton i sur., 2006.).

Istraživanja nastanka ovog uzroka smrti životinje su vrlo komplicirana i oprečnih rezultata. Dokazano je da zbog prijenosa velike kinetičke energije na okolna tkiva se u mozgu, produženoj moždini i malom mozgu mogu ustvrditi krvarenja oko kapilara (Denton i sur., 2006.). Ova krvarenja su izazvana naglim promjenama krvnog tlaka nastalim zbog kompresije velikih krvnih žila udarnim valom projektila. Životinja kojoj su oštećeni probavni organi, ako ne ugi ne od iskrvarenja ugiba od posljedica septičkog šoka. Na temelju ustvrđenih patoanatomskih promjena na usmrćenoj životinji patolog bi trebao moći procijeniti ukazuju li karakteristike ozljeda na namjerno ubijanje životinje vatrenim oružjem ili samoobranu od napada životinje. U tome veliku ulogu imaju anamnestički podatci. Ukoliko oni izostaju procijenjena udaljenost od oružja i smjer projektila kroz tijelo vrlo često daju naslutiti gdje se životinja nalazila u odnosu na osobu koja je pucala na nju. Za pretpostaviti je da se životinja kad napada čovjeka kreće k čovjeku i da će paljba biti koncentrirana na glavu i prsa životinje, iako može biti izuzetaka.

Prikupljanje dokaznog materijala

Gotovo svaki laboratorij ima svoj protokol prikupljanja fizičkih dokaza strijelnih rana (Saukko i Knight, 2004.,

Cooper i Cooper, 2013.). Obično se strijelne rane foto dokumentiraju s više fotografija kako bi se prikazao njihov anatomski položaj na tijelu, a izbliza i njihov oblik te eventualne promjene na okolnoj dlaci. S dlake se prikupljaju barutne čestice prozirnomo ljepljivom trakom. Potrebno je ošišati dlaku oko strijelne rane i učiniti morfologiju rane vidljivom. Dlaku treba sačuvati u papirnoj koverti. Nakon toga se izrežu strijelne rane s okolnom intaktnom kožom i potkožnim tkivom i potope u puferirani formalin u različitim pomno obilježenim posudicama (lokacija, ulazna ili izlazna rana, broj na fotografiji) radi daljnje histopatološke pretrage. Izuzimanje projektila iz rane potrebno je napraviti naročito oprezno rukom ili plastičnom pincetom da bi se očuvali dokazi na njegovoj površini (Di Maio, 1999.). Projektili se operu, osuše i fotografiraju uz mjerku i oznake broja slučaja i lokacije te pohranjuju u suhe posudice. Da bi očuvali nepovredivost dokaza projektili se pohranjuju u službenom sefu i uz potvrdu o preuzimanju uručuju službenim osobama Ministarstva unutarnjih poslova.

Nove tehnologije i metode u forenzičkom prosuđivanju strijelnih rana

U nizu slučajeva rutinski korištene metode nisu dostatne za diferencijaciju između ulazne i izlazne strijelne rane i određivanje udaljenosti pucanja (Thali i sur., 2002., Cooper i Cooper, 2013.). Pri tome se one temelje na određivanju rezidua barutnih čestica na rubovima rane ili dlaci. Korištenjem infracrvenog svijetla mogu se prikazati ostatci dušične kiseline (osnovni sastojak baruta je nitratna celuloza) na dlaci životinje. Uporabom kemijskih analiza (Griess test i određivanjem karboksihemoglobina) mogu se utvrditi ostatci organskih dušičnih spojeva i karboksihemoglobina

na dlaci oko ulazne rane (Pollak i Rothschild, 2004., Fais i sur., 2015., Doty i Lednev, 2018.).

Zaključak

U Republici Hrvatskoj postoji visoka razina općeg društvenog konsenzusa da zlostavljanje životinja nije prihvatljivo za društvo koje teži humanosti, suosjećanju i nenasilju. Prema broju zaprimljenih usmrćenih životinja na Hrvatskom veterinarskom institutu možemo zaključiti da taj broj iz godine u godinu raste, što ukazuje na veću senzibilnost građana koji prijavljuju ova kaznena djela. Isto tako, raste i broj procesuiranih slučajeva od strane državnog odvjetništva, jer su ona vrlo jasni indikator zločinačkog potencijala neke osobe. Forenzičko prosuđivanje u svome tijeku stoga slijedi pravila uvijek vodeći računa o dokazivosti krivičnog djela. Svaki slučaj je poseban i vrlo često jako zahtjevan za patologa. Razumijevanje mehanizma nastanka strijelnih rana ključno je u procesu zaključivanja uzroka smrti životinje. Stoga je pisana metodologija ključna u ustvrđivanju uzroka i načina usmrćivanja životinja. Ovaj članak je prikaz osnovnih elemenata uobičajene obrade forenzičkih slučajeva i opis najvažnijih koraka u dokazivanju usmrćivanja životinja vatrenim oružjem.

Literatura

1. ASLAN, S., M. UZKESER, Y. KATIRCI, Z. CAKIR, O. BILIR, F. BILGE and M. CAKIR (2006): Air guns: toys or weapons? *Am. J. Forensic Med. Pathol.* 27, 260-262.
2. AUSTIN, J. C., C. R. DAY, A. T. KEARON, S. VALUSSI and P. W. HAYCOCK (2008): Using polychromatic X-radiography to examine realistic imitation firearms. *For. Sci. Int.* 181, 26-31.
3. BAILEY, D. (2016): *Practical Veterinary Forensics*, Second edition. CABI, Wallingford, UK.
4. BRADLEY-SIEMENS, N. and A. I. BROWER (2016): *Veterinary Forensics: Firearms and Investigation of Projectile Injury*. *Vet. Pathol.* 53, 988-1000.
5. COOPER, J. E. and M. E. COOPER (2017): *Wildlife Forensic Investigation: Principles and Practice*. First edition. CRC Press, Boca Raton, USA.

- DENTON, J. S., A. SEGOVIA and J. A. FILKINS (2006): Practical Pathology of Gunshot Wounds. Arch. Pathol. Lab. Med. 130, 1283-1289.
- DI MAIO, V. J. M. (1999): Gunshot Wounds: Practical Aspects of Firearms, Ballistics, and Forensic Techniques. Third edition. CRC-Press, Boca Raton, USA.
- DOTY, K. C. and I. K. LEDNEV (2018): Raman spectroscopy for forensic purposes: Recent applications for serology and gunshot residue analysis. TrAC Trends in Analytical Chemistry 103, 215-222.
- FACKLER, M. L., R. F. BELLAMY and J. A. MALINOWSKI (1988): The wound profile: illustration of the missile-tissue interaction. J. Trauma, 28, S21-29.
- FAIS, P., C. GIRAUDO, A. VIERO, A. AMAGLIANI, G. VIEL, M. MONTISCI, D. MIOTTO and G. CECCHETTO (2015): Identification of bullet entrance in different type of intermediate firearm wounds through micro-computed tomography analysis. J. For. Rad. Imag. 3, 147-152.
- FINNIE, J. W. (1993): Pathology of experimental traumatic craniocerebral missile injury. J. Comp. Pathol. 108, 93-101.
- GROSSE PERDEKAMP, M., B. VENNEMANN, D. MATTERN, A. SERR and S. POLLAK (2005): Tissue defect at the gunshot entrance wound: what happens to the skin? Int. J. Legal. Med. 119, 217-222.
- JANSSEN, L. A. (2007): The Legal System and the Veterinarian's Role. In: Merck, M. D. (Ed.) Veterinary Forensics, 3-17.
- KNEUBUEHL, B. P. (2011): Wound ballistics of bullets and fragments, In: Coupland, R. M., Rothschild, M. A., Thali, M. J., Kneubuehl, B. P. (Eds.) Wound Ballistics: Basics and Applications. Springer Berlin Heidelberg, Berlin, Heidelberg, 163-252.
- LEVITT, L., T. A. HOFFER and A. B. LOPER (2016): Criminal histories of a subsample of animal cruelty offenders. Aggress. Violent Behav. 30, 48-58.
- MUNRO, H. M. and M. V. THRUSFIELD (2001): 'Battered pets': non-accidental physical injuries found in dogs and cats. J. Small. Anim. Pract. 42, 279-290.
- MUNRO, R. and H. M. C. MUNRO (2008): 8 - Firearms Injuries, In: Munro, R., Munro, H. M. C. (Eds.) Animal Abuse and Unlawful Killing. W.B. Saunders, Edinburgh, UK, 55-64.
- MUNSTERMAN, A. S. and R. R. HANSON (2014): Trauma and Wound Management: Gunshot Wounds in Horses. Vet. Clin. N. Am-Equine Pract. 30, 453-466.
- PARRY, N. M. A. and A. STOLL (2020): The rise of veterinary forensics. Forensic Sci. Int. 306, 110069. doi: 10.1016/j.forsciint.2019.110069.
- POLLAK, S. and M. A. ROTHSCCHILD (2004): Gunshot injuries as a topic of medicolegal research in the German-speaking countries from the beginning of the 20th century up to the present time. Forensic Sci. Int. 144, 201-210.
- POWERS, D. and R. DELO (2013): Characteristics of Ballistic and Blast Injuries. Atlas of the oral and maxillofacial surgery clinics of North America. 21, 15-24.
- SAUKKO, P. and B. KNIGHT (2004): Knight's forensic pathology, Third edition, Hachette Livre UK.
- SAVERIO ROMOLO, F. and P. MARGOT (2001): Identification of gunshot residue: a critical review. Forensic Sci. Int. 119, 195-211.
- STEFANOPOULOS, P. K., G. F. HADJIGEORGIOU, K. FILIPPAKIS and D. GYFTOKOSTAS (2014): Gunshot wounds: A review of ballistics related to penetrating trauma. J. Acute Dis. 3, 178-185.
- THALI, M. J., B. P. KNEUBUEHL, U. OLLINGER and R. DIRNHOFER (2002): A study of the morphology of gunshot entrance wounds, in connection with their dynamic creation, utilizing the "skin-skull-brain model". Forensic Sci. Int. 125, 190-194.
- WIJAYA, A. T., I. M. D. AYUSTA and I. W. NIRYANA (2019): Air gun wound: bihemispheric penetrating brain injury in a paediatric patient. BJR Case Rep. 5, 20180070.

Forensic pathology in determining animal abuse – killing animals with firearms

Željko MIHALJEVIĆ, DVM, PhD, Scientific Advisor, Šimun NALETELIĆ, DVM, Assistant, Croatian Veterinary Institute, Zagreb, Croatia

Animal abuse has always been considered a crime, and is an important indicator of the criminal potential of a person. A veterinary pathologist is an important link in proving the crime of animal death by firearm in court proceedings. At the Croatian Veterinary Institute, killed horses and dogs are most frequently evaluated forensically. Each case is highly complex, with numerous processing steps. In conjunction with the State Attorney's Office, the task of the veterinary pathologist is to clearly and unambiguously

describe what happened to the animal victim. Material evidence such as: pathologist's report, projectile, photographs, gunpowder particles on fur, insect larvae and other traces play a crucial role in the judicial process. This paper integrates our experiences with forensic judgments of animal abuse by death by firearm and attempts to logically create an overview of the way pathologist consider and gather evidence in those cases.

Key words: *veterinary forensic; animal abuse; firearms*