

Prikaz bolesnika | Case report

## Prolongirano liječenje diseminirane ehinokokoze – prikaz bolesnika

### Prolonged Treatment of Disseminated Echinococcosis – a Case Report

Željana Sulaver<sup>1</sup>, Siniša Skočibušić<sup>1,2</sup>, Jadranka Nikolić<sup>1,2</sup>

<sup>1</sup> Klinika za infektivne bolesti, Sveučilišna klinička bolnica Mostar, Bosna i Hercegovina

<sup>2</sup> Medicinski fakultet Sveučilišta u Mostaru, Bosna i Hercegovina

#### Ključne riječi:

*ehinokokoza*  
*antihelminthici*  
*albendazol*  
*hidatidna cista*

#### Keywords:

*echinococcosis*  
*antihelminthics*  
*albendazole*  
*hydatid cyst*

**Primljeno:** 10.11.2019.

**Received:** 10.11.2019.

**Prihvaćeno:** 6.12.2019.

**Accepted:** 6.12.2019.

#### ✉ Corresponding author / Dopisni autor:

Željana Sulaver

Klinika za infektivne bolesti, Sveučilišna klinička bolnica  
Mostar, Bosna i Hercegovina

#### Sažetak

Cistična ehinokokoza (CE), koju uzrokuje *E. granulosus*, zoonotska je bolest koja se pojavljuje na gotovo svim kontinentima, a endemična je za područje Mediterana. Bolest se najčešće prezentira afekcijom jednog organa i solitarnom cistom, a kod manjeg broja bolesnika radi se o diseminiranoj bolesti koja pogađa višestruke organe. U ovom je radu prezentirana mlada žena s diseminiranom ehinokokozom kod koje su hidatidne ciste verificirane u jetrima, slezeni, plućima, bubrezima i perikardu. Zbog specifičnosti oblika bolesti, dobi bolesnice te zbog čestih relapsa bolesti nakon završetka terapije, liječena je albendazolom kroz duži vremenski period. Želimo prezentirati nešto drugačiji modus liječenja ehinokokoze koji je rezultirao povoljnom regresijom i kontrolom bolesti.

#### Abstract

Cystic echinococcosis (CE), which is caused by *E. granulosus*, is a zoonotic disease present in almost every continent and endemic for the Mediterranean. The disease is principally presented with the involvement of a single organ and mainly with solitary cyst but in the smaller number of patients it can be a case of disseminated disease affecting multiple organs. In this report we present a young woman with disseminated echinococcosis with multiple hydatid cysts verified in liver, spleen, lungs, kidneys and pericard. Due to the specific form of disease, patient's age and common relapses after the end of therapy, the patient was treated with albendazole for a prolonged period of time. We would like to present a somewhat different approach to the treatment of echinococcosis which resulted in regression and better control of the disease.

## Uvod

Ehinokokoza je parazitarne infekcije uzrokovana ličinkama trakavice roda *Echinococcus*. To je kozmopolitna zoonoza koja se pojavljuje na svim kontinentima, osim na Antarktici te se smatra re-emergentnom bolesti, iako je dugo imala status zaboravljene i zanemarene bolesti. Četiri su vrste ehinokoka koje izazivaju bolest kod ljudi – *E. granulosus*, *E. multilocularis*, *E. oligarthrus* i *E. vogeli*. Cističnu ehinokokožu, koja je najčešći oblik bolesti, izaziva *E. granulosus*, dok teži oblik bolesti, alveolarnu ehinokokožu, izaziva *E. multilocularis*. Posljednja dva uzročnika sporadično se pojavljuju kao uzročnici, i to uglavnom u egzotičnim krajevima. Temeljna razlika između cistične i alveolarne ehinokokoze jeste u tome što, za razliku od cistične ehinokokoze, čiji su simptomi uglavnom posljedica

pritiska rastuće ciste, kod alveolarne ehinokokoze hidatidne ciste imaju tendenciju infiltrativnog rasta te su smrtni ishodi daleko češća posljedica.

Cistična ehinokokoza (CE) endemična je za Mediteran, Rusiju, Bliski Istok, Kinu, Sjevernu i Istočnu Afriku te južni dio Latinske Amerike, uglavnom je karakteristična za ruralna područja, a u Bosni i Hercegovini je najčešća u njenom južnom dijelu – Hercegovini<sup>[1]</sup>. Glavni nositelj uzročnika *E. granulosus* su psi, a prijelazni domaćin su ovce, koze, svinje i drugi biljojedi. Čovjek se zarazi kao slučajni prijelazni domaćin i najčešće prekida lanac zaraze. Razvojni ciklus trakavice razlikuje se u glavnom i prijelaznom domaćinu. Odrasli ehinokok boravi u tankom crijevu glavnog domaćina te, kada dosegne spolnu zrelost, ispušta jajašca koja u okolinu dospiju fecesom domaćina. Pri-

jelazni se domaćin zarazi ingestijom jajašaca koja se razvijaju u onkosferu, embrij ehinokoka. Onkosfera probijanjem kroz intestinalnu stijenku dospijeva u cirkulaciju, odakle se nastanjuje u organima, gdje stvara mjehuraste šupljine ispunjene tekućim sadržajem koje se još nazivaju i hidatidnim cistama. Unutar ovih cista stvaraju se čahure legla (ciste kćeri) koje sadrže brojne sitne, infektivne protoskolekse, a sama cista ima tri sloja – vanjski, koji je posljedica reakcije domaćina, srednji acelularni te unutarnji germinativni sloj, koji je zadužen za stvaranje novih oblika ehinokoka. Puknućem cisti može doći do diseminacije infektivnog sadržaja, kao i anafilaktičke reakcije na antigene parazita. Kod najvećeg broja bolesnika (oko 80%) zahvaćen je samo jedan organ i uglavnom je riječ o solitarnoj cisti<sup>[2]</sup>. Daleko najčešća lokalizacija cisti su jetra, potom pluća, ali je moguća infekcija i drugih organa<sup>[2]</sup>. Infekcija može dugo vremena biti asimptomatska, a simptome uglavnom izaziva mehanički pritisak rastuće ciste pa se bolesnici najčešće žale na bolove u trbuhu ili žutilo kože, ako je riječ o cisti smještenoj u abdomenu te kratkoću daha i kašalj, ako se radi o cisti na plućima. Dijagnoza se najčešće postavlja radiološkim metodama – ultrazvukom, kompjutoriziranom tomografijom ili magnetnom rezonancijom, a od pomoći su i serološke metode detekcije uzročnika (indirektna hemaglutinacija, lateks aglutinacija i ELISA). Definitivna dijagnoza se postavlja mikroskopskom vizualizacijom protoskoleksa, ako je dostupan sadržaj hidatidne ciste dobiven aspiracijom iste ili kirurškom resekcijom. Liječenje može biti kirurško i medikamentozno koje se provodi derivatima benzimidazola.

### Prikaz bolesnice

U Kliniku za infektivne bolesti Sveučilišne kliničke bolnice Mostar zaprimljena je 22-godišnja žena koja se klinički prezentirala intenzivnim tupim bolovima u trbuhu. Prethodno je ambulantno učinjena obrada koja je uključivala temeljnu radiološku dijagnostiku, serologiju na ehinokoka i pregled kirurga te je postavljena opravdana sumnja na ehinokoknu bolest. Do prijema je uglavnom bila zdrava, a zbog cisti jajnika uvedena je terapija hormonalnim kontraceptivima od strane ginekologa. Epidemiološki, bolesnica živi u ruralnim krajevima Hercegovine te je u svakodnevnom kontaktu s psima, mačkama i domaćim životinjama sa seoskog gospodarstva na kojem živi. Prilikom pregleda u našoj Klinici bolesnica je bila dobrog općeg stanja, urednih vitalnih parametara, a klinički status bio je neupadan. Za vrijeme hospitalizacije učinjena je daljnja dijagnostička obrada – laboratorijske pretrage koje su bile posve uredne, uz normalne vrijednosti jetrenih transaminaza te parna serologija na ehinokok (CFT - complement

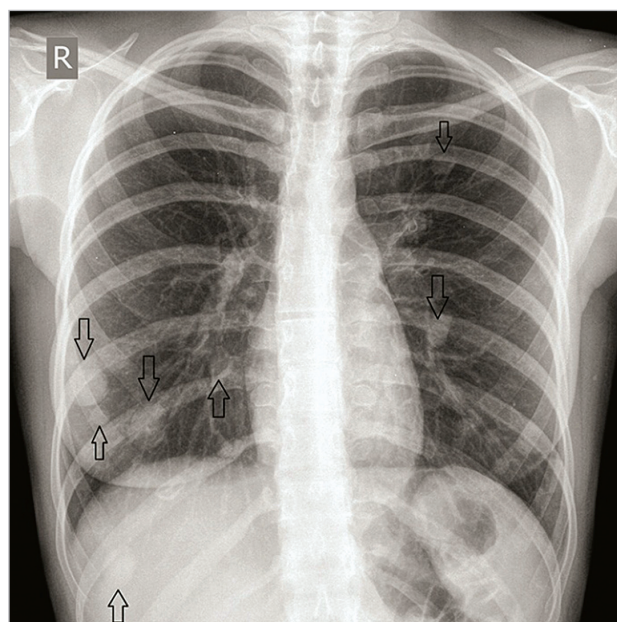
fixation test, semikvantitativni test za determinaciju antigena bez diferencijacije klase) koja je bila pozitivna u istom titru (1:16). U radiološkoj dijagnostici učinjeni su UZV trbuha, MSCT toraksa, MR trbuha i zdjelice, UZV dojki, mamografija, transtorakalni i transezofagijski ultrazvuk srca, a naknadno i MR srca te je potvrđeno da se radi o hidatidnoj cističnoj bolesti koja je zahvatila jetra, slezenu, pluća, bubrege i srce. Učinjena je i punkcija septirane ciste desne dojke, ali se mikroskopski ne utvrdi prisutnost ehinokoka zbog neadekvatnog uzorka. Započne se liječenje u ciklusima albendazolom 2x400 mg peroralno tijekom 28 dana, uz 14 dana stanke između ciklusa. Prvi ciklus terapije bolesnica je provela u bolnici. Tijekom 2 godine provela je ukupno 17 ciklusa liječenja albendazolom kroz ambulantno praćenje. Terapiju je sve vrijeme dobro podnosila te nije došlo do komplikacija liječenja antihelminticima. U konačnici, dolazi do regresije simptoma, a na kontrolnim radiološkim pretragama potvrđeno je smanjenje veličine cisti. Bolesnica je i dalje na kontinuiranom ambulantnom praćenju u našoj Klinici, od svibnja 2017. godine je na stanci liječenja zbog trudnoće, a nastavak se planira po završetku dojenja.

### Nalazi radiološke dijagnostike:

1. RTG torakalnih organa: Obostrano u plućnom parenhimu vide se multipla nodozna zasjenjenja intenziteta mekih česti, s većom koncentracijom u srednjim i donjim plućnim poljima. Najveća je smještena u donjem pl. polju desno uz torakalni zid, mjeri cca. do 25 mm. (Slika 1. i 2.)

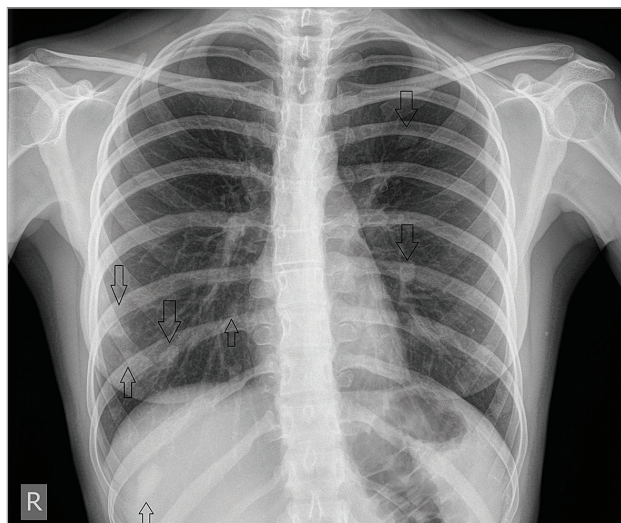
SLIKA 1. RTG TORAKSA 2015.

FIGURE 1. CHEST X-RAY, 2015.



SLIKA 2. RTG TORAKSA 2017.

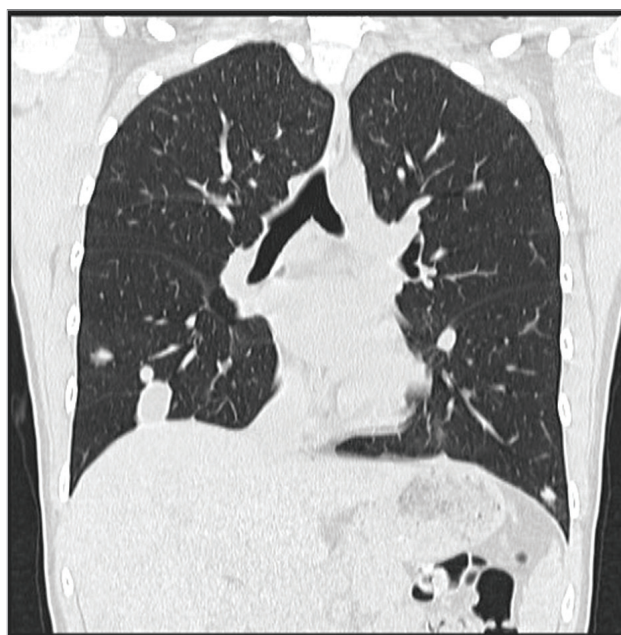
FIGURE 2. CHEST X-RAY, 2017.



2. UZV abdomena: Na jetri vidljive brojne cistične formacije u oba lobusa promjera do 3 cm, a u središnjem dijelu desnog režnja dvije ciste promjera do 3,5 cm u bliskom kontaktu. U hilusu slezene vidljiva cista promjera do 1,5 cm. U kranijalnom polu desnog bubrega cista promjera 2,5 cm, sadrži nešto gušći sadržaj.
3. MSCT toraksa: obostrano i difuzno u plućnom parenhimu vide se okrugle, jasno ograničene tvorbe koje su apsorpcijskih vrijednosti tekućine i mogu odgovarati ehinokoknim cistama (preko 20 vidljivih). Najveća je anterobazalno u desnom donjem režnju subpleuralno veličine 18x19,5 mm. (Slika 3.)

SLIKA 3. MSCT TORAKSA 2015.

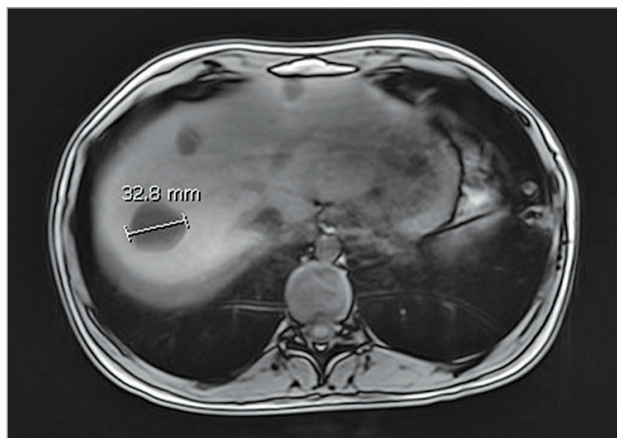FIGURE 3. CHEST MSCT, 2015.



4. MR abdomena i zdjelice: multiple promjene u jetrima, slezeni te plućnim bazama idu u prilog ehinokoknih cisti. (Slika 4. i 5.)

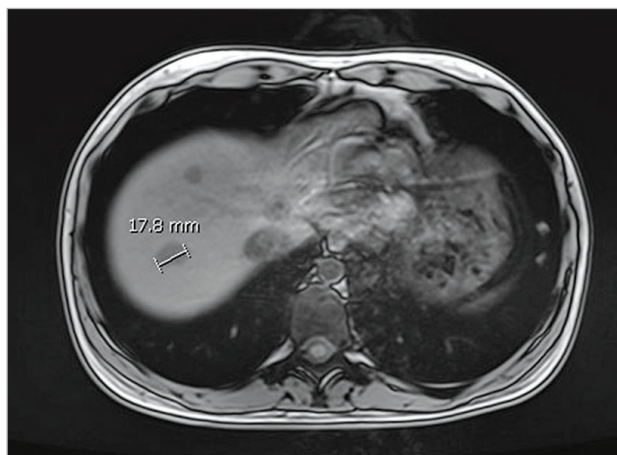
SLIKA 4. MR ABDOMENA 2015.

FIGURE 4. MRI OF THE ABDOMEN, 2015.



SLIKA 5. MR ABDOMENA 2017.

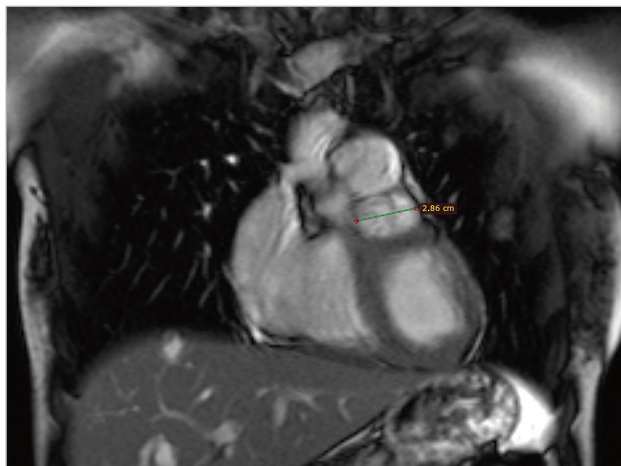
FIGURE 5. MRI OF THE ABDOMEN, 2017.



5. Nativna mamografija: u donjem lijevom kvadrantu desne dojke jasno ograničeno veće okruglo zasjenjenje u smislu ciste.
6. UZV dojki: u DLK desne dojke veća cistična septirana formacija deblje stijenke veličine 28x15 mm.
7. Transezofagijska ehokardiografija: između aorte ascendens i debla pulmonalne arterije opisani okruglasti tumefakt dimenzija 3,3x3,2 cm.
8. MR srca: uz dorzalnu konturu truncus pulmonalis i ventralno od ascendentne aorte te neodvojivo od perikarda, a izvan srčanih šupljina, diferencira se septična, cistična formacija dimenzija 30x20x23 mm koja je u T2 sekvencama u hipersignalu, a u T1 sekvencama u hiposignalu, a postkontrastno se rubno obojava i najvjerojatnije će odgovarati ehinokoknoj cisti u perikardu (Slike 6. i 7.).

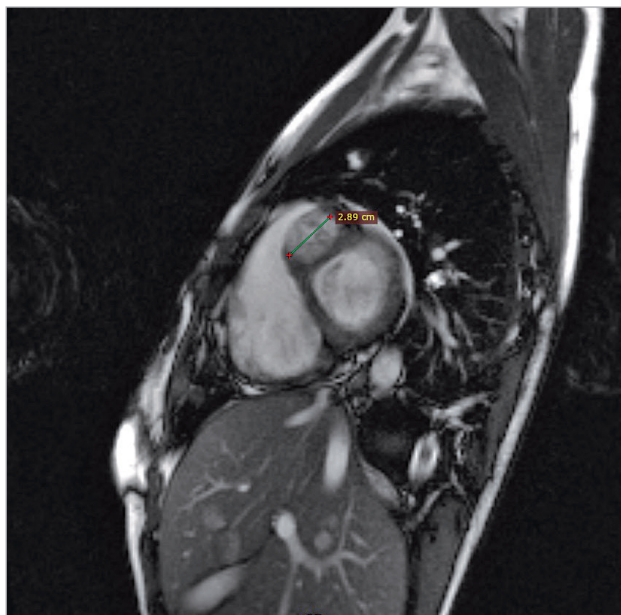
SLIKA 6. MR SRCA 2015. - KORONARNI PRIKAZ

FIGURE 6. MRI OF THE HEART, 2015 - CORONAL VIEW



SLIKA 7. MR SRCA 2015. - SAGITALNI PRIKAZ

FIGURE 7. MRI OF THE HEART, 2015 - SAGITTAL VIEW



### Zaključak

Liječenje ehinokokoze već je duže vrijeme predmet brojnih prijedora između stručnjaka koji se bave ovim područjem. Postoje generalne preporuke o liječenju, ali konačni konsenzus o pristupu bolesti nije postignut. Četiri modaliteta liječenja koja su trenutno u uporabi su: 1) kirurški tretman; 2) PAIR (punkcija, aspiracija, injekcija protoskolicidalnog agensa, reaspiracija); 3) kemoterapija albendazolom ili mebendazolom; 4) tzv. „watch and wait“, metoda praćenja i čekanja za neaktivne, klinički beznačajne ciste<sup>[3]</sup>. Dokaza koji podupiru bilo koju od ovih metoda nema dovoljno, u smislu da nema dovoljno kliničkih studija koje bi mogle usmjeriti kliničare pa odabir terapijske opcije za

pojednog pacijenta ostaje kontroverznim<sup>[4]</sup>. Također je bitno naglasiti kako se dostupnost, kako dijagnostičkih, tako i terapijskih metoda značajno razlikuju od ustanove do ustanove, što liječnicima predstavlja dodatnu poteškoću.

Terapijski pristup unilokularnoj ehinokokozi uglavnom obuhvaća i kirurško i medikamentozno liječenje. Načelno, operacijski se zbrinjavaju površne ciste manje od 10 cm s visokim rizikom od rupture, veće ciste u kojima su vidljive ciste kćeri, inficirane ciste, one koje komuniciraju s bilijarnim traktom te one koje rade pritisak na okolne organe (simptomatske)<sup>[5,6]</sup>. Kirurško liječenje ehinokokoze kontraindicirano je kada postoje multiple ciste, veoma male ciste, inaktivne ciste koje su ili kalcificirane ili im je zbog lokalizacije teško pristupiti, mrtve ciste te ako bolesnikovo opće stanje to ne dopušta<sup>[5,7]</sup>. Liječenje PAIR metodom provodi se kod pacijenata koji ili odbijaju kirurški tretman ili se on ne može provesti. Najbolji rezultati kod korištenja ove metode postižu se kod cisti klasifikacije CE1 i CE3a, većih od 5 cm. Kontraindicirano je kod cisti klasifikacije CE2, CE3b, CE4 i CE5, kao i kod plućnih cisti<sup>[8]</sup>. Praksa u našoj bolnici jeste da se prije operativnog zahvata provede jedan ciklus liječenja derivatima benzimidazola. S druge strane, zbrinjavanje diseminirane ehinokokoze predstavlja značajno veći terapijski izazov. Generalna logika iza terapijskog pristupa diseminiranoj ehinokokozi jeste da u prisustvu velikog broja cisti na više organa, operativni zahvat nije opcija<sup>[9]</sup>. S obzirom na okolnosti, prikazanoj je bolesnici medikamentozno liječenje albendazolom bila jedina opcija. Prazikvantel te derivati benzimidazola, među koje spada mebendazol i albendazol, i dalje su kamen temeljac za liječenje ehinokokne bolesti, osobito u situacijama kada zbog proširenosti i lokalizacije bolesti, kirurško liječenje nije moguće ili pak nije preporučljivo<sup>[10,11]</sup>. Prednost se daje albendazolu, prvenstveno zbog manje doze lijeka te bolje crijevne apsorpcije istog, osobito ako se uzme uz nešto masniji obrok. Što se tiče nuspojava, albendazol je hepatotoksičan (1-5% liječenih), može uzrokovati citopeniju, osobito agranulocitozu (<1% liječenih) te alopeciju (<1% liječenih), a kontraindiciran je u trudnoći<sup>[12,13]</sup>. Pored navedenih činjenica zbog kojih treba biti na oprezu, osobito u svezi s hepatotoksičnošću lijeka, komplikacije su iznimno rijetke<sup>[14]</sup>. Unatoč prednostima, albendazol ima terapijska ograničenja. Manje i visoko aktivne ciste (prema WHO-IWGE klasifikaciji stadij CE1, Tablica 1.) dobro reagiraju na primjenu albendazola, primarno zbog toga što kod mladih cisti debljina periciste još uvijek nije dosegla stadij kada je lijeku teško prodrijeti do ciljanog mjesta<sup>[3]</sup>. Smjernice o modalitetu te dužini trajanja liječenja govore različito, ali uglavnom postoji

preporuka o prolongiranom liječenju<sup>[4]</sup>. Osamdesetih godina prošlog stoljeća uvedena je preporuka o cikličkom davanju albendazola, a danas se sve češće preporuča kontinuirana primjena albendazola<sup>[15,16]</sup>. Mlađa dob bolesnice, činjenica da je u reproduktivnoj dobi te da su relapsi bolesti nakon provedene terapije česti<sup>[15]</sup>, odlučili smo se ipak za kontinuirane cikluse liječenja od 28 dana u dozi od 400 mg dva puta dnevno, sa stankom od 14 dana između svakog ciklusa zbog prevencije gore navedenih nuspojava. Nakon dvije godine od početka tretmana bilježi se manji broj cisti te smanjenje veličine većih cisti u plućima i jetrima, organima koji su u najvećoj mjeri zahvaćeni bolešću. Bolesnica je klinički bez tegoba, za vrijeme terapije redovito su praćeni laboratorijski parametri (kompletna krvna

slika te jetrene transaminaze) koji su bili unutar referentnog intervala svo vrijeme. Nažalost, zbog ograničenja dijagnostike u našoj ustanovi, nismo bili u mogućnosti klasificirati ciste prema WHO-IWGE (World Health Organisation – Informal Working Group on Echinococcosis)<sup>[8]</sup>, što bi zasigurno dalo bolji uvid u dinamiku bolesti te bismo nalaze mogli usporediti sa studijama rađenima na ovu temu.

Praćenje prikazane bolesnice je u tijeku. Prolongirano liječenje albendazolom kod bolesnika s diseminiranom ehinokoknom bolesti evidentno dovodi do povoljnog učinka u smislu subjektivnog i objektivnog poboljšanja. Ukazujemo na to da mogućnost toksičnog učinka lijeka na jetru ne bi trebao izazivati veću zabrinutost kod dugotrajnog liječenja albendazolom.

TABLICA 1. USPOREDBA NEKADAŠNJE GHARBI KLASIFIKACIJE ECHINOKOKNIH CISTI I SUVREMENIJE WHO-IWGE KLASIFIKACIJE, UZ SUGERIRANU TERAPIJU PREMA STADIJIMA.

TABLE 1. COMPARISON OF THE PREVIOUS GHARBI CLASSIFICATION OF ECHINOCOCCAL CYSTS AND MODERN WHO-IWGE CLASSIFICATION, WITH SUGGESTED THERAPY ACCORDING TO STAGES

Tip klasifikacije		Osobitosti tipa	Stadij	Preporuke za liječenje
Gharbi	WHO-IWGE			
I	CE I	Univezikularna kolekcija tekućine/ jednostavna cista	Aktivna	<5cm - ABZ <sup>1</sup> >5cm - PAIR <sup>2</sup> + ABZ
III	CE 2	Multivezikularna kolekcija tekućine s cistama kćeri ili septama (saće)	Aktivna	Drugi PT <sup>3</sup> + ABZ kirurško
II	CE 3A	Kolekcija tekućine s odvojenim membranama (znak lopoča)	Prijelazan	<5cm - ABZ >5cm - PAIR + ABZ
III	CE 3B	Ciste kćeri u solidnom matriksu	Prijelazan	Non-PAIR PT + ABZ kirurško
IV	CE 4	Ciste s heterogenim matriksom, bez cista kćeri	Neaktivna/Degenerativna	Watch and Wait <sup>4</sup>
V	CE 5	Solidna stijenka ciste	Neaktivna/ Degenerativna	Watch and Wait

<sup>1</sup> ABZ – albendazol

<sup>2</sup> PAIR – punkcija, aspiracija, injekcija protoskolicidalnog agensa, reaspiracija

<sup>3</sup> PT – perkutani tretman

<sup>4</sup> Watch and wait – metoda praćenja i čekanja

## LITERATURA

- [1] Obradović Z, Zerem E, Beslagić Z, Susić A. Echinococcosis in Bosnia and Herzegovina. *Med Arh* 2006;60:259-62.
- [2] Larrieu EJ, Frider B. Human cystic echinococcosis: contributions to the natural history of the disease. *Ann Trop Med Parasitol* 2001;95:679-687.
- [3] Stojkovic M, Zwahlen M, Teggi A, et al. Treatment Response of Cystic Echinococcosis to Benzimidazoles: A Systematic Review. *PLoS Negl Trop Dis* 2009;3:524.
- [4] Brunetti E, Kern P, Vuitton DA; Writing Panel for the WHO-IWGE. Expert consensus for diagnosis and treatment of cystic and alveolar echinococcosis in humans. *Acta Trop* 2010;114:1-16
- [5] Chawla A, Maheshwari M, Parmar H, Hira P, Hanchate V. Imaging features of disseminated peritoneal hydatidosis before and after medical treatment. *Clin Radiol* 2003;58:818-820.
- [6] Inceboz T, ed. Echinococcosis. BoD-Books on Demand; 2017.
- [7] Gomez Gavara C, López-Andújar R, Belda Ibáñez T, et al. Review of the treatment of liver hydatid cysts. *World J Gastroenterol* 2015;21:124-131.
- [8] WHO-Informal Working Group on Echinococcosis. Guidelines for treatment of cystic and alveolar echinococcosis in humans. *Bull WHO* 1996;74:231-242.
- [9] Reuter S, Jensen B, Buttenschoen K, Kratzer W, Kern P. Benzimidazoles in the treatment of alveolar echinococcosis: a comparative study and review of the literature. *J Antimicrob Chemother* 2000;46:451-456.
- [10] Dogru D, Kiper N, Ozcelik U, Yalcin, E, Gocmen A. Medical treatment of pulmonary hydatid disease: for which child? *Parasitol Int* 2005;54:135-138.

- [11] Vutova K, Mechkov G, Vachkov P, et al. Effect of mebendazole on human cystic echinococcosis: the role of dosage and treatment duration. *Ann Trop Med Parasitol* 1999;93:357–365.
- [12] Bradley M, Horton J. Assessing the risk of benzimidazole therapy during pregnancy. *Trans R Soc Trop Med Hyg* 2001;95:72–73.
- [13] Junghanss T, Menezes da Silva A, Horton J, Chiodini PL, Brunetti E. Clinical management of cystic echinococcosis: state of the art, problems, and perspectives. *Am J Trop Med Hyg* 2008; 79:301–311.
- [14] Ntobeko N, Horsfall C. Severe disseminated hydatid disease successfully treated medically with prolonged administration of albendazole. *QJM Int J Med* 2008;101:745-746.
- [15] Franchi C, DiVicco B, Teggi A. Longterm evaluation of patients with hydatidosis treated with benzimidazole carbamates. *Clin Infect Dis* 1999;29:304-309.
- [16] Horton J. Echinococcosis and Albendazole: A Case for Suitable Treatment. *Am J Trop Med Hyg* 2018;99:811–812.