

AORTO-LIJEVO VENTRIKULSKI TUNEL – DIJAGNOZA U FETALNOJ I LIJEČENJE U RANOJ NEONATALNOJ DOBI KAO PREDUVJET USPJEŠNOG ISHODA BOLESTI

IVAN MALČIĆ¹, DIJANA GRIZELJ KALČIĆ², OLIVER VASILJ³ i MAJA HRABAK PAAR⁴

¹Klinički bolnički centar Zagreb, Zavod za pedijatrijsku kardiologiju, Klinika za pedijatriju, ²Opća bolnica Dubrovnik, Odjel za pedijatriju, Dubrovnik, ³Klinička bolnica Sveti Duh, Klinika za ginekologiju i porodništvo i ⁴Klinički bolnički centar Zagreb, Klinički zavod za dijagnostičku i intervencijsku radiologiju, Zagreb, Hrvatska

Prikazujemo pacijenta s aorto-lijevo ventrikulskim tunelom (ALVT, engl. *aorto-left ventricular tunnel*) kojemu je dijagnoza postavljena u gestacijskoj dobi (GD) od 27 tjedana. Indikaciju za pregled postavio je opstetričar zbog kardiomegalije. Ona se očitovala izrazitom dilatacijom lijeve klijetke (LVIDd 32 mm, >2SD), značajno smanjenom sposobnosti kontraktilnosti (EF 40 %) i obojenim doplerskim prikazom asimetrične insuficijencije aortalne valvule putem kanala koji ide od sinotubularne konekcije do lijeve klijetke, između interventrikulskog septuma i subinfundibularnog trakta desne klijetke. Ventrikulska učinkovitost (engl. *Myocardial Performance Index* –MPI ili Tei indeks) bio je 0,62 (n.v. 0,25-0,50), kardiovaskularni profil (engl. *Cardiovascular Profile Score* – CVPS) prema Huhtai 4 (normalno 10), a-val u duktus venozus (DV) pozitivan (++) (kao siguran dokaz srčane insuficijencije kod fetusa) i pozitivne pulsacije u umbilikalnim venama. Uz to je nađena ekstremna dilatacija tubularne aorte (18 mm – >2 SD, iznad 95. percentile). Prsten aortalne valvule u toj gestacijskoj dobi iznosi 5,8 mm (75. percentila), a širina ekstravalvularnog tunela 4-5 mm. Intrauterino se ne provodi medikamentno liječenje jer nije nađen hidrops. I postpartalno se nalazi kardiomegalija (rendgenska slika), a ehokardiografski potvrđuje dijagnoza ALVT-a. Kanal se nalazi iznad desnog koronarnog kuspisa, odnosno ispred rafe koja spaja lijevi i desni koronarni kuspis tako da se nalazi i dijagnoza bikuspidalne aortalne valvule (BAV) anteroposteriorne orijentacije. Zbog razvoja srčane insuficijencije ordinira se inotropna i diuretska terapija. Dijagnoza je potvrđena i MSCT-om te kateterizacijom srca (angiokardiografija). Kardiokirurška operacija učinjena je u dobi od 16 dana postavljanjem autologne perikardijske zakrpe (engl. *patch*) na aortalni otvor kanala. Postpartalno se ordinira diuretik, digitalis i ACE inhibitor. Postupno dolazi do oporavka lijeve klijetke (3 mjeseca nakon operacije EF 50 %), ali perzistira patološka dilatacija tubularne aorte. Očekuje se potpuni oporavak lijeve klijetke uz potrebu daljnje opservacije bolesnika zbog bikuspidalne aortalne valvule s mogućim reperkusijama na samoj valvuli i uzlaznoj aorti. U dobi od 10 mjeseci nađena je uredna kontraktilnost lijeve klijetke (EF 65 %), blaga aortalna insuficijencija (centralna), uz uredan protok kroz aortalnu valvulu, ali dalje postoji dilatacija uzlazne aorte (promjer 2,1 cm, >2 SD).

Ključne riječi: aorto-lijevo ventrikulski tunel, prenatalna dijagnoza, srčana insuficijencija, rana kardiokirurška terapija, fetalna kardiologija, rijetke bolesti

Adresa za dopisivanje: Prof. dr. sc. Ivan Malčić, dr. med.
Klinika za pedijatriju KBC-a Zagreb
Zavod za pedijatrijsku kardiologiju
Kišpatićeva 12
10 000 Zagreb, Hrvatska
Tel: 098 212 841
E-pošta: ivan.malcic1@gmail.com

UVOD

Aorto-lijevo ventrikulski tunel (ALVT, engl. *Aorto-left ventricular tunnel*) je iznimno rijetka prirođena srčana grješka (PSG) koja je prvi put točno definirana i opisana 1963. godine (Levy i sur.) i objavljena kao „*Special Article*“ u uglednom časopisu *Circulation* (1). Ipak i prije se anomalija opisala u okviru diferencijal-

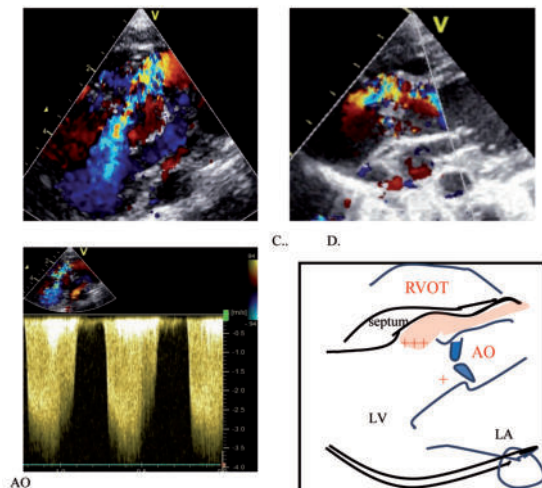
no-dijagnostičkih dvojbi oko abnormalnih kanala koji se prikazuju između aorte i klijetki (rupture sinusa Val-salve, koronarne fistule, VSD s prolapsom koronarnog kuspisa), a koji su uglavnom posljedica hemodinamskih opterećenja te upalnih i degenerativnih promjena tijekom života (2). Značenje prvog Levyjevog opisa jest u dokazu da je ALVT prirođena srčana grješka, dakle grješka nastala tijekom embrionalnog razvoja srca, a

očituje se formiranjem patološkog kanala s početkom na sinotubularnom spoju i završetkom najčešće u lijevoj (90 %), a rijetko u desnoj (10 %) klijetki. Tijek tunela je paravalvularni, na način da dodiruje aortalni prsten na različitim razinama u njegovoj cirkumferenciji. Teče kroz ekstrakardijalno tkivo koje razdvaja subpulmonalni infundibulum od aorte i završava u lijevoj klijetki. Kasnije su rijetki autori opisivali pojedinačne nalaze ALVT-a u ranoj ili kasnijoj dječjoj dobi (3,4), a neki i u adultnoj dobi (5). Prva klasifikacija i mogući kardiokirurški pristup opisani su 1988. godine (6). S razvojem ehokardiografije i drugih metoda, oko 2000-te godine ALVT poprima svoje današnje značenje (7,8) u dijagnostičkom i terapijskom pristupu, ali se i dalje opisuje u časopisima s rijetkim bolestima (9). Naglim povećanjem senzitivnosti nalaza u fetalnoj kardiologiji koncem prošlog stoljeća ostvaruju se mogućnosti i prenatalne dijagnoze ALVT-a fetalnom ehokardiografijom (10,11). Iako dosada u svijetu nije opisano više od 200 djece s ALVT-om (12), a godišnje se u Europi dijagnosticira ALVT tek u oko 20-tak fetusa, od fetalnog se kardiologa očekuje dijagnoza ove rijetke prirodne srčane grješke. Cilj rada je prikazati dijagnozu ALVT-a fetalnom ehokardiografijom i njegovo liječenje rano postnatalno, a sporedni cilj je dati opsežniji osvrt na ovu rijetku grješku u raspravi s pregledom relevantne literature.

PRIKAZ BOLESNIKA

Riječ je o muškom djetetu rođenom iz treće, kontrolirane trudnoće. Iz prve trudnoće rođeno je zdravo dijete, a druga trudnoća je završila spontanom pobačajem u 12. tjednu. Naš je pacijent upućen na pregled fetalnom ehokardiografijom zbog sumnje na izrazitu kardiomegaliju u gestacijskoj dobi (GD) od 27 tjedana. Sumnja je potvrđena na osnovi patoloških parametara: kardiotorakalni indeks (CTI) 0,56 (n.v. 0,25-0,35), srčana os $>60^\circ$ (n. $43\pm 7^\circ$), izrazita dilatacija lijeve klijetke (LVIDd 32 mm, >95 . percentile) i značajno smanjena kontraktilnost LV (EF ≈ 40 %). Nalazi se i izrazita dilatacija uzlazne (tubularne) aorte od 18 mm (>95 . percentile). Uočava se široki korijen aorte ukupnog promjera (16-18 mm), a obojenim se doplerom prikazuje izrazito asimetrična insuficijencija aortalne valvule, pa se posumnja na tunel između ascendentne aorte i lijeve klijetke koji je razlog kardiomegalije i srčane insuficijencije. Srčana je insuficijencija procijenjena s nekoliko parametara; ventrikularna učinkovitost (engl. *Myocardial Performance Index* –MPI ili Tei index) bio je 0,62 (n.v. 0,25 - 0,50), a-val u duktusu venozusu Arantii pozitivan (++) kao i prisutne pulsacije umbilikalne vene (siguran dokaz srčane insuficijencije kod fetusa), a kardiovaskularni profil (engl. *Cardiovascular Profile Score* – CVPS) prema Huhtai bio je 4 (normalno 10). Iako je ukupan promjer na razini aortalne valvule mjeren

16-18 mm, pozornim promatranjem ušća i odvajanjem paravalvularnog sistoličko-dijastoličkog protoka izmjeri se normalan promjer aortalnog prstena za tu gestacijsku dob (5,8 mm - 75. percentila), a širina ekstrakardijalnog tunela 4-5 mm. Nalaz obojenim doplerom pokazuje jasno paravalvularnu insuficijenciju visokog stupnja (+++), dok na razini same valvule nalazimo tek trivijalnu insuficijenciju. Stenoze se ne nalazi (brzina u uzlaznoj aorti 0,9 m/sek) (sl. 1 A, B, C, D). Dilatacija lijeve klijetke smatra se posljedicom asimetrične insuficijencije aortalne valvule koja upućuje na postojanje aorto-lijevo ventrikulskog tunela. Dilatacija uzlazne aorte istovremeno ukazuje na postojanje bikuspidne aortalne valvule anteroposteriorne orijentacije, ali taj nalaz intrauterino nismo mogli sa sigurnošću potvrditi. Medikamentna terapija intrauterino nije provedena, jer nema hidropsa unatoč patološki sniženog CVPS-a. Kontrolni fetalni ehokardiografski nalaz nije pokazivao pogoršanje srčane insuficijencije u trećem trimestru.

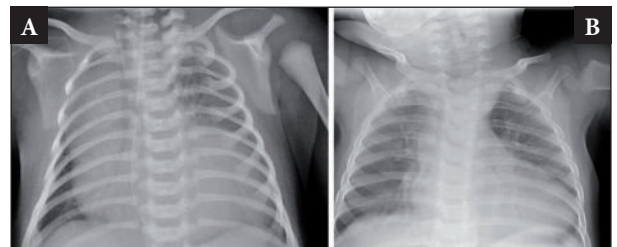


Sl. 1 A. Ehokardiografski nalaz ALVT u GD od 27 tjedana - prikaz obojenim doplerom – asimetrična insuficijencija aortalnog ušća paravalvularno između koronarnih kuspisa i septuma. Visokog je stupnja i dopire do vrška srca. B. Prikaz asimetrične aortalne insuficijencije obojenim doplerom s izoliranim prikazom tunela između aorte i lijeve klijetke. Veliki dio insuficijencije odvija se u patološkom tunelu (+++), manji dio kroz valvulu (+). C. Doplerski prikaz insuficijencije D. Shematski prikaz ALVT-a (duga os); RVOT - izlazni trakt desne klijetke, LV lijevi ventrikul, AO aorta, LA lijevi atrij

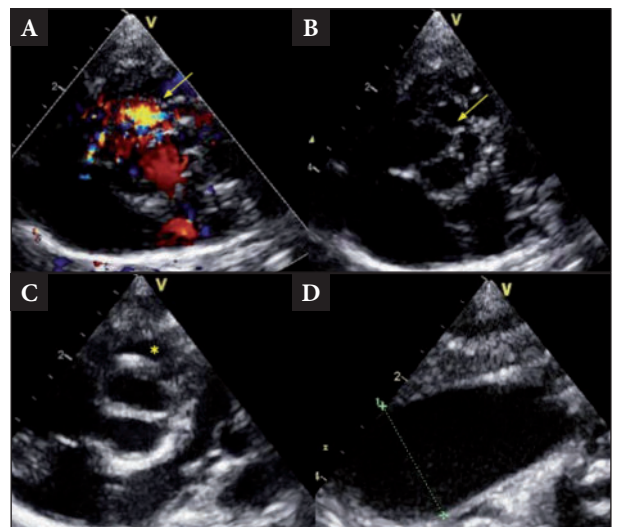
Trudnoća je dovršena u 39+1 tjednu gestacije, vaginalnim porođajem, stav glavicom, RM 3530 g, RD 51 cm, Apgar 9/10. Nakon porođaja dijete je bilo vitalno, urednih fenotipskih obilježja. Kliničkim pregledom nalazi se umjereno povećana jetra, prekordijalno čuo se grublji sistoličko-dijastolički šum nad bazom, srčana akcija bila je ritmična, frekvencije 140-150/min, periferne pulzacije su bile snažne (*pulsus celler et altus*), a arterijski tlak divergentan [RR: desna ruka 86/40 (53) mm Hg, lijeva ruka 78/35 (51) mm Hg]. Dijete je u trećem satu života bilo premješteno u Zavod za neonatologiju i intenziv-

no liječenje. Od trećeg dana života uvodi se inotropna potpora dobutaminom uz diuretik zbog porasta srčane frekvencije (180/min) uz tahidispneju, što ukazuje na razvoj rane srčane insuficijencije, ponajprije uzrokovane insuficijencijom "aortalnog ušća". Rendgenska slika torakalnih organa novorođenčeta očituje se izrazitom kardiomegalijom na račun lijeve klijetke i sumnje na dilataciju uzlazne aorte. Diferencijalnu dijagnozu remeti veliki desni režanj timusa (sl. 2A). Elektrokardiografski nalazimo sinusni ritam sa semivertikalnom električnom osi, PQ 0,14", QRS 0,04", QTc 0,479 (n. do 0,460), hipertrofiju lijeve klijetke (RV5+SV2 60 mm), teže smetnje repolarizacije (T valovi negativni od V1-V6). Ehokardiografski se potvrđuje sumnja na ALVT, a na prvom se pregledu nalazi i Botallov duktus s gradijentom između aorte i plućne arterije 25-30 mm Hg što označava očekivano visok tlak u plućima postpartalno. Nalaz iz duge osi nije se razlikovao od fetalnog nalaza, ali iz kratke osi nalazimo dodatne informacije. Tunel se nalazi paravalvularno u blizini rafe između desnog i lijevog koronarnog kuspisa, više pozicioniran iznad desnog koronarnog kuspisa. Time se potvrđuje i nalaz bikuspidne aortalne valvule anteroposteriorne orijentacije. Aortni prsten je normalnog promjera (9-10 mm), širina tunela je 4-5 mm, a ukupni promjer na razini aortalnog prstena, koji uključuje i prikazani tunel, iznosi 16 mm. Dilatacija uzlazne aorte potvrđena je ehokardiografski, ukupnog promjera 18-20 mm (sl. 3 A,B,C, D). Peti dan boravka učinjen je MSCT pregled koji potvrđuje prethodno opisanu dijagnozu, a prikazuje i paravalvularni kanal (sl. 4A, označeno strjelicom). Na 3D slici potvrđuje se još jednom izrazita dilatacija uzlazne aorte i sumnja na dodatnu dilataciju ogranaka aortnog luka, osobito brahiocefaličnog trunkusa (sl. 4 A i B). Dan nakon toga učinjena je kateterizacija srca s angiokardiografijom. Na desnoj strani srca nema patoloških promjena. Na lijevoj strani nalazimo visok end-dijastolički tlak lijeve klijetke (16 mm Hg), bez gradijenta nad aortalnom valvulom i divergentni arterijski tlak u aorti [84/32(49) mm Hg]. Angiografski se prikazuje ALVT promjera 6 mm, anteriorno, između koronarnih kuspisa i septuma s masivnom regurgitacijom kontrasta (+++) te trivijalnom insuficijencijom aortalne valvule (+). Opisana je izrazito dilatirana uzlazna aorta (promjera 20 mm), širok luk aorte (promjera 14-16 mm) i značajno proširene sve tri grane aortalnog luka, osobito brahiocefalički trunkus (sl. 5 A,B). Duktus se više ne nalazi, već samo njegov divertikul. Iako je opće stanje pacijenta nakon porođaja bilo zadovoljavajuće zamijetila se postupna dekompenzacija lijeve klijetke (ultrazvučnim pregledom srca opisana je povećana lijeva klijetka sa značajno oslabljenom kontraktilnosti - EF 35 %). Postavljena je hitna indikacija za korekciju koja je i učinjena 16-og dana života. Kardiokirurg opisuje paravalvularni tunel lateralno i kaudalno od desnog koronarnog ušća, promjera 5 mm. Tunel je zatvoren autolognom perikardijalnom zakrpom (engl. *patch*). Nije učinjena korekcija uzlazne aorte

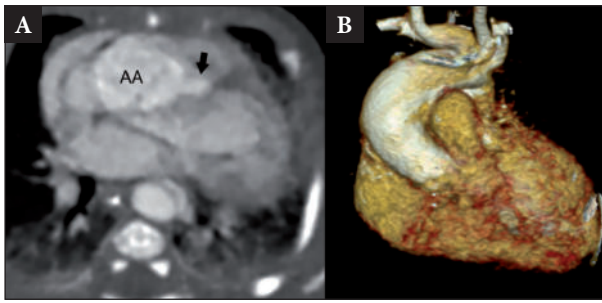
(zbog visokog rizika zbog očekivanih histoloških promjena u uzlaznoj aorti). Na operaciji i u postoperacijskoj njezi nije bilo komplikacija. Postoperacijski prima digitalis, diuretike (Furosemid, Aldakton) i ACEi. Postoperacijski ultrazvučni nalaz srca je ukazivao na insuficijenciju na razini same aortalne valvule stupnja I. Tri mjeseca nakon operacije kontraktilnost lijeve klijetke je značajno poboljšana (EF 50 %), a uzlazna aorta je i dalje patološki dilatirana, zajedno s aortalnim ograncima. U dobi od 10 mjeseci nalazimo sljedeći ehokardiografski nalaz: uredna kontraktilnost lijeve klijetke (EF 65 %), blaga aortalna insuficijencija (centralna), uredan protok kroz aortalnu valvulu, dilatacija uzlazne aorte, širina 2,1 cm (>2 SD). Dijete uredno napreduje. U dobi od 10 mjeseci TM 8,8 kg (10-25. c), TV 75 cm (75. c). U terapiji prima ACEi.



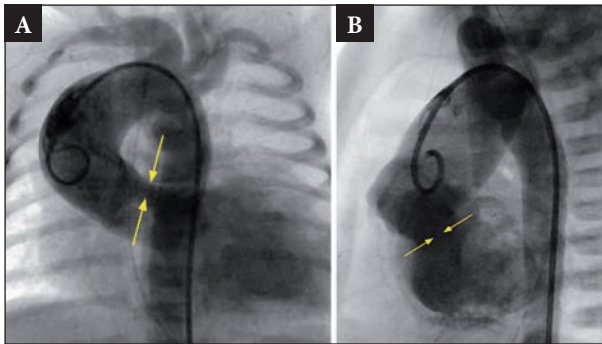
Sl. 2 A. Rendgenska slika torakalnih organa novorođenčeta s aorto-lijevo-ventrikulskim tunelom očituje se izrazitom kardiomegalijom na račun lijeve klijetke i sumnje na dilataciju uzlazne aorte. Diferencijalnu dijagnozu remeti veliki desni režanj timusa pri porođaju (A). Rendgenski prikaz u dobi od 10 mjeseci (B)



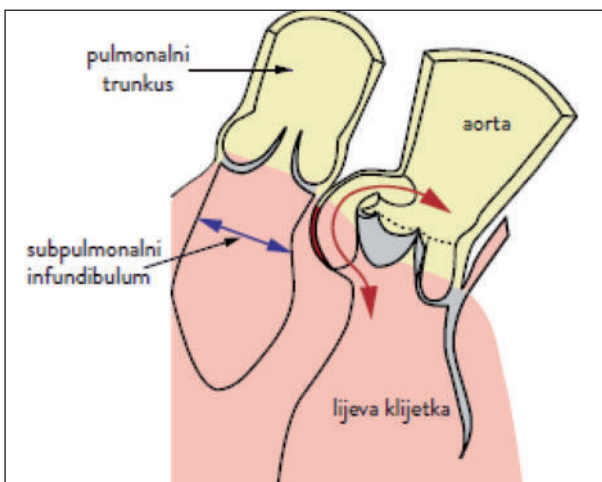
Sl. 3 A. Postpartalni prikaz obojenim doplerom asimetrične insuficijencije iz kratke osi na razini aortalnog ušća; tunel se nalazi lateralno i kaudalno od desnog koronarnog kuspisa ili ispred rafe između desnog i lijevog koronarnog kuspisa (strjelica). B. Ortogradni presjek kroz aortalno ušće na kojem je vidljivim rafe (sraštenje-nerazdvajanje) lijevog i desnog koronarnog kuspisa (slika anteroposteriorne orijentacije bikuspidalnog aortalnog ušća). Ispred rafe, više na desnom koronarnom kuspisu nalazi se tunel. C. Funkcionalno bikuspidalna aortalna valvula ispred koje se nalazi tunel (zvjezdica). D. Izolirani prikaz aneurizmatске dilatacije ascendentne aorte ehokardiografski.



Sl. 4. A. MSCT prikaz ALVT-a (strjelica), AA-uzlazna aorta, B. MSCT 3D prikaz



Sl. 5. A. Angiografski prikaz aorto-lijevo ventrikulskog tunela u novorođenčeta; u cijelosti povećano srce na račun dilatirane lijeve klijetke, ekstremno široka aorta koja ispunjava veći dio desnog gornjeg prsišta, promjera 2 cm, prikaz tunela (strjelice) koji čini oko jednu trećinu ukupnog promjera aortalnog ušća i uzrok je masivne insuficijencije kontrasta injiciranog u ascendentnu aortu. Uz tubularnu aortu proširen je i luk aorte te sve tri grane luka aorte. Vidi se i divertikul Botallova duktusa (posteroanteriorna projekcija). B. Lateralna projekcija; izrazito široka tubularna aorta koja ispunjava prednji medijastinum gotovo u cijelosti. Tunel se nalazi na razini koronarnih kuspisa (strjelica) kao uzrok masivne insuficijencije i uzrok je dilatacije lijeve klijetke.



Sl. 6. Paravalvularni tunel između aorte i lijeve klijetke (crvena strjelica) koji počinje na sinotubularnom spoju, teče putem ekstrakardijuskog tkiva i otvara se u lijevoj klijetki.

RASPRAVA

Patološka anatomija, moguća etiopatogeneza i epidemiologija

Aortoventrikulski tunel (AVT) je prirođena srčana grješka koja se očituje postojanjem paravalvularnog kanala između uzlazne aorte i lijeve (90 %), odnosno desne (10 %) klijetke (8). Zbog značajno učestalije komunikacije prema lijevoj klijetki u literaturi se najčešće prikazuje aorto-lijevo ventrikulski tunel (ALVT) (1,3-7,12). Ušće ovog kanala počinje na sinotubularnom spoju i premošćuje cirkumferenciju aortalne valvule na različitim mjestima, a najčešće (oko 4/5) u bliskom odnosu s desnim koronarnim kuspisom (3,8,13), premda se može naći i ispred rafe koja predstavlja nerazdvajanje lijevog i desnog koronarnog kuspisa (8). Kod našeg bolesnika tunel smo dijagnostičkim metodama prikazali upravo na tom mjestu, a najmjerenije kardiokirurško izvješće navodi tunel promjera 5 mm koji se nalazi paravalvularno lateralno i kaudalno od desnog koronarnog kuspisa. Početak tunela nalazi se uvijek kao prstenasti otvor na sinotubularnom spoju (spoj između sinusa aortalne valvule i ascendentne aorte), teče putem ekstrakardijuskog tkiva i završava najčešće kao ovalni otvor u lijevoj klijetki subvalvularno, prije pojave muskulature interventrikulskog septuma. Histološki presjek ušća na sinotubularnom spoju sadrži fibrozno tkivo, glatke mišićne stanice i elastična vlakna i teče u ekstrakardijuskom tkivu razdvajajući desnostrani subinfundubulum od aortnog prstena. To je važno za diferencijalnu dijagnozu prema koronarnim fistulama koje se otvaraju u kavitet lijeve klijetke putem miokardijaskih rascjepa, a bez paravalvularnog premoštenja (8). Dosada u domaćoj literaturi nismo našli prikaz bolesnika s aortoventrikularnim tunelom ni u jednoj dobnoj skupini, pa ni u fetusu, pa smatramo da je ovo prvi takav prikaz. Ekstrakardijusko tkivo odvaja subpulmonalni infundibulum od aorte (sl. 6) (8). Rad Levyja i sur. iz 1963. godine smatra se prvim opisom ALVT-a zbog činjenice da je tim radom ovaj rijetki entitet dokazan kao prirođena srčana grješka (1), premda se mora dodati da su prethodno Burchel i Edwards 1957. godine razmatrali druge diferencijalno-dijagnostičke probleme koji se očituju komunikacijom između aorte i klijetki (desne ili lijeve), ali su većinom opisivani nalazi koji su posljedica hemodinamskih, upalnih ili degenerativnih promjena tijekom života ili pripadaju VSD-u s prolapsom koronarnog kuspisa u desnu klijetku (2). Opisani su defekti koji se javljaju izolirano (defekti iznad i ispod desnog aortalnog kuspisa, defekti ispod posteriornog aortalnog kuspisa, defekti iznad i ispod lijevog aortalnog kuspisa) ili kao kombinirani defekti između aortalnog korijena i srca. Većina diferencijalno-dijagnostičkih dvojbi može se riješiti tako da se kao osnova uzme izvor kanala na sinotubularnom spoju, dok drugi nalazi imaju svoj

početak ispod toga spoja. Teža je distinkcija prema koronarno-ventrikulskim fistulama, jer koronarno-arterijsko ušće može započeti iznad sinotubularnog spoja, a lijeva koronarna arterija, a. cirkumfleksa i desna koronarna arterija mogu komunicirati unutar samog aortoventrikulskog tunela (1,7,8,14-17). Ipak, učestalo pridružena fistula aorto-lijevo ventrikulskom tunelu dopušta pretpostavku o zajedničkom etiološkom čimbeniku u razvoju pa još više pridonosi tvrdnji da je ALVT prirođena srčana grješka. Ipak, neki slučajevi ALVT-a imaju pridruženu anomaliju aortalne valvule (rascjep prednjeg kuspisa na dvije hemikomisure), pa u kliničkoj slici dominira insuficijencija same aortalne valvule unutar i izvan njezine cirkumferencije (prstena). Zato se nekada dijagnozu može točno postaviti tek *intra operationem* (18). Kod našeg bolesnika nije bilo rascjepa aortalnog listića i sama je valvula u hemodinamskom smislu riječi bila kompetentna, ali je jasan nalaz bikuspidalne aortalne valvule anteroposteriore orijentacije (tip I) ispred čije se poveznice nalazio ALVT (djelomična razlika u tumačenju nalaza prije operacije i *intra operationem*). Kod većine se bolesnika nalazi aneurizmatški proširenu uzlaznu aortu, a potvrđene su histološke promjene u stijenci aorte u bolesnika 15 godina nakon zatvaranja tunela. Nalaz je ukazivao na cistične promjene u stijenci aorte (11). Postoji velika povezanost s razvojnom teorijom aortalnih i plućnih zalistaka, odnosno jastučića iz kojih se razvijaju aortalni i plućni sinusi kao i njihove pripadajuće valvule koje se odvajaju ekstrakardijalnim tkivom (5,19). S obzirom da se u dijelu bolesnika s ALVT-om nalazi i bikuspidalna aortalna valvula (BAV) sa svim mogućim i progresivnim morfološkim i posljedičnim hemodinamskim posljedicama (stenozu i/ili insuficijenciju), neizbježno se nameće potreba da se i ovaj entitet uvrsti u raspravu o ALVT-u. Naš je, naime, pacijent imao uz opisane promjene i BAV s izrazitom patološkom dilatacijom ascendentne aorte, ali i velikih aortalnih ogranaka (brahiocefalički trunkus, lijeva zajednička karotidna arterija, lijeva potključna arterija). Ove su promjene opisivane u većine bolesnika s bikuspidalnom aortalnom valvulom koja se u odrasloj dobi opisuje pod pojmom „sindrom bikuspidalne aortalne valvule“ (sindrom BAV), uglavnom u okviru prirođenih srčanih grješaka koje se zajedničkim imenom nazivaju opstruktivne lezije izlaznoga trakta lijeve klijetke (engl. *Left Ventricular Outflow Tract Obstruction Lesions* – LVOTOL). Spoznaje o vrijednosti bikuspidne aortalne valvule počele su se jasnije razabirati u razdoblju kada i aortoventrikulski tunel. Kod sindroma BAV mora se navesti njezina orijentacija ili tip (anteroposteriorna - tip I, lijevo-desna - tip II, korijenski ili *root fenotype* - tip III). U zahvaćene strukture sindroma BAV osim same valvule pripadaju aorta sa svim svojim segmentima; istmus aorte (zbog moguće pridružene koarktacije), subaortalna regija zbog mogućeg razvoja subaortalne stenozu, ali i mi-

tralna valvula zbog razvoja sindroma Shone (20,21). Od osobite je važnosti dilatacija uzlazne aorte koja je posljedica već spomenutih cističnih promjena aortalne stijenke u bolesnika s ALVT-om (11), a kasnije temeljito opisane promjene u cijeloj aorti kod sindroma BAV (22). Vjerojatno je u istraživanje ovog rijetkog entiteta potrebno uključiti i genetički pristup koji je nadaleko unapredovao upravo na razini istraživanja LVOTOL-a, zapravo najdalje u cijeloj molekularnogenetičkoj analizi prirođenih srčanih grješaka (23-25). U našem istraživanju međusobnog prožimanja srčanih lezija vezanih za BAV, a u okviru lezija izlaznoga trakta lijeve klijetke, predložili smo da se i u dječjoj dobi nalaz bikuspidalne aortalne valvule naziva sindromom bikuspidalne aortalne valvule kao što je to i u odrasloj dobi (26). Nema sumnje da bi i ovaj rijetki entitet koji se opisuje kao aortoventrikulski ili aorto-lijevo ventrikulski tunel valjalo uključiti u genetičke studije koje se odnose na poremećaje u izlaznom traktu lijeve klijetke (9,11,12,27-29). Neki autori navode da je incidencija ALVT-a u ukupnom broju prirođenih srčanih grešaka 0,03 % -0,46 % (4,11,30), ali neki autori navode samo 0,001 % (19). Prvi epidemiološki podatak javlja se 1982. godine i spominje samo 32 opisana slučaja (33), do 2002. godine opisano je 130 (8), a do 2018. oko 200 slučajeva (12). To znači da se godišnje ne objavljuje više od 5 slučajeva premda je učestalost pojave zacijelo ipak veća. Prema tim navodima, a uzimajući u obzir hrvatske epidemiološke studije (31,32), u Hrvatskoj bismo mogli očekivati jednog pacijenta s ALVT-om svakih 5-6 godina.

Dijagnostičke metode i mogućnosti fetalne kardiologije

Metoda izbora za dijagnozu ALVT-a jest dvodimenzionalna i kolor Dopplerska ehokardiografija (4,8,14,15). Iz duge parasternalne osi može se u cijelosti prikazati tunel tako da se prati njegov tijek od aortalnog do ventrikulskog otvora. Pregledom protoka Dopplerom u boji može se pratiti gibanje kontrasta u sistoli i dijastoli, paravalvularno, a dodatnim pregledom iz kratke osi može se odrediti odnos tunela prema koronarnim kuspisima. K tome, neophodno je isključiti moguću stenozu izlaznog trakta desne klijetke koja se rijetko prikazuje kao posljedica ALVT-a. Sama se aortalna valvula može promatrati dodatno iz kratke osi, kako bi se isključila sumnja na moguću valvularnu stenozu, proširenje sinusa Valsalve, moguću displaziju aortalne valvule ili pridružen nalaz bikuspidne aortalne valvule s označenim tipom. Lijeve je klijetke u većine bolesnika značajno dilatirana, oslabljene sistoličke funkcije i moguće poremećene dijastoličke funkcije. Većina bolesnika ima dilataciju uzlazne aorte, a nekim je uzlazna aorta i dvostuko proširena (14). U našem smo bolesnika, shodno prehodnim kriterijima, našli paravalvularni tunel promjera 4-5 mm koji se nalazi iznad desnog koronarnog kuspisa i Dopplerom u boji

se očituje insuficijencijom visokog stupnja koja seže do vrška lijeve klijetke, premda se ventrikulski otvor nalazi neposredno ispod aortalnog prstena. Sama lijeva klijetka je izrazito dilatirana i oslabljene sistoličke funkcije (EF 40 %). Ukupni stupanj insuficijencije pripada paravalvularnom tunelu (+++) u odnosu na minimalnu insuficijenciju bikuspidne aortalne valvule (+) anteroposteriorne orijentacije (nerazdvojeni koronarni kuspisi). Uzlazna aorta je bila dvostruko šira od normalnih vrijednosti, kako u fetalnoj tako i u ranoj postpartalnoj dobi (sl. 1 i 3). Rendgenska slika postpartalno potvrđuje kardiomegaliju i sumnju na dilataciju uzlazne aorte, ali je interpretacija vjerojatno ograničena velikim desnim režnjem timusa (sl. 2). Najčešća zabluda ehokardiografije je diferencijalna dijagnoza ALVT-a prema ventrikulskom septalnom defektu koji se zamjenjuje s ventrikulskim ušćem ALVT-a (1,33,34), ali i insuficijencija aortalne valvule i ruptura aneurizme Valsalvinog sinusa (7,15). Druga metoda za točniju dijagnozu i diferencijalnu dijagnozu prema drugim, sličnim kanalima između aorte i ventrikula jest kateterizacija srca s angiokardiografijom. Uz razjašnjenje odnosa s koronarnim arterijama isključenje koronarnih fistula kao izoliranog fenomena ili pak komunikacija koronarnih arterija s ALVT-om, kateterizacijom se mogu izmjeriti tlakovi desne i lijeve strane srca, a dodatno se angiografskim prikazom isključuju pridružene hemodinamske ili morfološke promjene. Isključuje se opstruktivna lezija izlaznog trakta desne klijetke, nalazi se najčešće povišen end-dijastolički tlak lijeve klijetke kao izraz poremećene dijastoličke funkcije, a nalazi se i divergentan tlak u aorti kao posljedica ALTV-a (1,3,8,11,15,35). Kod našeg smo bolesnika isključili stenozu izlaznoga trakta desne klijetke, pokazali visoki end-dijastolički tlak u lijevoj klijetki (16 mm Hg), prikazali dilataciju uzlazne aorte dvostukog promjera u odnosu na normalnu tubularnu aortu, ali smo prikazali i dilataciju aortalnih ogranaka, osobito brahiocefaličnog trunkusa. Isključena je insuficijencija ili/i stenozu aortalne valvule ili drugi entitet koji se opisuje kao mogući patološki kanal između korijena aorte i ventrikula (desnog ili lijevog) (sl. 5). U orijentaciji samog ALVT-a prema koronarnim kuspisima od veće je koristi bio ehokardiografski pregled. S obzirom da je primjena magnetske rezonancije remećena tehničkim problemima u ranoj novorođenačkoj dobi (8,16, 36), moguće je učiniti i MSCT koji pomaže u još jasnijem prikazu ukupne patologije (sl. 4).

Premda je većina bolesnika opisivana postpartalno, pa čak i u odrasloj dobi, s povećanjem senzitivnosti fetalne kardiologije sve se češće opisuju djeca u fetalnoj dobi. Sredinom 80-tih godina prošlog stoljeća senzitivnost fetalnog kardiološkog pregleda bila je u gestacijskoj dobi 18-22 tjedna samo 25 %, a u razdoblju od 1993. do 1995. s uvođenjem sagitalnih osi, uključujući i 3VV (presjek kroz tri krvne žile, engl. 3 *vesselview*)

povećala na 40 %, a tek 2015. godine, zahvaljujući ukupnom pregledu srca iz sagitalnih (3VVT, engl. 3 *vessel and tracheaview*) i uzdužnih osi na različitim razinama postiže se senzitivnost više od 95 %. Iako i dalje postoje ograničenja (npr., smještaj fetusa i smještaj srca, multipla trudnoća, prematurno zatvaranje ovalnog otvora i Botallova duktusa, potpuni anomalni utok pulmonanih vena, koarktacija aorte, progresivna aortalna stenozu, heterotaksija i izomerizam), mislimo da se već od 2000. godine u rukama iskusnih pedijatrijskih kardiologa–fetologa može postaviti i dijagnoza ALVT-a. Ipak, rijetki opisi iz prenatalne dijagnoze mogu se naći od 1996. (Sousa-Uva) (15) i 2000 (Grab) (10), a do 2011. dokumentirano je samo 16 slučajeva prenatalno dijagnostificiranih ALVT (37,38). Osnovno obilježje prenatalnog ehokardiografskog pregleda je u prvom pristupu aortalna regurgitacija, a iz 4 chw gotovo uvijek dilatacija lijeve klijetke. Prikaz obojenim doplerom prikazuje turbulentnu regurgitaciju koja se može jasno prikazati pozornim promatranjem kao paravalvularna. Dodatni prikaz je gotovo redovito jasna dilatacija tubularne aorte (39). Kod našeg su bolesnika u cijelosti prisutni svi spomenuti kriteriji kako je navedeno, s dodatkom nalaza bikuspidalne aortalne valvule anteroposteriorne orijentacije. Tome valja dodati da su izračunati i sljedeći patološki parametri: indeks ventrikulske učinkovitosti ili Tei indeks (0,62), kardiovaskularni profil prema Huhtai bio je 4 (40), izmjerene su pozitivne pulsacije umbilikalne vene i venoznog duktusa (++) te ekstremna dilatacija tubularne aorte (18 mm – > 2 SD, iznad 95. percentile) (sl. 2,3,4,5). Ovdje navodimo samo parametre koji se danas mogu mjeriti već intrauterino kod drugih grješaka, a dosada nismo našli opisanih u prenatalnoj dijagnostici ALVT-a.

Klinički aspekti ALVT-a

Respektirajući moguće morfološke promjene kao i njihovo hemodinamsko značenje, u fetalnoj se dobi jače očekuje srčana insuficijencija (dilatacija i oslabljena kontraktilnost lijeve klijetke, smanjen CVPS, povećan CTI, pozitivne pulsacije DV i UV, što su bez daljnega znakovi srčane insuficijencije), ali još bez hidropsa (8,9,12). Progresivna insuficijencija s pojavom hidropsa može dovesti intrauterino do letalnog ishoda, a također i do postpartalne maladaptacije s mogućim letalnim ishodom (15,38-41). Fetusi koji su umrli intrauterino zbog srčane insuficijencije popratnim hidropsom imali su CVPS u prosjeku 1,5 (40), a naš je pacijent imao 4. S obzirom da se ta vrijednost održavala od trenutka dijagnoze i da se nije pojavljivao hidrops, nismo uveli intrauterinu terapiju srčane insuficijencije. Nije jasno bi li se intrauterina srčana insuficijencija kod ALVT-a trebala liječiti diureticima, digitalisom i ACE inhibitorima ili samo ACE inhibitorima i diureticima, bez digitalisa, a smjernice o tome,

iz razumljivih razloga, ne postoje. Sličan opis kliničke slike nalazimo među ranim publikacijama ALVT-a (10) gdje je umjesto spomenutih vrijednosti fetalne cirkulacije prikazan povećani indeks otpora u umbilikalnoj arteriji (indeks otpora, engl. *resistance index* – RI) i normalan RI u u središnjoj cerebralnoj arteriji. Neposredno postpartalno nalazimo varijabilno sistoličko-dijastoličko strujanje nad cijelim prekordijem i „*pulsus celer et altus*“ nad perifernim arterijama, u cijelosti povećano srce na rendgenskoj slici s dilatacijom uzlazne aorte i tipičnim nalazom elektrokardiograma (kakav je opisan i kod našeg bolesnika), iako je kod nekih bolesnika EKG opisan kao normalan (5). Tijek bolesti je različit, od rapidnog pogoršanja u novorođenačkoj i ranoj dojenačkoj dobi do sindroma iznenadne smrti (9,11,12,41), pa sve do otkrića grješke u odrasloj dobi (5,47,49,50). Ipak, većinom se bolest očituje progresijom simptoma u ranoj neonatalnoj dobi ili najkasnije do završetka dojenačke dobi, pa je iz tih iskustava jasno da grješku treba što je moguće prije otkloniti. S obzirom da je kod našeg bolesnika napredovala srčana insuficijencija u neonatalnoj dobi, to smo nakon potpune laboratorijske obrade i potvrde dijagnoze te isključenja drugih, moguće pridruženih anomalija, uputili dijete na kardiokiruršku korekciju koja je i učinjena 16. dana života, dakle u ranoj neonatalnoj dobi postavljanjem autolognog perikardijskog *patcha* na mjesto ušća na aortalnoj strani (sinotubularni spoj).

Važnost ranog kirurškog liječenja i dostupne studije ishoda

Većina autora opisuje zatvaranje ALVT-a stavljanjem *patcha* na aortni ili/i ventrikulski otvor (4,6,13-15,42,43). Kod pacijenata kod kojih je zahvat učinjen u prvih 6 mjeseci života može se pratiti postupna normalizacija veličine i funkcije lijeve klijetke (13,43). Našeg smo pacijenta uputili na operaciju u ranoj neonatalnoj dobi čim smo zabilježili kliničke znakove srčane insuficijencije. Tako rani zahvat vjerojatno je i rezultirao odličnim postoperacijskim tijekom bolesti, postupnim oporavkom bez komplikacija i odličnim razvojem tijekom prve godine života. Kao glavne postoperacijske komplikacije javljaju se ostalni tunel i aortalna insuficijencija (19). S obzirom na prožimanje ALVT-a s patologijom same aortalne valvule (stenozna i/ili insuficijencija) te diferencijalno-dijagnostičkih problema prema drugim pridruženim anomalijama (koronarne arterije, izlazni trakt desne klijetke), postoje i modifikacije prilagođene tim stanjima. U 50 % slučajeva potrebna je zamjena aortalne valvule (3,6,42-45). Zatvaranje defekta intervencijski može se pokušati Amplatzerovim umetkom koji je inače namijenjen za zatvaranje muskularnog VSD-a (16,19). Napretkom dijagnostičkih i kardiokirurških metoda te sve dubljom spoznajom ALVT-a u odnosu prema moguće pridruženim ili čak etiopatogenetski srodnih grješaka otvaraju se nove perspektive u liječenju aorto-lijevo

ventrikulskog tunela. Višegodišnjim praćenjem operiranih pacijenata u nekoliko studija je opisana značajnija aortalna insuficijencija i rekurentni aortventrikulski tunel (11,51). Ostalni ili rekurentni ALVT je prepoznata komplikacija nakon kirurške korekcije koja se može javiti zbog odvajanja šavova. Pravo vrijeme i metode reoperacije ovih komplikacija izazov su za kirurge zbog dilatacije uzlazne aorte i progresije u aneurizmu u odrasloj dobi. Upravo je transkatetersko zatvaranje rezidualnog tunela sigurna i uspješna metoda kirurškog liječenja takvih pacijenata. U nekim slučajevima učinjena je zamjena uzlazne aorte da bi se spriječila ruptura aorte ili disekcija (44,46-48).

ZAKLJUČAK

Aorto-lijevo ventrikulski tunel je izrazito rijetka, ali izlječiva prirođena srčana grješka koja se može dijagnosticirati već u fetalnoj dobi zahvaljujući u prvom redu ehokardiografskoj analizi doplerom u boji. Etiopatogenetski se može svrstati u grješke slične sindromu bikuspidalne aortalne valvule, a hemodinamski se očituje kao teška paravalvularna insuficijencija aortalnog ušća s moguće pridruženim manje ili više hemodinamski značajnim anomalijama. Ako se greška otkloni kirurškim putem prije nego nastupi srčana insuficijencija, izlječenje je potpuno, ali i dalje bolesnika treba kontrolirati zbog najčešće pridružene patološke dilatacije uzlazne aorte.

L I T E R A T U R A

1. Levy MJ, Lillehei CW, Anderson RC i sur. Aortico-Left Ventricular Tunnel Originally published 1 Apr 1963 <https://doi.org/10.1161/01.CIR.27.4.841> *Circulation* 1963; 27:841-53
2. Edwards JE, Burchell HB. The pathological anatomy of deficiencies between the aortic root and the heart, including aortic sinus aneurysms. *Thorax* 1957; 12: 125-39.
3. Somerville J, English T, Ross DN. Aorto-left ventricular tunnel. Clinical features and surgical management. *Br Heart J* 1974; 36: 321-8.
4. Okoroma EO, Perry LW, Scott III LP, McClenathan JE. Aortico-left ventricular tunnel. Clinical profile, diagnostic features and surgical considerations. *J Thorac Cardiovasc Surg.* 1976; 71: 238-44.
5. Kafka H, Chan KL, Leach AJ. Asymptomatic aortico-left ventricular tunnel in adulthood. *Am J Cardiol* 1989; 63: 1021-2.
6. Hovaguimian H, Cobanoglu A, Starr A. Aortico-left ventricular tunnel: A clinical review and new surgical classification. *Ann Thorac Surg* 1988; 45:106-12.
7. Cook AC, Fagg NKL, Ho SY i sur.. Echocardiographic anatomical correlations in aorto-left ventricular tunnel. *Br Heart J* 1995; 74: 443-8.

8. McKay R, Anderson RH, Cook AC. The aorto-ventricular tunnels. *Cardiol Young* 2002; 12: 563-80.
9. McKay R. Aorto-ventricular tunnel. *Orphanet J Rare Dis* 2007; 2: 41.
10. Grab D, Paulus WE, Terinde R, Lange D. Prenatal diagnosis of an aortico-left ventricular tunnel. *Ultrasound Obstet Gynecol* 2000; 15: 435-8
11. Martins JD, Sherwood MC, Mayer JE, Jr, Keane JF. Aortico-left ventricular tunnel: 35year experience. *J Am Coll Cardiol* 2004; 44: 446-50.
12. Hong-Jie J, Liang-Ying K, Chun-Chen C, Hui-Chen Y, Ying-Fu Chen. Aortico-left ventricular tunnel: update perspective. *Trends Med* 2018; 18: 1-3.
13. Serino W, Andrade JL, Ross D, de Leval M, Somerville J. Aorto-left ventricular communication after closure. Late post-operative problems. *Br Heart J* 1983;49:501-6.
14. Horvath P, Balaji S, Skoveranek S, Hucin B, de Leval MR, Stark J. Surgical treatment of aortico-left ventricular tunnel. *Eur J Cardiothorac Surg* 1991; 5: 113-16.
15. Sousa-Uva M, Touchot A, Fermont L i sur. Aortico-left ventricular tunnel in fetuses and infants. *Ann Thorac Surg* 1996; 61: 1805-10.
16. Chessa M, Chaudhani M, De Giovanni JV. Aorto-left ventricular tunnel: Transcatheter closure using amplatzer duct occluder device. *Am J Cardiol* 2000; 86: 253-4.
17. Grünenfelder J, Zünd G, Pretre R, Schmidli J, Vogt PR, Turina MI. Right coronary artery from aorto-left ventricular tunnel: case report of a new surgical approach. *J Thorac Cardiovasc Surg* 1998; 116: 363-5.
18. Vida VL, Bottio T, Stellan G. An unusual case of aorto-left ventricular tunnel. *Cardiol Young* 2004; 14: 203-5.
19. Kathare P, Subramanyam RG, Dash TK, Muthuswamy KS, Raghu K, Koneti NR. Diagnosis and management of aorto-left ventricular tunnel. *Ann Pediatr Card* 2015; 8: 103-7.
20. Fedak PW, Verma S, David TE, Leask RL, Weisel RD, Butany J. Clinical and pathophysiological implications of a bicuspid aortic valve. *Circulation* 2002; 106: 900-4.
21. Siu SC, Silversides CK. Bicuspid aortic valve disease. *J Am Coll Cardiol* 2010; 55: 2789-800.
22. Verma S, Siu SC. Aortic Dilatation in Patients with Bicuspid Aortic Valve. *N Engl J Med* 2014; 370: 1920-9.
23. Martin LJ, Ramachandran V, Cripe LH i sur. Evidence in favor of linkage to human chromosomal regions 18q, 5q and 13q for bicuspid aortic valve and associated cardiovascular malformations. *Hum Genet* 2007; 121: 275-84.
24. Hinton RB, Martin LJ, Rame-Gowda S, Tabangin ME, Cripe LH, Benson DW. Hypoplastic left heart syndrome links to chromosomes 10q and 6q and is genetically related to bicuspid aortic valve. *J Am Coll Cardiol* 2009; 53: 1065-71.
25. McBride KL, Zender GA, Fitzgerald-Butt SM i sur. Linkage analysis of left ventricular outflow tract malformations (aortic valve stenosis, coarctation of the aorta, and hypoplastic left heart syndrome). *Eur J Hum Genet* 2009; 17: 811-9.
26. Malčić I, Grgat J, Kniewald H, Šarić D, Dilber D, Bartoniček D. Bikuspidalna aortalna valvula i grješke izlaznog trakta lijeve klijetke u djece - sindrom bikuspidalne aortopatije? Bicuspid aortic valve and left ventricular outflow tract defects in children - syndrome of bicuspid aortopathy? *Lijec Vjesn* 2015; 137: 267-75.
27. McBride KL, Riley MF, Zender GA i sur. NOTCH1 mutations in individuals with left ventricular outflow tract malformations reduce ligand-induced signaling. *Hum Mol Genet* 2008; 17: 2886-93.
28. Garg V, Muth AN, Ransom JF i sur. Mutations in NOTCH1 cause aortic valve disease. *Nature*. 2005; 437: 270-4.
29. Malčić I, Dasović-Buljević A, Grgat J. Genetika u razumijevanju sindroma hipoplastičnog lijevog srca. *Genetics in the understanding of the hypoplastic left heart syndrome. Paediatr Croat* 2013; 57: 349-55.
30. Li D, Yan J, Shen X i sur. Surgical treatment of aortico-left ventricular tunnel: a 12-year experience. *Cardiology* 2004; 114: 446-50.
31. Ronjić-Putarek N, Malčić I. Epidemiologija prirođenih srčanih bolesti srca u Hrvatskoj – Multicentrična nacionalna studija, 1995-2000. *Lijec Vjesn* 2003; 125: 232-41.
32. Malčić I, Dilber D, Kniewald H i sur. Hrvatske populacijske i kliničke epidemiološke studije prirodnih srčanih grješaka (1995.-2011): primjena pokazatelja ABC i kardiokirurškog modela RACHS-1 za procjenu kvalitete zbrinjavanja prirodnih srčanih grješaka. *Lijec Vjesn* 2015; 137: 348-58.
33. Levy MJ, Schachner A, Blieden LC. Aortico-left ventricular tunnel: collective review. *J Thorac Cardiovasc Surg* 1982; 84: 102-9.
34. Corno AF, Durairaj S, Anderson RH. Aorto-Right Ventricular Tunnel in Transposition of the Great Arteries. *Front Pediatr* 2018; 6: 30.
35. Freedom RM, Congenital valvular regurgitation. U: Freedom RM, Benson N, Smallhorn J (eds) *Neonatal heart disease*. London: Springer-Verlag, 1992; 10: 99-103.
36. Hruđa J, Sobotka-Plojhar MA, van Rosum AC. Aortico-right ventricular tunnel with pulmonary stenosis in a neonate. *Heart* 2001; 86: 316.
37. Singh A, Reinhardt Z, Desai T i sur. Case series of antenatally diagnosed aortic-left ventricular tunnel. *Pediatr Cardiol* 2011; 32: 822-5.
38. Greiber IK, Maroun LL, Vejstrup N, Jorgensen FS. Aortico-Left Ventricular Tunnel: Report of Two Prenatal Cases and Review of the Literature. *Ultrasound Int Open* 2015; 1(2): E76-E77.
39. Lindsey A L *et al.* *Textbook of Fetal Cardiology*. Oxford: Oxford Univ. Press, Greenwich Medical Media 2000, 229-32.
40. Hofstaetter C1, Hansmann M, Eik-Nes SH, Huhta JC, Luther SL. A cardiovascular profile score in the surveillance of fetal hydrops. *J Matern Fetal Neonatal Med* 2006; 19(7): 407-13.
41. Yuki N, Miyaji K, Takeshiu Y, Yuki O, Kimura S. Aorto-left Ventricular Tunnel Successfully Repaired Immediately After Birth. *Ann Thorac Surg* 2016; 101: 1988-90.

42. Mueller C, Dave H, Prêtre R. Surgical repair of aorto-ventricular tunnel. *Multimed Man Cardiothorac Surg* 2012. DOI:10.1093/mmets/mms006.
43. Meldrum-Hanna W, Schroff R, Ross DN. Aortico-left ventricular tunnel: Late follow-up. *Ann Thorac Surg* 1986; 42: 304-6.
44. Yildirim A, Ereğ E, Uslu Z, Saygılı A, Karaagac AT. Aorto-left ventricular tunnel originating from the left coronary sinus with aortic aneurysm in an 11-year old boy. *Tex Heart Inst* 2013; 40: 91-4.
45. Hong-Jie J, Liang-Ying K, Chun-Chen C, Hui-Chen Y, Ying-Fu Chen. Aortico-left ventricular tunnel: update perspective. *Trends Med* 2018; 18: 1-3.
46. Sakurai M, Takahara Y, Takeuchi S, Mogi K. Ascending aortic ventricular tunnel aneurysm repair. *Jpn J Thorac Cardiovasc Surg* 2006; 54: 182-4.
47. Kharwar RB, Safal S, Sethi R i sur. Aorto-left ventricular tunnel in a multianeurysmal heart. *Circulation* 2015; 131: e11-e14.
48. Portelli Tremont JN, Kalra A, Savarese C, Lee LY. Aortic root replacement in a patient following congenital aortico-left ventricular tunnel repair in childhood. *J Card Surg* 2017; 32(12): 930-2.
49. Sadeghpour A, Peighambari M, Dalirrooyfard M i sur. Aorta-to-left ventricle tunnel associated with noncompaction left ventricle. *J Am Soc Echocardiogr* 2006; 19: 1073.
50. Ando M, Igari T, Ando S, Satokawa H, Yokoyama H. Repair of the aortico-left ventricular tunnel originating from the right aortic sinus with severe aortic valve regurgitation. *Ann Thora Cardiovasc Surg* 2004; 10(1): 47-50.
51. Chen HM, Chang PC, Chen YF. Aortic-left ventricular tunnel with late incompetence after 18-year follow-up. *Thorac Cardiovasc Surg* 2008; 56: 231-8.

SUMMARY

AORTO-LEFT VENTRICULAR TUNNEL – FETAL DIAGNOSIS AND EARLY NEONATAL TREATMENT AS A PRECONDITION FOR SUCCESSFUL DISEASE OUTCOME

I. MALČIĆ¹, D. GRIZELJ KALČIĆ², O. VASILJ³ and M. HRABAK PAAR⁴

¹Zagreb University Hospital Centre, Department of Pediatric Cardiology, Zagreb, ²Dubrovnik General Hospital, Department of Pediatrics, Dubrovnik, ³Sveti Duh University Hospital, Department of Obstetrics and Gynecology, Zagreb, ⁴Zagreb University Hospital Centre, Department of Diagnostic and Interventional Radiology, Zagreb, Croatia

We present a patient with aorto-left ventricular tunnel (ALVT) diagnosed in the gestational age (GA) of 27 weeks. Examination was indicated by an obstetrician due to cardiomegaly. ALVT manifested itself by an extreme dilatation of the left ventricle (LVIDd 32 mm, >2 SD), a significantly decreased contractile ability (ejection fraction (EF) 40%) and color Doppler display of an asymmetric aortic valve insufficiency via a canal flowing from the sinotubular junction to the left ventricle, between the interventricular septum and subinfundibular portion of the right ventricle. Myocardial performance index was 0.62 (normal 0.25-0.50), cardiovascular profile score 4 (normal 10), a-wave in ductus venosus (DV) positive (++) (as positive evidence for fetal cardiac dysfunction) and positive umbilical venous pulsations. In addition, an extremely dilated tubular aorta was also found (18 mm – >2 SD, above 95th percentile). In that gestational age, aortic valve ring was measured 5.8 mm (75th percentile), and the width of extravalvular tunnel 4-5 mm. Since no hydrops was found, in utero treatment with medicines was not used. Cardiomegaly was found postpartum (x-ray), and the ALVT diagnosis was confirmed by echocardiography. The canal was located above the right coronary cusp, i.e. in front of the raphe connecting the left and right coronary cusp, meaning that the diagnosis of a bicuspid aortic valve (BAV) of anterior-posterior orientation was also made. Inotropic and diuretic therapy was ordered due to cardiac insufficiency development. Diagnosis was also confirmed with multi-slice computed tomography and heart catheterization (angiocardiography). Cardiac surgery was performed at the age of 16 days by placing an autologous pericardial patch on the aortic canal opening. Diuretic, digitalis and angiotensin-converting enzyme inhibitor were ordered postnatally. Left ventricle was recovering incrementally (3 months after surgery, EF 50%), but pathological dilatation of tubular aorta persisted. Complete recovery of the left ventricle is expected, with the need for further observation of the patient because of the BAV and possible effects on the valve itself and on the ascending aorta. At the age of 10 months, contractility of the left ventricle was normal (EF 65%), with mild aortic insufficiency (central), normal flow through the aortic valve, but dilatation of the ascending aorta persisted (ascending aorta width 2.1 cm, >2 SD).

Key words: aorto-left ventricular tunnel, prenatal diagnosis, cardiac insufficiency, early cardiosurgical therapy, fetal cardiology, rare diseases