

Mikobakterioza ptica

Avian mycobacteriosis



Šoštarić-Zuckermann, I-C.

Sažetak

Mikobakterioza ptica jest kronična bolest koja je uzrokovana tzv. netuberkuloznim i nelepromatозnim pripadnicima roda *Mycobacterium*. Bolest je to koja se danas uglavnom pojavljuje u ukrasnih ptica te peradi držane u ekstenzivnom uzgoju. Klinički se bolest nerijetko propusti dijagnosticirati za života jer su simptomi često nespecifični, npr. mršavljenje i anoreksija. Dijagnoza se stoga uvelike postavlja postmortalnom pretragom. Tipično je na razudbi pronaći brojne nodularne promjene koje histološki odgovaraju granulomima s obično većim centralnim područjima nekroze te s brojnim mikobakterijama obično vidljivima tek nakon dodatnih diferencijalnih bojenja. Takvim su promjenama najčešće zahvaćeni jetra, slezena, crijeva, koštana srž, a prema novijim spoznajama i pluća. Kao konačna potvrda dijagnoze mogu se raditi izolacija i uzgoj bakterijske kulture ili molekularni dokaz uzročnika. U ovom osvrtu, na primjeru slučaja iz prakse, opisana je prije svega patoanatomska i patohistološka slika bolesti, kao i njezina patogeneza, dijagnoza te diferencijalne dijagnoze.

42

Ključne riječi: mikobakterije, granulomi, patka mandarinka

Abstract

Avian mycobacteriosis is a chronic disease caused by “non-tuberculous” and “non-lepromatous” members of *Mycobacterium* genus. It is a disease that occurs today mostly in pet and zoo birds, and poultry under extensive management. Clinically, the disease is commonly missed and undiagnosed in vivo due to the often nonspecific symptoms – e.g. cachexia and anorexia. The diagnosis is therefore usually made post mortally. Grossly, it is typical to find numerous nodular lesions that microscopically correspond to granulomas, with larger central areas of necrosis and numerous mycobacteria, which are usually only visible after staining with special stains. Such lesions are usually found in the liver, spleen, intestine, bone marrow, and, according to newer studies, also in the lungs. Bacterial culture and molecular methods can be used as a final confirmation of the diagnosis. Using one case from a routine postmortem investigation, this short review deals mostly with the gross and histological appearance of this disease, but also its pathogenesis, diagnosis, and differential diagnoses.

Key words: Mycobacteria, granuloma, mandarin duck

Anamneza

Iz zooškog vrta u Zagrebu dostavljena je lešina mužjaka patke mandarinke, stare tri godine. Životinja nije imala prethodno prijavljenih kliničkih znakova bolesti.

Patoanatomski nalaz prikazan je na slikama 1. – 4.

Patohistološki nalaz prikazan je na slikama 5. – 8.

Bakteriološka pretraga (uzorak jetre): *Mycobacterium* sp., beta-hemolitički *Streptococcus* sp.

dr. sc. Ivan-Conrado ŠOŠTARIĆ-ZUCKERMANN, docent, DECVP, Zavod za veterinarsku patologiju, Veterinarski fakultet, Sveučilište u Zagrebu. Dopisni autor: isostaric@vef.hr

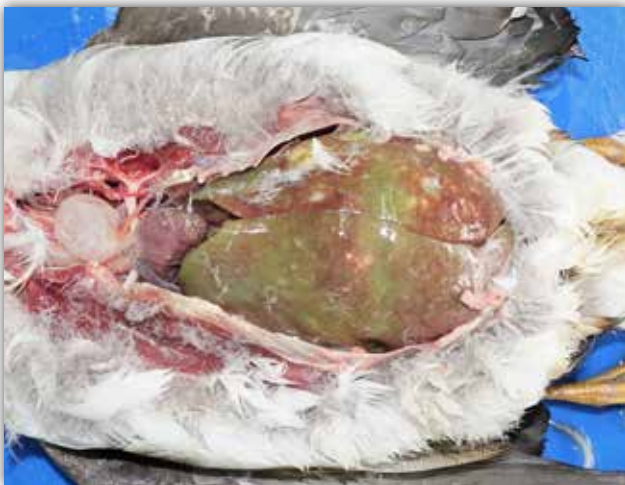Molekularna pretraga (multipleks PCR metoda): iz svih testiranih kolonija izdvojenih *Mycobacterium* sp. utvrđena je pripadnost *Mycobacterium avium* ssp. *avium*.

Dijagnoza: celomska šupljina, jetra, slezena, pluća, bubrezi, seroza crijeva i jednjaka – multipli diseminirani granulomi uzrokovani bakterijom *Mycobacterium avium* ssp. *avium*.

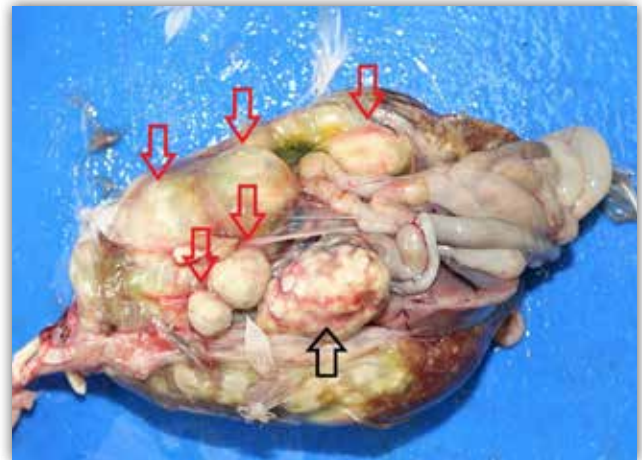
Komentar

Mikobakterioza ptica važna je bolest koja se danas sporadično pojavljuje u ekstenzivno držane peradi

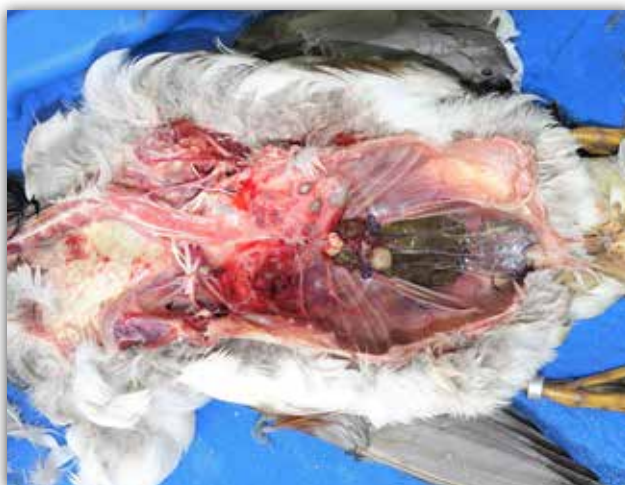(seoska domaćinstva) te, mnogo češće, u ukrasnih ptica. Nekoć je bila važna bolest u peradarskoj proizvodnji, no današnja tehnologija uzgoja peradi (bolji zoohigijenski uvjeti, ali i vrlo kratko vrijeme potrebno za postizanje komercijalne mase tovne peradi) sprečava razvoj ove kronične bolesti. Možemo reći da se mikobakterioza ptica danas preselila u zoološke vrtove i parkove s ukrasnim pticama, što potvrđuje i ovaj slučaj. Spomenimo ipak da uzročnici bolesti u ukrasnih ptica i domaće peradi najčešće ni nisu isti. Naime neke vrste mikobakterija pokazuju tropizam prema određenim životinjskim vrstama, tj. neke su vrste osjetljivije na određene vrste mikobakterija.



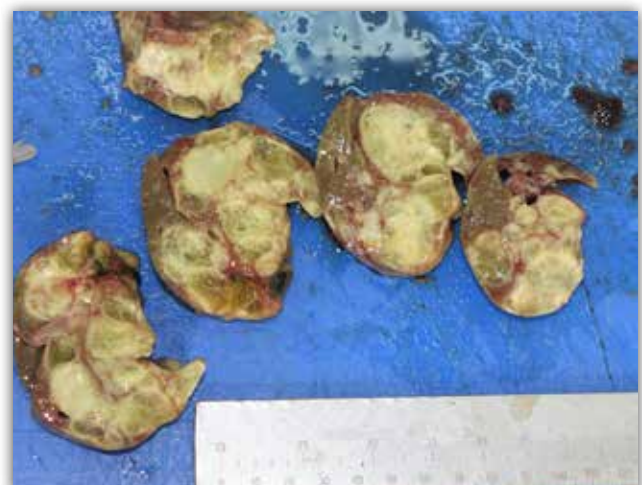Slika 1. Prikazana je celomska šupljina lešine patka unutar koje se uočava izrazito povećana, diskolorirana jetra. Multifokalno u supkapsularnom parenhimu jetre uočljiva su krem bijela područja veličine 1 – 10 mm (granulomi).



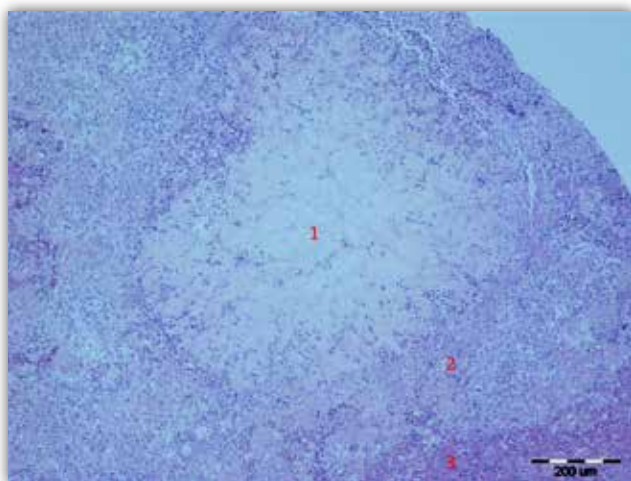
Slika 2. Egzenterirana crijeva, jetra i slezena – pogled s dorzalne strane (jetra i srce polegnuti su na podlogu). Crnom je strelicom označena povećana slezena koja sadržava mnoštvo manjih granuloma. Crvenim strelicama označeni su granulomi koji su vezani za serozu crijeva i/ili za površinu drugih celomskih organa.



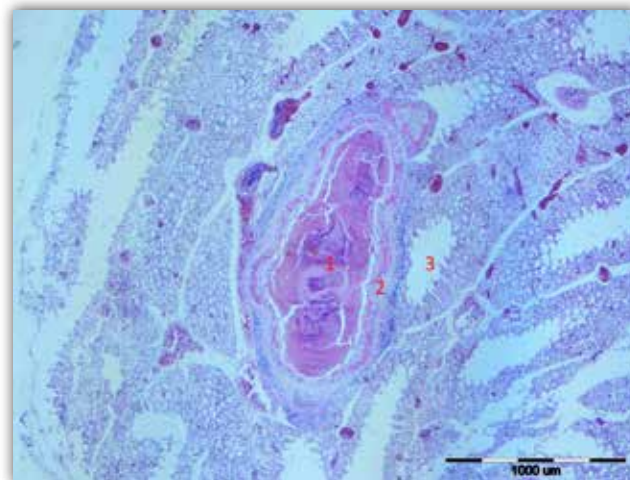
Slika 3. Celomska šupljina po egzenteraciji organa sa slike 2. Uočljive su multifokalne, krem do bijele nodularne promjene (granulomi) unutar parenhima pluća i bubrega.



Slika 4. Jetra, nekoliko serijskih rezova kroz parenhim. Uočite presjeke brojnih krem bijelih nodularnih promjena (granuloma) različitih veličina. Raskvašeni dijelovi nodula odgovaraju kazeoznoj nekrozi.



Slika 5. Mikroskopski izgled jednoga manjeg supkapsularnog nodula, tj. granuloma unutar jetre. Primijetite centralnu kazeoznu nekrozu (označena brojem 1), perifernije smještene epitelioidne makrofage s pojedinačnim limfocitima i rijetkim heterofilima (označeni brojem 2), kao i malobrojne preostale jetrene režnjice (označene brojem 3). H & E, povećanje 100 x.



Slika 6. Pluća, manji granulom centralno ispunjen kazeoznom nekrozom s minimalnom mineralizacijom (označeno brojem 1). U sloju označenom brojem 2 uočljiv je uzak sloj epitelioidnih makrofaga te minimalna proliferacija veziva. Uz ovaj je granulom uočljiv lumen parabronha (normalna struktura pluća ptica, označeno brojem 3). H & E, povećanje 40 x.

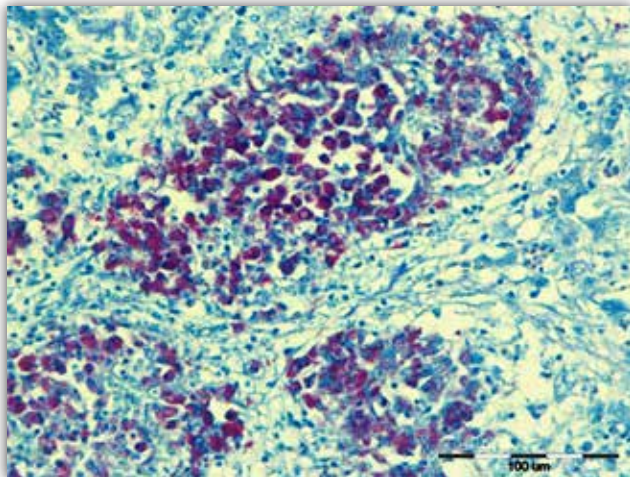
Tako je *Mycobacterium genavense* najčešći izolat iz ptica držanih kao ljubimci (papiga), dok su u peradi to neki od podvrsta iz roda *Mycobacterium avium* (Tell i sur., 2001.; Medenhall i sur., 2000.; Cvetnić, 2013.). Ne zaboravimo da su mikobakterije vrlo velik rod bakterija, s više od 190 vrsta (King i sur., 2017.), od kojih su većina saprofiti s tek eventualnim oportunističkim patogenim potencijalom, no s druge strane neke su vrste vrlo važni patogeni životinja i/ili ljudi. Najvažniji patogeni za ljude svakako su *M. tuberculosis* i *M. bovis*, koji zajedno s *M. africanum*, *M. canettii*, *M. microti*, *M. caprae* i *M. pinnipedii* pripadaju u genetski srodnu skupinu, kompleks *Mycobacterium tuberculosis*. Samo bolesti uzrokovane ovim uzročnicima s pravom nazivamo tuberkuloza, dok je bolesti uzrokovane netuberkuloznim i nelepromatoznim pripadnicima roda *Mycobacterium* bolje nazivati jednostavno mikobakteriozom ili atipičnom mikobakteriozom.

Mikobakterije su često ubikvitarne u okolišu, pogotovo su česte u vlažnim i kiselim tlima (Tell i sur., 2001.). Tako ptice dođu u kontakt s infektom preko kontaminiranog okoliša i ingestijom unose bakterije u organizam. Nakon ulaska u crijevo mikobakterije se vežu za enterocite (točnije, za M-stanice koje čine dio epitelnog pokrova nad sluzničnim limfoidnim tkivom) i hematogeno dalje šire u organe. Uspješno preživljavanje unutar makrofaga jedan je od ključnih faktora virulencije svih mikobakterija. Acidorezistentna stijenka bogata kompleksnim lipidima inhibira fuziju fagosoma i lizosoma te tako omogućuje unutarstanično preživljavanje ovih bakterija. Lipidi unu-

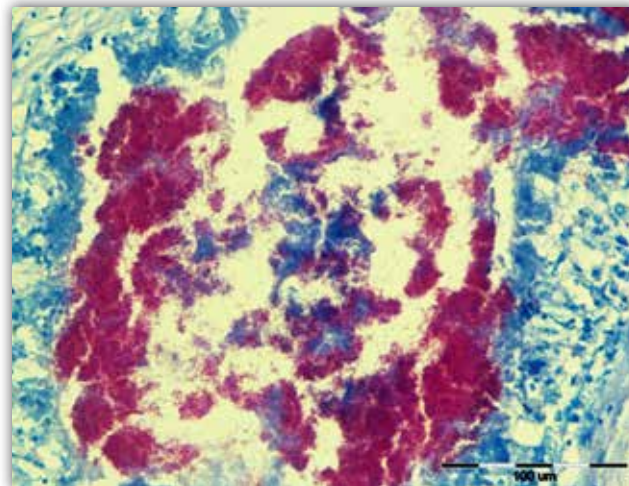
tar stijenki (prije svega mikolična kiselina) održavaju i njezino hidrofobno svojstvo koje osigurava rezistentnost na čimbenike okoliša i antimikrobne supstancije (Cvetnić, 2013.). Osim toga brojne molekule unutar stanične stijenke (npr. ftiocerol-dimikocerosat, trehaloza-dimikolat, lipoarabinomanan i peptidoglikan-muramil-dipeptid) usmjeruju imunostanovni sustav prema stvaranju granuloma u vrlo kompleksnom odnosu mikroorganizma i makroorganizma. Ovisno o brojnim čimbenicima, taj je odnos katkad više na štetu makroorganizma, a katkad je ograničavajući za mikobakterije, stoga i koristan za životinju (Martinot, 2018.).

Klinički, u peradi i ukrasnih ptica obično se vidi mršavljenje, katkad s proljevom, hramanjem i bljedilom, ovisno o tome koji su sve organi zahvaćeni. No bolest se može pojaviti i sa nespecifičnim znakovima ili pak kao naglo uginuće bez prethodnih znakova. (Boseret i sur., 2013., Tell i sur., 2001.).

Patoanatomski lezije su najčešće na jetri (slike 1 i 4), serozi crijeva (slika 2), slezeni (slika 2) i koštanoj srži (najčešće to bude bedrena kost, stoga je u ovom slučaju klinički vidljivo hramanje), no promjenama može biti zahvaćen praktički bilo koji organ. Uglavnom se radi o granulomima (tuberkulima) s centralnim područjem nekroze, no makroskopski zahvaćeni organi mogu biti samo difuzno povećani, bez vidljivih granuloma (npr. splenomegalija i hepatomegalija). Tako povećani organi (ponajprije jetra i slezena) skloni su rupturi i mogu dovesti do fatalnog iskrvarenja (Sanchez i Fulton, 2020.). Iako se ova bolest tradici-



Slika 7. Jetra, manji granulomi. Vidljivo je nekoliko manjih granuloma s brojnim epitelioidnim makrofagima ispunjenima brojnim ružičasto do ljubičasto obojenim kraćim štapičastim bakterijama (mikobakterijama). Nekrotični debrisi unutar ovih granuloma oskudan je. Ziehl-Neelsenovo bojenje, svjetlo bez plavog filtera, povećanje 400 x.



Slika 8. Pluća, manji granulom. Vidljiv je veći dio jednoga granuloma koji je ispunjen umjerenom količinom nekrotičnog debrisa i brojnim ekstracelularnim, ružičasto do ljubičasto obojenim kraćim štapičastim bakterijama (mikobakterijama). Ziehl-Neelsenovo bojenje, svjetlo bez plavog filtera, povećanje 400 x.

onalno nije smatrala bolešću respiratornog sustava, novija istraživanja pokazuju da su lezije unutar pluća zapravo vrlo česte. Tako je retrospektivnim istraživanjem u populaciji ptica unutar zoološkog vrta u San Diegu utvrđeno da je 76 % životinja u kojih se dijagnostičkim testom potvrdila mikobakterioza imalo vidljivu leziju na respiratornim organima (Witte i sur., 2008.). I u našem su slučaju lezije (granulomi), među ostalim, nađene i na plućima (slika 3).

Histološki, u domaće se peradi promjene pojavljaju u tzv. tuberkularnoj formi. Nalazimo tako granulome različite veličine koje obilježava središnja kazeozna nekroza omeđena epitelioidnim makrofagima, multinuklearnim orijaškim stanicama, limfocitima i plazma-stanicama, rjeđe dodatno omeđeno vanjskim uskim slojem fibroblasta i veziva (vidi slike 5 i 6). Mineralizacija u središtu kazeozne nekroze granuloma u ptica je rijetka. Tipičan je zato nalaz brojnih, unutar kazeozne nekroze slobodnih ili pak unutarstaničnih (unutar makrofaga), acidorezistentnih štapičastih bakterija koje se mogu vizualizirati specijalnim bojenjima za acidorezistentne bakterije kao što je Ziehl-Neelsenovo bojenje (vidi slike 7 i 8). U psitacina je češći tzv. atipični oblik kod kojega nalazimo difuznu infiltraciju brojnim histiocitima s opet vrlo brojnim unutarstaničnim mikobakterijama (Abdul-Aziz i sur., 2016.).

Dijagnoza ove bolesti najčešće se oslanja na postmortalnu pretragu s nalazom karakterističnih lezija te izdavanjem i kultiviranjem uzročnika (što je pro-

ces koji traje više tjedana) i njegovom molekularnom karakterizacijom kako bi se utvrdilo o kojemu se pripadniku roda *Mycobacterium* točno radi (Shivaprasad i Palmieri, 2012.). Tako je uostalom bilo i u ovom slučaju. Zaživotna dijagnoza može se pokušati postaviti tuberkulinizacijom avijarnim tuberkulinom.

Diferencijalno dijagnostički, strukture makroskopski slične mikobakterijskim granulomima u peradi možemo naći kod *E. coli* infekcije i razvoja koligranuloma (Hjareova bolest), infekcije bakterijama *Salmonella gallinarum* i *pullorum*, stafilokokne infekcije i kuge peradi (pastereloze). Isto tako, granulome treba razlikovati od neoplazija (Sanchez i Fulton, 2020.).

Iako ovi uzročnici ne uzrokuju klasičnu tuberkulozu u ljudi, do bolesti ipak može doći. Obolijevaju ponajprije imunosuprimirane osobe. Tako je mikobakterioza bila razmjerno česta bolest u pacijenata oboljelih od AIDS-a, sve do pronalaska uspješne antivirusne terapije koja bi očuvala, doduše smanjen, no dovoljno visok i protektivan broj pomoćničkih (CD4+) T-stanica (Sanchez i Fulton, 2020.; Barletta i Steffen, 2013.). Bolest u ljudi obično je u pulmonalnom obliku, a vrsta izolirane mikobakterije uvelike ovisi o geografskoj lokaciji (Wassilew i sur., 2016.).

Primijetimo na kraju da je u ovoga patka izoliran i beta-hemolitički streptokok. Streptokoki su dio normalne intestinalne flore u većine ptica (Borst, 2020.). Doduše činjenica da se radi o beta-hemoli-

tičkom streptokoku upućuje na to da se vjerojatno radi o patogenom soju s obzirom na to da je većina streptokoka koji uzrokuju hemolizu barem potencijalnoga patogenog djelovanja (Stewart, 2013.). No patoanatomske promjene ni po čemu ne odgovaraju streptokoknoj infekciji u peradi, pa možemo samo nagađati radi li se o superinfekciji iz probavnog sustava mikobakterijskim granulomima već oslabljenog tkiva jetre.

Literatura

- ABDUL-AZIZ, T., O. J. FLETCHER, H. J. BARNES (2016): Avian Histopathology, 4th edition, The American Association of Avian Pathologists, Madison Wisconsin, 355-421.
- BARLETTA, R. G., D. J. STEFFEN (2013): *Mycobacterium*. In: Veterinary Microbiology 3rd edition (McVey, D. S., M. Kennedy, M.M. Chengappa Eds.), John Wiley & Sons, Inc., St. Louis, 270-278.
- BORST, L. B. (2020): *Streptococcus and Enterococcus*. In: Diseases of poultry 14th edition (Swayne, D. E., Ed), Wiley Blackwell, Hoboken, New Jersey, 1003-1010.
- BOSERET, G., B. LOSSON, J.G. MAINIL, E. THIRY, C. SAEGERMAN (2013): Zoonoses in pet birds: review and perspectives. Veterinary Research. 44, 36.
- CVETNIĆ, Ž. (2013): Bakterijske i gljivične zoonoze. Medicinska naklada, Zagreb, 244-266.
- KING, H.C., T. KHERA-BUTLER, P. JAMES, B.B. OAKLEY, G. ERENZO, A. ASEFFA, R. KNIGHT, E. M. WEL-LINGTON, O. COURTENAY (2017): Environmental reservoirs of pathogenic mycobacteria across the Ethiopian biogeographical landscape. PLOS ONE. 12, 3, doi.org/10.1371/journal.pone.0173811.
- MARTINOT A. J. (2018): Microbial Offense vs Host Defense: Who Controls the TB Granuloma? Veterinary Pathology. 55, 14-26.
- MEDENHALL, M. K., S. L. FORD, C. L. EMERSON, R. A. WELLS, L. G. GINES, I. S. ERIKS (2000): Detection and differentiation of *Mycobacterium avium* and *Mycobacterium genavense* by polymerase chain reaction and restriction enzyme digestion analysis. Journal of Veterinary Diagnostic Investigation. 12, 57-60.
- SANCHEZ, S., R. M. FULTON (2020): Tuberculosis. In: Diseases of poultry 14th edition (Swayne, D. E., Ed), Wiley Blackwell, Hoboken, New Jersey, 1033-1043.
- SHIVAPRASAD, H. L., C. PALMIERI (2012): Pathology of mycobacteriosis in birds. Veterinary Clinics Exotic Animal Practice. 15, 41-55.
- STEWART, G. C. (2013): *Streptococcus and Enterococcus*. In: Veterinary Microbiology 3rd edition (McVey, D. S., M. Kennedy, M. M. Chengappa Eds.), John Wiley & Sons, Inc., St. Louis, 194-202.
- TELL, L. A, L. WOODS, R. L. CROMIE (2001): Mycobacteriosis in birds. Cientific and Technical Review of the Office International des Epizooties (Paris). 20, 180-203.
- WASSILEW, N., H. HOFFMANN, C. ANDREJAK, C. LANGE (2016): Pulmonary disease caused by non-tuberculous mycobacteria. Respiration. 91, 386-402.
- WITTE, C. L., L. L. HUNGERFORD, R. PAPENDICK, I. H. STALIS, B. A. RIDEOUT BA. (2008): Investigation of characteristics and factors associated with avian mycobacteriosis in zoo birds. Journal of Veterinary Diagnostic Investigation. 20, 186-196.

Otkazan 7. Hrvatski veterinarski kongres

Poštovane kolegice i kolege,

Obavještavamo Vas da se 7. Hrvatski veterinarski kongres koji se je trebao održati u listopadu 2020. godine, zbog nepovoljne epidemiološke situacije uzrokovane pojavom virusa SARS-CoV-2, odnosno bolesti COVID-19, neće održati, odnosno da je isti otkazan.

Vama i Vašim obiteljima želimo puno zdravlja u nadi da se vidimo iduće godine na Veterinarskom kongresu 2021.

Predsjednik HVK:
Ivan Forgač, dr. med. vet.