

# Povijesni razvoj rendgenografije u Zavodu za rendgenologiju, ultrazvučnu dijagnostiku i fizikalnu terapiju Veterinarskog fakulteta Sveučilišta u Zagrebu



Mensur Šehić\*

## Sažetak

Od osnutka Zavoda i obavljanja rendgenografije svi su rendgenogrami pohranjivani u velikoj prostoriji koja je služila kao filmoteka. Odabirom najinteresantnijih rendgenograma objavljeni su udžbenici: „Opća rendgenologija u veterinarskoj medicini“, „Osteoartropatije u domaćih životinja“ i „Klinička rendgenologija u veterinarskoj medicini“. Koristeći spomenute rendgenske uređaje objavljen je veliki broj stručne i znanstvene literature. Izrađene su i brojne disertacije i magistarske rasprave. Suvremena radiologija sve više koristi digitalne sustave za oslikavanje ljudskog i životinjskog tijela i oni u kliničkoj praksi postupno zamje-


njuju analogne uređaje. Digitalna se tehnologija dugo primjenjuje kod kompjutorizirane tomografije (CT), ultrasonografije, magnetske rezonancije (MRI) i nuklearne medicine. Dosašnja iskustva uglavnom se temelje na analognim podacima oslikavanja. Instaliranjem Višeslojnog CT skenera (*multislice CT scanners*) i digitalnom obradom slika kod klasične rendgenografije, Zavod je obogaćen kvalitetnim i višenamjenskim rendgenografskim dijagnostičkim postupcima.

**Ključne riječi:** *rendgenografija, kompjutorska radiografija (CR), kompjutorizirana tomografija (CT), trodimenzionalno oslikavanje (3D)*


Analogna slika predstavlja standardni rendgenografski zapis na rendgenskom filmu. Dobiva se uporabom kaseti u koje se stavljaju rendgenski filmovi. Kasete sadrže fluorescirajuće folije koje ulazno rendgensko zračenje pretvaraju u svjetlosno zračenje određenog spektra.

S obzirom na to da su film i folije u međusobnom kontaktu, time se izravno eksponira i rendgenski film; nakon toga eksponirani se film kemijskim postupkom razvija te na njemu ostaje trajan zapis dijagnostički zanimljive organske strukture (Šehić, 1995.). Te su se

Dr. sc. Mensur ŠEHIĆ\*, (dopisni autor, e-mail: smensur873@gmail.com), dr. med. vet., professor emeritus, Veterinarski fakultet Sveučilišta u Zagrebu, Hrvatska



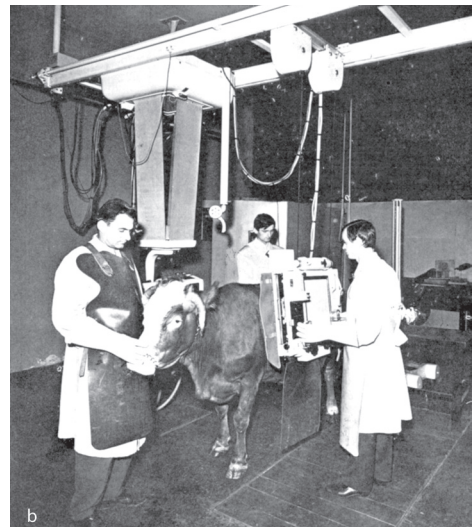
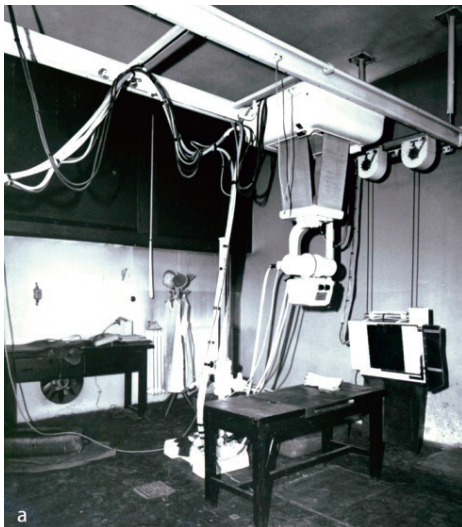
**Slika 1. a i b.** Prvi rendgenski uređaj instaliran je 1935. godine u novoizgrađenom Zavodu za rendgenologiju u Savskoj cesti. Visokonaponski kabeli bili su otvoreni na stropnim oviscima (a). Ispod njih na stalku je učvršćena dijagnostička rendgenska cijev čija je anoda imala vodeno hlađenje (b).





**Slika 2.** Na komandnom se stolu odabiru elementi snimanja (kV, mA i vrijeme ekspozicije).

slike prvi put pojavile u našem Zavodu nakon nabavke opreme. Godine 1935. Zavod je potpuno završen i opremljen rendgenskim uređajem za dijagnostiku malih i velikih životinja. 1936. godine profesor Rapić počinje održavati predavanja iz predmeta rendgenologija.

Preseljenjem Fakulteta u Heinzelovu ulicu, u novoizgrađenom Zavodu za rendgenologiju i fizikalnu dijagnostiku 1957. godine instalirana je nova oprema



**Slika. 3 a i b.** Siemens-Müllerov uređaj velike izlazne snage u toj dobi je bio jedan od najsuvremenijih uređaja u Europi (a). Pomoću njega je snimana kapura u goveda, kao i niz drugih organa u malih i velikih životinja. Zahvaljujući pokretljivosti rendgenske cijevi i istodobno pokretnog ekrana, uređaj je bio namijenjen i fluoroskopiji velikih životinja (b).



**Slika. 4 a i b.** U zasebnoj prostoriji instaliran je rendgenski uređaj za fluoroskopiju (a). Pomoću njega su se obavljale i kontrastne pretrage probavnog i dišnog trakta. Oba uređaja povezana su visokonaponskim kabelima sa zajedničkim komandnim stolom za određivanje elemenata snimanja (b)

za rendgenografiju malih i velikih domaćih životinja (slika 3 a i b). i rendgenski uređaj za fluoroskopiju malih životinja (slika 4 a i b).

S vremenom u stručnoj i znanstvenoj suradnji s kolegama klinika Medicinskog fakulteta Sveučilišta u Zagrebu, najprije su nabavljena osnovna dijagnostička pomagala, da bi nakon toga instalirali i prvi rabljeni dijagnostički rendgenski uređaj s pojačivačem slike i TV lancem. To su bili prvi koraci osuvremenjivanja dijagnostike i veće zaštite osoblja od ionizirajućeg zračenja. Suradnja s kolegama Medicinskog fakulteta i članstvom u društvu radiologa Hrvatske, Zavod je dobio dva rabljena rendgenska uređaja iz Klinike za infektivne bolesti Medicinskog fakulteta. To je bio daljnji korak osuvremenjivanju rendgenološke dijagnostike. Godine 2000. instalirana je vrlo vrijedna i funkcionalna rendgenografija i fluoroskopija pomoću pojačivača slike i TV lanca (slika 5). Zahvaljujući svesrdnim aktivnostima i ljubavi prema

struci (veterinarskoj medicini) kolega sa Zavoda, uštedene su milijunske vrijednosti, koje su inače trebale biti izdvojene iz odgovarajućih institucija Republike Hrvatske. U ovoj godini instalirana su dva suvremena rendgenska uređaja, od kojih je jedan u velikoj dvorani (slika 6) umjesto Siemens-Müllerovog instaliranog 1957. godine. Komandni stol za određivanje elemenata ekspozicije digitalizacijom po dimenzijama je neznatan u odnosu prema klasičnim komandnim stolovima.

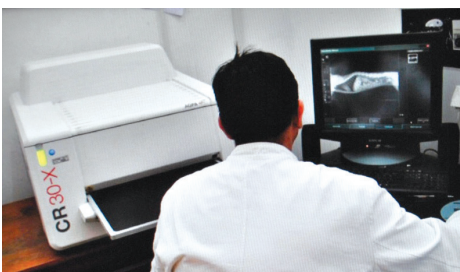Zavod za rendgenologiju, ultrazvučnu dijagnostiku i fizikalnu terapiju Veterinarskog fakulteta najprije se osuvremenio primjenom kompjutorske radiografije (CR) (slika 7), tako što je u cijelosti napuštena klasična komora za razvijanje filmova. Kompjutorska radiografija (CR) kao i standardna radiografija koristi kasete, no umjesto filma i folije rabi ploče premazane fosforescentnim materijalom koje se često nazivaju



**Slika 5.** Donirani rendgenski uređaj za fluoroskopiju i rendgenografiju s pojačivačem slike i TV lancem (2000. godine)



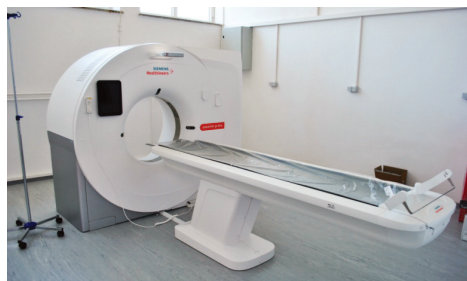**Slika 6.** U dvorani gdje je bio stari Siemens-Müllererov uređaj instaliran je suvremeni Siemensov rendgenski uređaj (2020. godine)



**Slika 7.** Ekspozirana kasetna se stavlja u skenerov ulazni umetak. Unutarnji mehanizam uzima ploču iz kasete i prenosi je prema skenerovom uređaju. Nakon skeniranja ploča se briše i stavlja natrag u kasetu. Kasetna je tada izvan radne memorije skenera i spremna je za sljedeću ekspoziciju.

fosfornim pločama, što nije sasvim precizan naziv (Šehić, 2009.). Način rada s takvim kasetama je vrlo sličan konvencionalnoj rendgenografiji. Ta ploča sadrži sloj fotostimulirajućeg fosfora u kojem se pohrani slika. Kad se ploča rendgenskim zrakama ekspozira elektroni unutar kristala fosfora se pobude i nađu u stanju polustabilne visoke energije. CR čitač skenira ploču pomoću laserskih zraka. Energija lasera oslobađa zakačene elektrone, stvarajući vidljivu, emitirajuću svjetlost. Ta svjetlost je pohranjena i pretvorena u digitalni slijed bitova koji kodira digitalnu sliku. CR sustav se koristi uz postojeće rendgenografske uređaje i stoga je njegova implementacija u klinikama jeftinija u odnosu prema direktnoj digitalnoj radiografiji (DDR).

Kompjutorizirana tomografija (CT) suvremena je rendgenološka dijagnostička i temeljita metoda pretrage rezova različitih područja ljudskog i životinjskog tijela (slika 8). Postoje brojni sinonimi, od kojih se najčešće koriste CT i CAT (kompjutorizirana aksijalna tomografija). CT je rendgenografski postupak kod kojeg se snop rendgenskih zraka koristi kao izvor za dobivanje rendgenske slike. Izraz tomografija izabran je zbog toga što se rendgenska cijev kreće tijekom ekspozicije, što rezultira prikaz u tankim rezovima različito debelih slojeva ljudskog i životinjskog tijela (Šehić, 2007.). Osnovni princip kompjutorizirane tomografije je rekonstrukcija unutarnjih struktura objekta uz pomoć kompjutorske analize apsorbiranih rendgenskih zraka kod kojih se koriste mnogostruke projekcije. Na taj način dobivaju se slike poprečnih preza objekta, pri čemu se mogu razlučiti sjene mekih tkiva, koje inače ne bi mogle biti prikazane konvencionalnom rendgenografijom. CT skeneri imaju mogućnost prikazivanja malih razlika u gustoći tkiva. Visoke prostorne rezolucije i rezolucije gustoće te mnoštvo



**Slika 8.** Godine 2020. u Zavodu je instaliran spiralni višeslojni (multislice) CT Simensov uređaj. Gentri i stol za pacijenta: opće dimenzioniran, poput tunela oblikovan gentri omogućuje pristup raznim intervencijama ili postupcima pretraga. Postavljanje pacijenta je i olakšano zbog ravne ploče stola okrenute prema čelu gentrija i zbog većeg polja skena, koji omogućuje lakše, cjelovite presjeka pacijenta koji su potrebni za kvantitativni CT.

rezova omogućuju trodimenzionalno oslikavanje i vizualizaciju.

Trodimenzionalno oslikavanje (3D) je popularan postupak u kompjutoriziranoj tomografiji jer koristi veliku količinu digitalnih podataka. Trodimenzionalni CT danas se koristi kod planiranja radijacijske terapije, kraniofacijalnog oslikavanja, kirurških zahvata i kod ortopedije (Šehić i Matko, 2011.).

Trodimenzionalne se slike mogu dobiti uporabom hardverskog pristupa koji koristi posebni uređaj, kao što je

elektronička kompjutorska jedinica za prikazivanje ostvarenog algoritma za 3D oslikavanje te softverskog pristupa uporabom kompjutorskog programa ili softverski kodiranog algoritma (slika 9 a i b). Ti algoritmi, ili tehnika automatskog iscrtavanja, pretvaraju transaksijalne CT podatke u simulirane 3 D slike.

Višeslojni CT skener (engl. *multislice CT scanner*) bazira se na uporabi tehnologije multidetektora pomoću kojih se skenira više od dva sloja kod rotacije gentrija. U usporedbi sa slijedom sloj po sloj konvencionalnog CT skeniranja, tijekom jednoslojnog ili višeslojnog spiralnog CT-a skenirani volumen proizvodi ogromnu količinu podataka. Novi podatci uključuju kontinuirano oslikavanje ili CT fluoroskopiju, trodimenzionalno oslikavanje i vizualizaciju, CT angiografiju i oslikavanje u realnom vremenu.

## Literatura

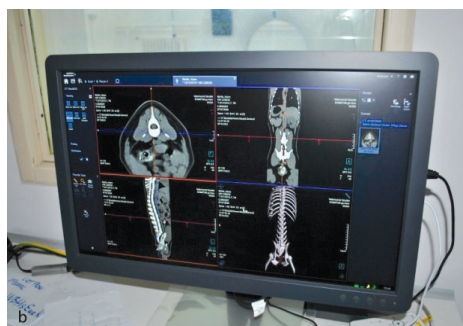1. ŠEHIĆ, M. (1995): „Opća rendgenologija u veterinarskoj medicini“, Zagreb, 1995.
2. ŠEHIĆ, M. (2007): „Kompjutorizirana tomografija psa i mačke“, Zagreb, 2007.
3. ŠEHIĆ, M. (2009): „Analogna i digitalna rendgenografija u veterinarskoj medicini“, Zagreb, 2009.
4. ŠEHIĆ, M. i M. MATKO (2011): “Kompjutorizirana tomografija i dijagnostika patologije lubanje, mozga i kralježnice psa“, Zagreb, 2011.



**Slika 9 a i b.**

**a.** Na mandnom CT stolu potrebna su dva monitora za prikaz i obradu dobivenih slika.

**b.** Na monitoru su prikazane multiplanarna rekonstrukcije u različitim pravcima. Poprečni i podužni presjek abdomena, dorzalni podužni presjek toraksa i abdomena, zatim dorzalni prikaz torakalne i lumbosakralne kralježnice.



## History of radiology in the Department for Radiology, Ultrasound Diagnostics and Physical Therapy, Faculty of Veterinary Medicine, University of Zagreb

Mensur ŠEHIĆ, DVM, PhD, Professor Emeritus, Faculty of Veterinary Medicine University of Zagreb, Croatia

Since the inception of the Department and the performance of radiography, all X-rays have been archived in a large room that served as a film archive. The most interesting X-rays were published in the textbooks *General radiography in veterinary medicine*, *Osteoarthropathy in domesticated animals*, and *Clinical radiology in veterinary medicine* (all published in Croatian). Using the x-ray machines, a large number of professional and scientific papers were published, as were numerous doctoral and master's dissertations. Contemporary radiography is increasingly making use of digital systems for imaging human and animal bodies, and in

clinical practice, these methods are gradually replacing analogue devices. Digital technology has long been applied in computerised tomography (CT), ultrasonography, magnetic resonance imaging (MRI), and nuclear medicine. The experience to date is primarily based on analogue imaging data. With the installation of multislice CT scanners and the digital processing of classical x-ray images, the Department has been enhanced with high quality and multi-purpose radiology diagnostic procedures.

**Key words:** *radiography, computed radiography (CR), computerised tomography (CT), three-dimensional imaging (3D)*