

Sindrom Rapunzel – rijedak uzrok akutnog pankreatitisa: prikaz slučaja

Rapunzel syndrome – a rare cause of acute pancreatitis: case report

Lucija Matko^{1*}, Ana Bosak Veršić², Harry Nikolić², Kristina Baraba Dekanić³, Goran Palčevski³

¹ Medicinski fakultet, Sveučilište u Rijeci, Rijeka, Hrvatska

² Klinika za dječju kirurgiju, KBC Rijeka, Rijeka, Hrvatska

³ Klinika za pedijatriju, KBC Rijeka, Rijeka, Hrvatska

Sažetak. Cilj: Osvijestiti o mogućnosti postojanja sindroma Rapunzel u adolescentica s akutnim pankreatitisom. **Prikaz slučaja:** U hitnu pedijatrijsku ambulantu javila se petnaestogodišnja djevojka zbog povremenih bolova u gornjem dijelu abdomena koji su se intenzivirali par dana pred dolazak. Prilikom fizikalnog pregleda nađena je u epigastriju i lijevom hipohondriju bolna rezistencija veličine otprilike 10 cm u promjeru. Opsežnom laboratorijskom analizom našle su se povišene koncentracije enzima gušterače te se postavila dijagnoza akutnog pankreatitisa. Daljnjom obradom indicirala se gastroskopija kojom se prikazala masa kose na ulazu u želudac. Kompjutoriziranom tomografijom uočilo se da ona seže sve do bulbosa duodenuma. Nakon provedenog konzervativnog liječenja pankreatitisa abdominalni bolovi su regresirali, došlo je do normalizacije enzima gušterače te je bilo indicirano operativno liječenje. Učinila se eksplorativna laparotomija i gastrotomija. Ekstirpirao se trihobezoar težine 1 kg i dužine 25 cm oblika odljeva lumena želuca i početnog dijela duodenuma. Postavila se dijagnoza sindroma Rapunzel. Dječji psihijatar potvrdio je prisutnu trihotilomaniju i trihofagiju te se djevojku uključilo u psihoterapijski tretman. **Zaključak:** Sindrom Rapunzel vrlo je rijetko stanje, ali treba biti uključeno u diferencijalnu dijagnozu akutnog pankreatitisa u adolescenata. Specifični simptomi trihotilomanije i trihofagije u kombinaciji s nespecifičnim simptomima, poput dugotrajnog bola u abdomenu, trebali bi pobuditi sumnju na razvoj trihobezoara.

Ključne riječi: adolescenti; pankreatitis; sindrom Rapunzel; trihobezoar; trihotilomanija

Abstract. Aim: To raise awareness about the existence of Rapunzel syndrome in female adolescents with acute pancreatitis. **Case report:** A 15-year-old girl came to the emergency pediatric clinic due to the occasional pain in the upper abdomen, which had intensified a few days before her arrival. During physical examination, a painful resistance of approximately 10 cm in diameter was palpated in the epigastrium and the right hypochondrium. Extensive laboratory analysis revealed raised concentrations of pancreatic enzymes so a diagnosis of acute pancreatitis was made. Further examination indicated gastroscopy, which showed a mass of hair at the entrance to the stomach. Computed tomography revealed that the mass reached all the way to the duodenal bulb. After the conservative treatment of pancreatitis, the abdominal pain regresses and the pancreatic enzymes returned to normal so the operative treatment was indicated. Exploratory laparotomy and gastrotomy were performed. A kilogram heavy and 25 cm long trichobezoar in the shape of the gastric lumen and the initial part of the duodenum were exploited. Rapunzel syndrome was diagnosed. The child psychiatrist confirmed the presence of trichotillomania and trichophagia, so the girl was referred to the psychotherapy treatment. **Conclusion:** Rapunzel syndrome is a very rare condition but should be included in the differential diagnosis of acute pancreatitis in adolescents. Specific symptoms of trichotillomania and trichophagia in combination with non-specific symptoms such as prolonged abdominal pain should raise the suspicion of the development of trichobezoars.

Key words: adolescents; pancreatitis; Rapunzel syndrome; trichobezoar; trichotillomania

Napomena: Prikaz slučaja izrađen je u sklopu radionice „Kako napisati dobar prikaz slučaja?“ u organizaciji časopisa *Medicina Fluminensis* (autorica i voditeljica radionice: doc. dr. sc. Nina Pereza, dr. med.).

***Dopisni autor:**

Lucija Matko

Sveučilište u Rijeci, Medicinski fakultet
Braće Branchetta 20, 51 000 Rijeka
E-mail: lucija.matko82@gmail.com

<http://hrcak.srce.hr/medicina>

UVOD

Bezoari se definiraju kao nakupine nerazgrađive tvari u gastrointestinalnom traktu. Dije se u nekoliko skupina ovisno o vrsti tvari koja je pojedena: fitobezoar je nakupina biljnih vlakana, laktobezoar je građen od proteina mlijeka, farmakobezoar sastoji se od nesolubilnih dijelova lijekova, a trihobezoar se sastoji od dlaka, najčešće kose. Prve tri skupine obično nastaju zbog poremećaja u motilitetu želuca, dok većina pacijenata s trihobezoarom ima pridruženi i psihijatrijski poremećaj uključujući trihotilomaniju i trihofagiju^{2,3}. Trihotilomanija, koja je klasificirana kao opsesivno kompulzivni poremećaj, karakterizirana je kompulzivnom i neodgodivom potrebom pacijenta da čupa dlake s tijela, što dovodi do upadljive alopecije^{1,3,4}. Trihofagija je pak karakterizirana potrebom za ingestijom dlaka. Iako su u pitanju najčešće vlastite dlake, opisani su i slučajevi ingestije dlaka drugih ljudi i životinja i sintetskih dlaka s prostiraka ili lutaka³. Samo 30 % pacijenata s trihotilomanijom razvije i trihofagiju, a samo se u njih 1 % razvije i trihobezoar². Najčešće dijagnosticirani pacijenti su adolescentice. U slučajevima kada se trihobezoar obuhvati i tanko crijevo, moguće sve do ileocekalne valvule, govorimo o sindromu Rapunzel⁵. Sindrom Rapunzel povezan je s većom učestalošću pojava komplikacija kao što su opstrukcija tankog crijeva ili njegova perforacija, intususcepcija i u vrlo rijetkim slučajevima pankreatitis⁴. Dosad je opisano svega 30 pacijenata sa sindromom Rapunzel diljem svijeta, a samo desetak njih razvilo je akutni pankreatitis. Glavni

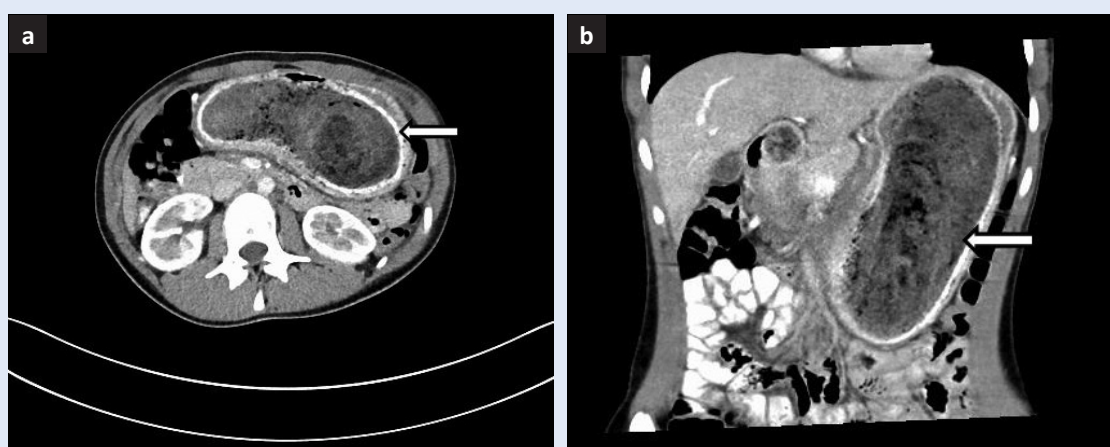
cilj ovog članka je osvijestiti o mogućnosti postojanja sindroma Rapunzel u adolescentica s akutnim pankreatitisom.

PRIKAZ SLUČAJA

U hitnu pedijatrijsku ambulantu javila se petnaestogodišnja djevojka zbog intenzivnih bolova u lijevom hipohondriju i epigastriju koji su se javili toga dana. Djevojka je jednom povratila. Iz anamneze se doznalo da se bolovi na istom mjestu

Sindrom Rapunzel vrlo je rijetko stanje, ali ga treba imati na umu u diferencijalnoj dijagnozi akutnog pankreatitisa u adolescenata, osobito djevojčica. Specifični simptomi trihotilomanije i trihofagije u kombinaciji s nespecifičnim simptomima, poput bola u abdomenu, trebali bi pobuditi sumnju na razvoj trihobezoara.

javljaju povremeno unazad godinu dana, ali su inače manjeg intenziteta. Pri dolasku djevojka je bila urednih vitalnih parametara. Prilikom fizikalnog pregleda u gornjem dijelu abdomena palpirala se bolna rezistencija veličine otprilike 10 cm u promjeru. Ultrazvukom abdomena prikazana je gušterača potisnuta tvorbom u želucu, a laboratorijskom analizom enzima gušterače uvidjela se povišena koncentracija istih u serumu te se tako potvrdila dijagnoza akutnog pankreatitisa. Djevojka je hospitalizirana na odjelu dječje gastroenterologije gdje je započeto liječenje prema protokolu za akutni pankreatitis i učinjena je dalj-



Slika 1. CT slika prikazuje trihobezoar u horizontalnom (a) i frontalnom presjeku (b).

nja obrada. Gastroskopijom se vidjela masa kose, vidljiva odmah prilikom ulaska u želudac, toliko velika i tvrde konzistencije da je ometala daljnji pregled. Učinjena je i kompjutorizirana tomografija (engl. *computerized tomography*, CT) abdomena na kojoj je bio vidljiv voluminozan želudac, lumena gotovo u potpunosti ispunjenog hipodenznom, heterogenom formacijom koja je sezala sve do bulbosa duodenuma (slika 1).

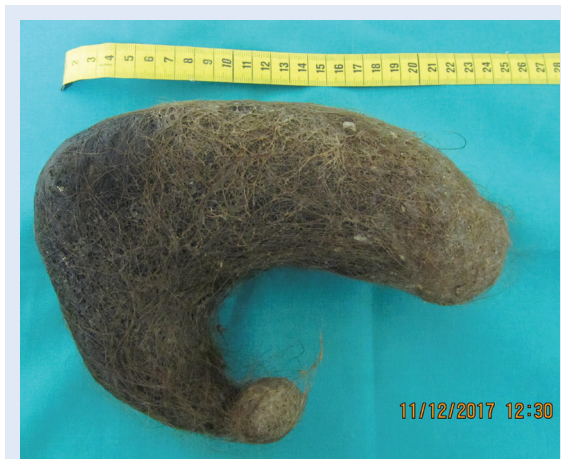Po konzervativnom liječenju došlo je do regresije tegoba i normalizacije razine enzima gušterače. Indicirao se operativni zahvat. Učinjena je laparotomija i gastrotomija te ekstirpiran trihobezoar oblika odljeva lumena želuca i početnog dijela duodenuma težak 1 kg i 25 cm dugačak (slika 2). Postavljena je dijagnoza sindroma Rapunzel.

Postoperativni tijek je uredno protekao te je djevojka otpuštena na kućnu njegu. Djevojka je upućena na pregled dječjeg psihijatra koji je uzetom anamnezom utvrdio da je u dojenačkoj dobi i djetinjstvu jela nejestive tvari (pika poremećaj). U razgovoru s djevojkom doznalo se i kako joj je godilo jesti kosu dok je pod velikim stresom, posebice dok uči. Time je postavljena dijagnoza trihotilomanije (maniju čupkanja dlaka) i trihofagije (jedenje dlaka), pa je djevojka upućena na psihoterapiju i daljnje psihijatrijsko praćenje.

RASPRAVA

Prvi slučaj akutnog pankreatitisa kao komplikacije trihobezoara želuca opisao je Shawis 1986. godine⁶. Od tada do danas prikazano je svega desetak takvih slučajeva u svijetu. Pankreatitis može nastati ili zbog pritiska mase u želucu na tijelo gušterače, kao kod prikazane pacijentice, ili zbog okluzije papile Vateri dijelom trihobezoara koji se proteže u duodenum, što se u sindromu Rapunzel češće dogodi. U literaturi se kao potencijalni uzrok nastanka akutnog pankreatitisa spominje i razmnožavanje bakterija u želucu i duodenumu s posljedičnom bakterijskom infekcijom gušterače, uslijed čega dolazi do alteriranih nalaza amilaze i lipaze u serumu. U tom slučaju moguć je i nalaz steatoreje i mikrocitne anemije, zbog malapsorpcije željeza u crijevu⁷.

Dlake se nakupljaju u želucu jer nisu podložne razgradnji želučanim enzimima. Zbog svoje glatke površine prilikom djelovanja peristaltike ne giba-



Slika 2. Trihobezoar želuca i početnog dijela duodenuma.

ju se prema naprijed zajedno s ostalim sadržajem želuca, nego klize po njegovoj sluznici. S vremenom se formira trihobezoar koji daljnjim nakupljanjem dlaka poprima oblik lumena želuca, a proširi li se i u tanko crijevo, govorimo o sindromu Rapunzel. Trihobezoari su obično smeđe boje (slika 2) zbog denaturacije proteina djelovanjem želučane kiseline. Mogu biti sjajni zbog retencije sluzi i imati intenzivan miris zbog raspadanja masti iz dlaka^{2,3}.

Klinička prezentacija ovisi o velični trihobezoara. Mali bezoari su najčešće asimptomatski, a kako se povećavaju, pojavljuje se sve više simptoma. U ranije opisanim slučajevima spominju se post-prandijalna nelagoda, brzo postizanje sitosti, gubitak na tjelesnoj masi i mučnina, a kao najčešći navode se dugotrajna, slaba bol u epigastriju ili lijevom hipohondriju i povraćanje, kao i kod ovdje opisane pacijentice²⁻⁴. Zbog nabrojanih nespecifičnih simptoma dijagnoza se uglavnom postavlja kasno, kada već dođe do razvoja velikih trihobezoara praćenih komplikacijama. Od specifičnih simptoma i znakova navode se od ranije poznata trihotilomanija i trihofagija, areali alopecije, grizenje noktiju, repetitivno pranje ruku ili drugi znakovi opsesivno-kompulzivnog poremećaja^{1,3,4}. Uz već spomenuti pankreatitis, opisano je još niz više ili manje opasnih komplikacija trihobezoara. Spominju se opstrukcija pasaže želuca, gastrointestinalna krvarenja, opstrukcija tankog crijeva, intususcepcija, opstruktivna žutica, enteropatija praćena gubitkom proteina, akutni apendicitis, ulceracije, perforacije i peritonitis^{1-3,6,8}. Posljednje

tri navode se kao najčešći uzroci mortaliteta⁷. Naime, konstantan pritisak stranog tijela na sluznicu izaziva iritaciju, ishemiju i njezino oštećenje, a kao posljedica može doći do perforacije i razvoja peritonitisa, pa se pacijent tako nađe u životno ugrožavajućoj situaciji.

Kao orijentacijsku pretragu u hitnoj ambulanti indicirano je napraviti ultrazvuk abdomena na kojem se u području epigastrija može uočiti ehogena sjena². Iako su terapijske mogućnosti gastroskopije male, njezina je dijagnostička uloga velika zbog mogućnosti vizualizacije tvorbe u želucu. Kao i u prikazanom slučaju masa je priječila put endoskopa dublje u želudac i tako implicirala da se radi o velikoj, proširenoj tvorbi koju je bilo potrebno evaluirati CT-om^{2,6}. CT abdomena koristan je zbog mogućnosti pregleda veličine tvorbe i njezine proširenosti kao u slučaju sindroma Rapunzel ili pak za prikaz lokacije multiplih trihobezoara. CT-om se prikaže intraluminalna heterogena masa u kojoj se često vidi zarobljen zrak. Nerijetko se ovakav nalaz protumači kao apsces ili tumorozna tvorba³.

U prikazanom slučaju zbog razvoja akutnog pankreatitisa djevojka je najprije podvrgnuta njegovu konzervativnom liječenju prema standardnim protokolima. Po poboljšanju nalaza upućena je na operativni zahvat. U literaturi postoje podaci prema kojima su pacijenti operirani bez prethodnog liječenja pankreatitisa. U prilog ovom pristupu govori i činjenica da je do pada serumskih koncentracija gušteračnih enzima došlo već unutar 24 h od zahvata^{6,7}. Nema jasnih podataka koji govore da je jedna opcija učinkovitija od druge. Endoskopsko odstranjivanje moguće je u slučaju malih i neproširenih bezoara. Kod postojanja velikih trihobezoara, poglavice onih u sindromu Rapunzel, ili razvijenih komplikacija operativni zahtjev je neizbježan, bilo laparoskopski ili klasičnim operativnim zahvatom^{1,3}. Koushk i suradnici kao prednosti laparoskopije navode činjenicu da se trihobezoari najčešće javljaju kod adolescentica. Naime, ovakav tip operacije ostavlja manje ožiljke, što je vrlo bitno zbog estetskog rezultata, ali i zbog činjenice da veliki ožiljak može izazvati dodatno psihičko opterećenje za pacijenticu s već postojećom psihijatrijskom anamnezom¹. S druge strane, zbog malog broja ovakvih slučajeva posto-

ji nedovoljno iskustvo operatera koje je neophodno za uspješan ishod operacije². Iz svega navedenoga proizlazi da se danas još uvijek najčešće izvodi laparotomija, gastrotomija, a u slučaju sindroma Rapunzel i enterotomija. U literaturi se nailazi i na pokušaje neinzvazivne terapije primjenom enzima kojima je cilj degradacija trihobezoara, ali za sada neuspješno^{3,6}. Trihobezoari su potencijalno letalni. Smrtnost neoperiranih pacijenata raste i do 70 %, dok je kod operiranih svega 4 %⁷.

Pankreatitis može nastati ili zbog pritiska mase u želucu na tijelo gušterače ili zbog okluzije papile Vateri dijelom trihobezoara koji se proteže u duodenum, što se u sindromu Rapunzel češće dogodi. Potencijalni uzrok nastanka akutnog pankreatitisa je i razmnožavanje bakterija u želucu i duodenumu, s posljedičnom bakterijskom infekcijom gušterače.

Nakon završenog kirurškog liječenja indicirano je psihijatrijsko praćenje pacijenata s trihotilomanijom. Ono je ključno kako bi se spriječili recidivi koji se javljaju u oko 20 % pacijenata i kako bi se otkrili pridruženi poremećaji poput depresije, anksioznosti, ovisnosti i anoreksije nervoze, ako su prisutni¹⁻³.

Specifični simptomi trihotilomanije i trihofagije u kombinaciji s navedenim nespecifičnim simptomima trebali bi pobuditi sumnju na razvoj trihobezoara. Treba istaknuti da specifični simptomi i znakovi, poput alopecije, često nisu prisutni, kao ni kod ove djevojke. Uz to i činjenicu da želučani enzimi ne razgrađuju dlake pojava velikih trihobezoara je neminovna, često uz razvoj sindroma Rapunzel i drugih komplikacija.

ZAKLJUČAK

Sindrom Rapunzel je vrlo rijetko stanje, ali ga treba imati na umu u diferencijalnoj dijagnozi akutnog pankreatitisa u adolescenata, osobito djevojčica. Specifični simptomi trihotilomanije i trihofagije u kombinaciji s navedenim nespecifičnim simptomima trebali bi pobuditi sumnju na razvoj trihobezoara. U slučaju nepostojanja specifičnih simptoma, detaljno uzeta anamneza i razgovor s adolescentom o njegovu psihičkom stanju

bilo od strane specijalista ili doktora opće medicine, put je prema ranom otkrivanju trihobezoara i sprječavanju nastanka komplikacija.

Izjava o sukobu interesa: Autori izjavljuju da ne postoji sukob interesa.

LITERATURA

1. Koushk Jalali B, Bingöl A, Reyad A. Laparoscopic management of acute pancreatitis secondary to Rapunzel syndrome. *Case Rep Surg* 2016;2016:7638504.
2. Blejc Novak A, Zupančič Ž, Plut D, Gvardijančič D, Homan M. Rapunzel syndrome: a rare form of trichobezoar in the stomach with some extension into the small intestine. *Acta Dermatovenerol Alp Pannonica Adriat* 2018;27:155-7.
3. Matoq A, Lee T, Salahuddin A. Acute abdominal pain in an 8-year-old female. *Clin Pediatr (Phila)* 2017;56:596-8.
4. Winsett F, Ting J, Harting MT. Rapunzel Syndrome: a rare case requiring surgical management of acute pancreatitis. *Pancreas* 2019;48:38-9.
5. Vaughan ED Jr, Sawyers JL, Scott HW Jr. The Rapunzel syndrome. An unusual complication of intestinal bezoar. *Surgery* 1968;63:339-43.
6. AlQaseer A, AlHarmi RAR, AbuAli N, Ahmed M. Rare case of trichobezoar causing pancreatitis in a young woman. *BMJ Case Rep* 2019;12:229173.
7. Shawis RN, Doig CM. Gastric trichobezoar associated with transient pancreatitis. *Arch Dis Child* 1984;59:994-5.
8. Kochar AS. Acute appendicitis associated with a trichobezoar. *JAMA* 1984;252:1681-2.