

## Dermskopija u prevenciji melanoma

### *Dermoscopy in Melanoma Prevention*

**Zrinjka Paštar, Jasna Lipozenčić**

Klinika za kožne i spolne bolesti Kliničkog bolničkog centra Zagreb i  
Medicinskog fakulteta Sveučilišta u Zagrebu  
10000 Zagreb, Šalata 4

**Sažetak** Dermskopija je neinvazivna dijagnostička metoda u dermatovenerologiji koja podrazumijeva pregled promjene "hand-held" dermskopom, stereomikroskopom, kamerom ili digitalnim imaging sistemom. Dermskopijom se analiziraju specifične morfološke strukture koje se ne vide kliničkim pregledom te stoga dermskopija povezuje klinički pregled i dermatopatologiju. Glavna je funkcija dermskopije diferencijacija pigmentnih promjena na melanocitne i nemelanocitne promjene te diferencijacija unutar tih skupina. Bitna je diferencijacija melanoma od drugih melanocitnih i nemelanocitnih promjena, rana dijagnoza melanoma i amelanotičnog melanoma. Sekvencijsko digitalno dermskopsko monitoriranje uključuje dugotrajni (long-term) i kratkotrajni (short-term) monitoring. Time se omogućuje prava potpora i temeljna tehnika u dijagnozi pigmentnih promjena.

**Ključne riječi:** dermskopija, rani melanom, amelanotični melanom, regresivni melanom, prevencija

**Summary** Dermoscopy is a noninvasive diagnostic technique in dermatovenerology that includes the inspection of the lesion with a handheld dermoscope, stereomicroscope, camera or digital imaging system. Dermoscopy enables the evaluation of the specific morphological structures of the skin that are not visible to the naked eye. Therefore, it links clinical dermatology and dermatopathology. The major goal is to differentiate pigmented lesions into melanocytic and nonmelanocytic lesions, and make further differentiations within each group. Furthermore, it is essential to distinguish melanoma from other melanocytic and nonmelanocytic skin lesions, and to diagnose melanoma and amelanotic melanoma in their early stages. Dermoscopic follow up includes long-term and short-term monitoring, and is an essential diagnostic technique in the management of pigmented skin lesions.

**Key words:** dermscopy, early melanoma, amelanotic melanoma, regressive melanoma, prevention

Dermskopija, dermatoskopija, površinska kožna mikroskopija, direktna kožna mikroskopija, epiluminiscentna mikroskopija i videodermatoskopija sinonimi su za submaskskopsku dijagnostičku metodu u dermatologiji. Prema međunarodnom konsenzusu iz 1991. godine danas se rabi termin dermskopija (1).

Dermskopija podrazumijeva pregled promjene "hand-held" dermskopom, stereomikroskopom, kamerom ili digitalnim imaging sistemom. Povećanja ovih instrumenata variraju od 6 do 100 puta. Najprimjenjiviji dermskop u rutinskom radu je "hand-held" dermskop koji ima povećanje 10 puta. Imerzijska tekućina (70%-tni alkohol, fiziološka otopina, ultrazvučni gel) smanjuje površinsku refleksiju i omogućuje penetraciju svjetla i bolju preglednost pigmentnih struktura, kao i oblik i veličinu površinske krovilne mreže kože. Druga generacija "hand-held" dermskopa ima polarizirano svjetlo u čijem radu nije potrebna imerzijska tekućina.

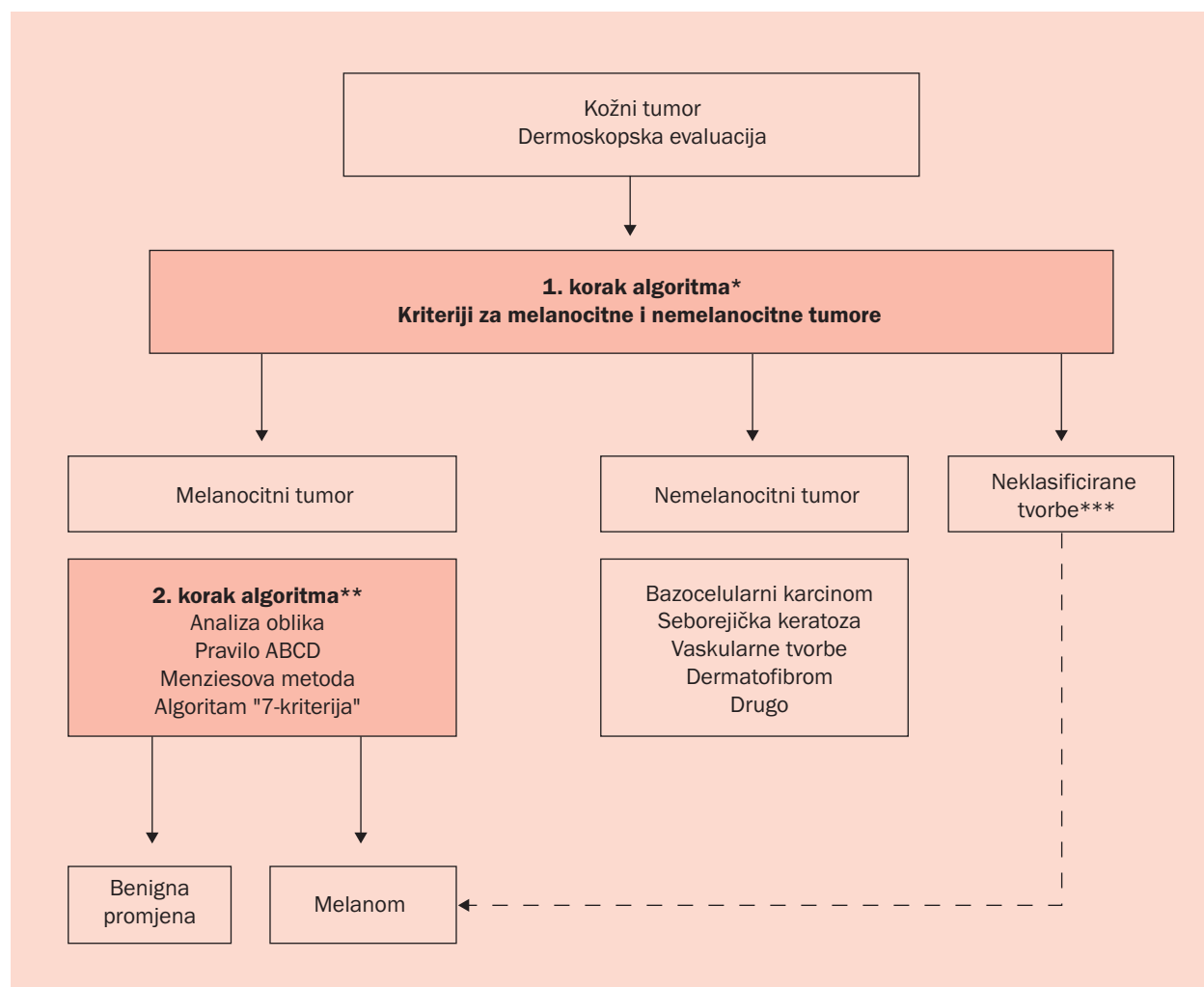
Dermskopija je *in vivo* neinvazivna dijagnostička metoda

kojom se otvara potpuno nova morfologija pigmentnih, nepigmentnih ili hipopigmentiranih promjena kojom se vizualiziraju strukture epidermisa, epidermodermalne granice i dermisa. Nadalje, dermskopija povezuje makroskopsku kliničku dermatologiju i mikroskopsku dermatopatologiju (2).

### *Dermskopija i pigmentne promjene kože*

U analizi pigmentnih promjena kože rabi se algoritam pod nazivom "Two step" metoda (3). U prvom se koraku pigmentne promjene diferenciraju na melanocitne i nemelanocitne (tablica 1). Dijagnoza se temelji na evaluaciji i kliničkih i dermskopskih kriterija, a ne samo jednog kriterija. U drugom koraku "Two step" metode provodi se diferencijacija između nevusa i melanoma. Ako se promjena ne može svrstati ni u jednu od dviju navedenih skupina, promjena

Tablica 1. "Two step" metoda: \* diferencijacija između melanocitnih i nemelanocitnih promjena; \*\* diferencijacija između benignih melanocitnih promjena i melanoma; \*\*\* neklasificirana promjena se reanalizira u smislu melanoma (3)



se klasificira kao "neklasificirana" i reevalui se u smislu melanoma. Analiza pigmentnih promjena obavlja se dalje s pomoću dermoskopskih algoritama. Klasični dermoskopski algoritam je analiza oblika, a alternativni algoritmi su pravilo ABCD, Menziesova metoda, "7-point checklist" i "3-point checklist" (3).

Analiza dermoskopskih oblika ("Pattern analysis") najpoznatiji je i najetabliraniji algoritam.

Zahtijeva dobro znanje dermoskopije i iskustvo dermoskopičara jer kombinira istodobnu analizu različitih subjektivnih i objektivnih morfoloških oblika (4, 5).

Alternativni algoritmi su pojednostavnjeni algoritmi, a ujedno su i algoritmi druge linije. Radi se o algoritmima za neiskusne dermoskopičare i algoritmima za analizu klinički nejasnih melanocitnih pigmentnih promjena. Za njihovu uporabu potrebno je osnovno dermoskopsko znanje. Osjetljivost ovih algoritama je podjednaka. Asimetrija dermoskopske boje i strukture, multiple boje, atipična mreža i "blue-white veil" važni su kriteriji u alternativnim algoritmima i cilj je ne propustiti dijagnozu melanoma.

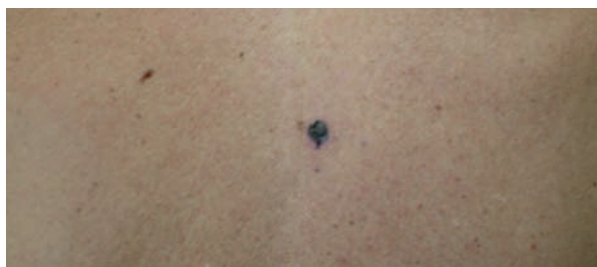ABCD-algoritam ima veću specifičnost u usporedbi sa "7-point" algoritmom. "7-point" algoritam jedini uključuje vaskularne strukture koje su najvažniji kriterij u dijagnozi hipomelanotičnog melanoma. Algoritam "3-point" služi za detekciju melanoma i nemelanomskih tumora i odluku o eksciziji (5). Nadalje, danas se ne naglašava potreba za dijagnostičkom točnošću kao glavnim ciljem dermoskopije, već rana dijagnoza melanoma i dijagnoza amelanotičnog melanoma, što je i klinički i dermoskopski izazov.

## Dermoskopija i melanom

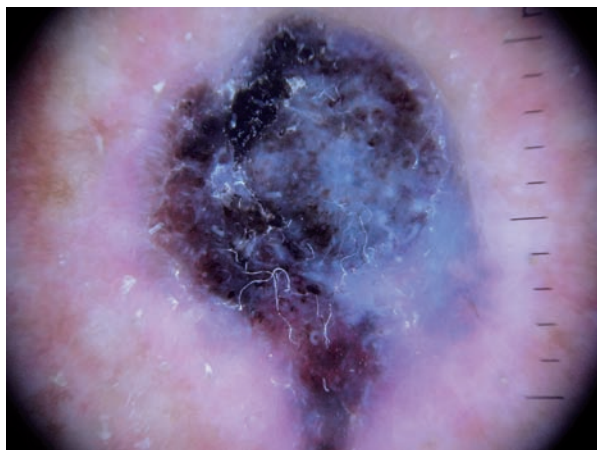
### Rani melanom

Oko 75% melanoma razvije se *de novo* (slika 1A, 1B), a samo 25% iz madeža (slika 2A, 2B).

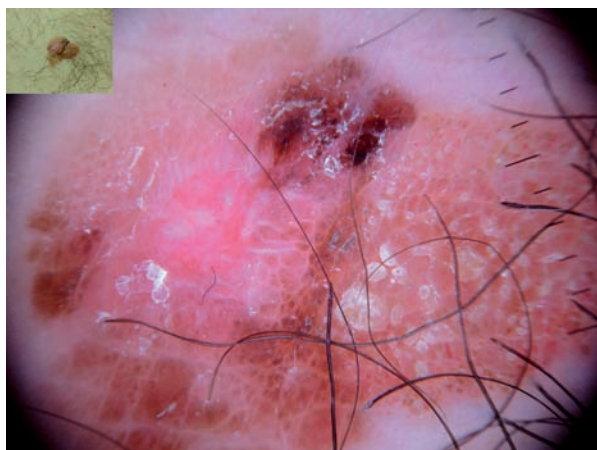
*De novo* rani melanomi malene su, smeđe do crne maku- le s neoštrim rubom i rastom. Promjerom varira od 2 mm



Slika 1A. Nodularni melanom na leđima



Slika 1B. Dermoskopska slika: nespecifična globalna struktura; "blue-white" strukture, crni "blotch", crni i smeđi "dots", "milky-red" područja i atipična vaskularizacija



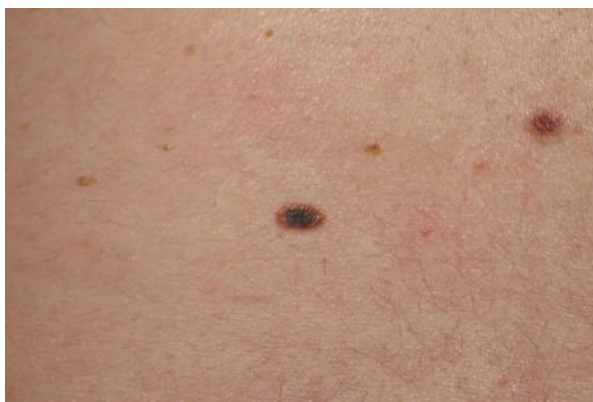Slika 2A,B. Promijenjeni nevus, klinički suspektan na melanom (klinička i dermoskopska slika). Dermoskopska analiza: "Pattern analysis": kombinacija globularane i nespecifične globalne strukture; agregirani smeđi globuli i iregularni tamnosmeđi globuli, atipična vaskularizacija, "scar-like" područja.

ABCDE-pravilo: asimetrična promjena, nepravilni rubovi sa pseudopodima, višebojne strukture (crvena, svijetlo i tamnosmeđa, crna); regularni i iregularni globuli s područjima bez strukture.

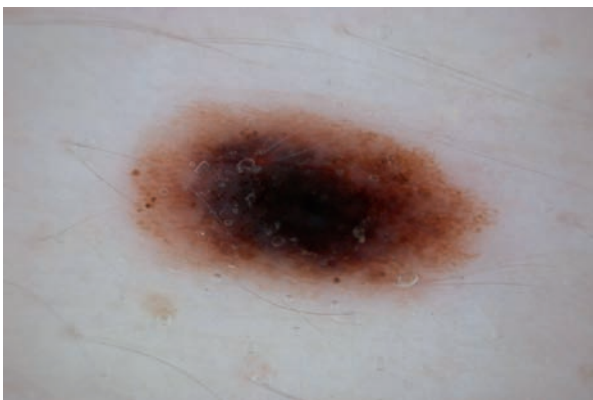
7-Point analiza: atipična vaskularizacija, iregularni pigment, iregularni globuli, regresijske strukture.

do nekoliko centimetara s obzirom na to da radijalan rast može trajati godinama (slika 3A, 3B). U kliničkoj dijagnostici u ABCDE-pravilu veliko je značenje dano evoluciji promjene (E) koje se odnosi na novonastalu promjenu posebno u odrasloj dobi, na porast promjene, subjektivne simptome svrbeža, a poseban je naglasak na promjeni boje (6-8).

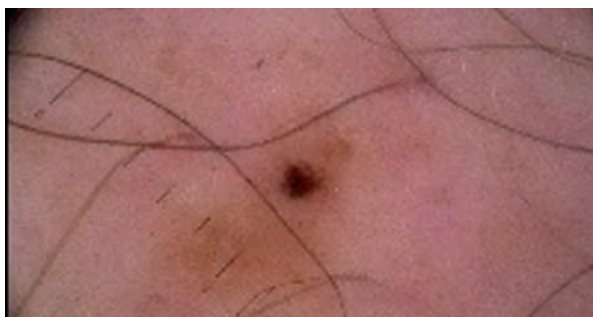U melanomu koji se razvija u madežu vidi se dermoskopska promjena boje i oblika te asimetrija madeža (slika 2, 4).



Slika 3A. Melanoma in situ, veličina 4x3 mm, abdomen



Slika 3B. Dermoskopska slika: multikomponentna globalna struktura, kombinacija dominantno homogene, globularne i retikularne strukture; centralno plavo-sivi "blotch", na periferiji asimetrično tamnosmeđi "dots" i ostaci tipične mreže

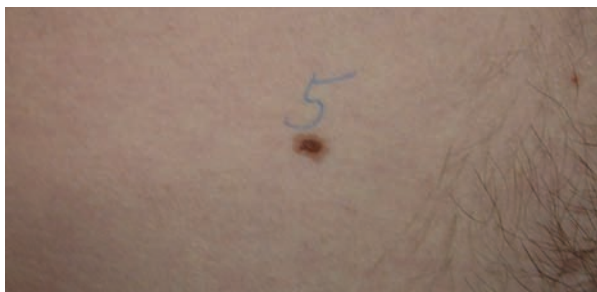

Slika 4. Melanoma in situ u nevusu

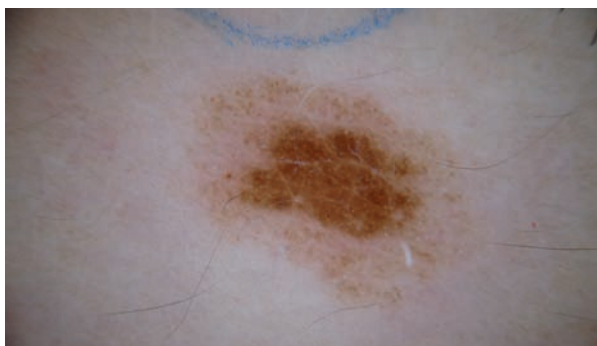


Incidencija ranih melanoma ovisno o studijama iznosi 1–17%, 3–4% te prema jednoj studiji u Australiji 31,1% (9–11). Rani melanomi se češće javljaju u dobnoj skupini od 39 do 42 godine života, dok su anatomska distribucija, rasna i spolna predispozicija jednake kao kod uznapredovalih melanoma (6, 7, 12).

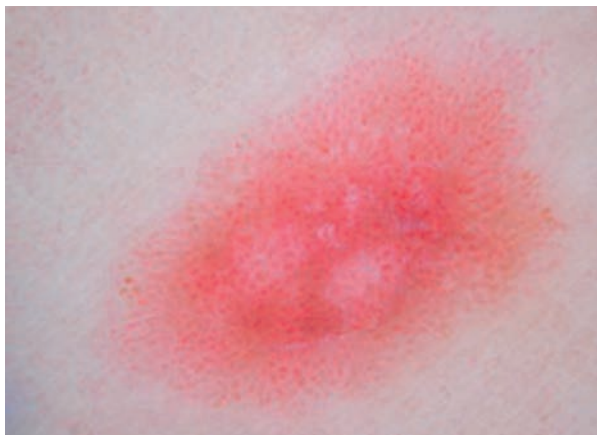Dermoskopske karakteristike melanoma *in situ* slabo su vidljive, i to posebno u promjenama promjera ispod 3 mm kada je često i nemoguće diferencirati melanom *in situ* i nevus (slika 5A, 5B; 6; 7A, 7B; 8A, 8B) (13).



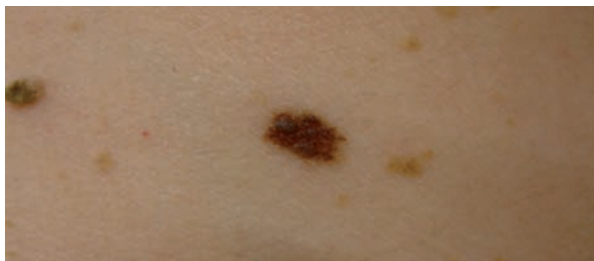
Slika 5A. Displastični nevus na abdomenu



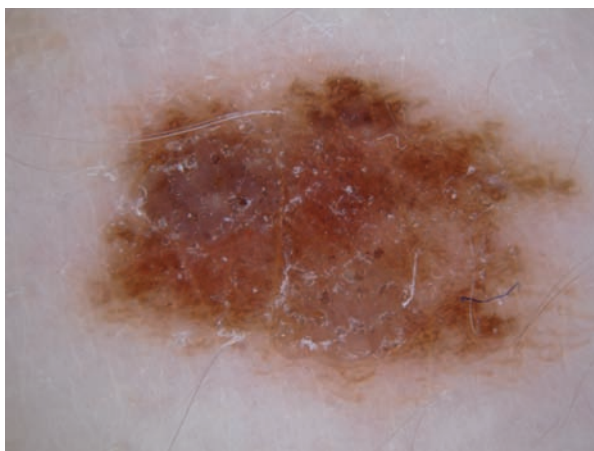
Slika 5B. Dermoskopska slika: kombinacija dominantne homogene strukture i slabije naznačene globularne strukture; centralno homogena smeđa i periferno anularno svijelosmeđa pigmentacija, mjestimično smeđi "dots" i globuli i folikularna hipopigmentacija



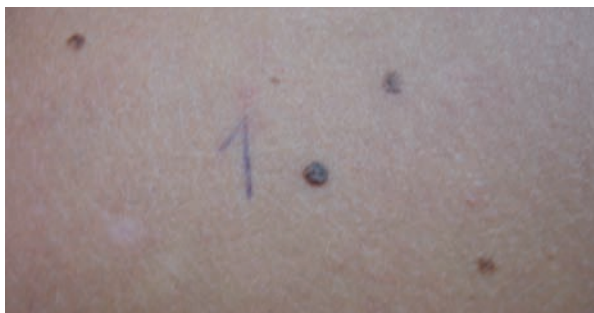Slika 6. Displastični nevus: nespecifična globalna struktura; "dotted" krvne žile



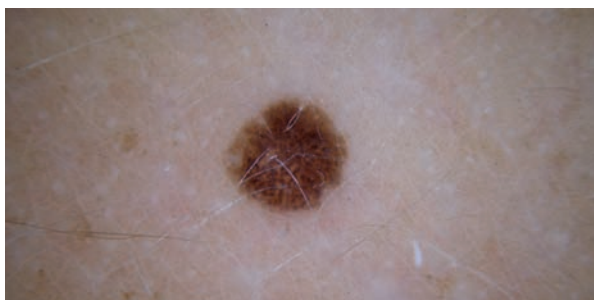
Slika 7A. Displastični nevus na abdomenu



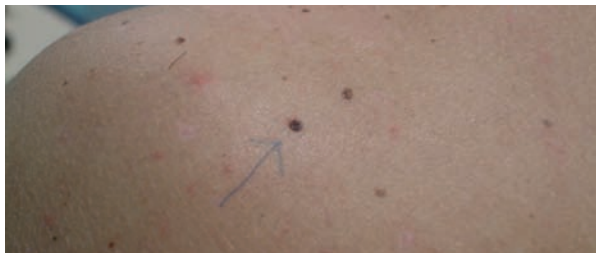Slika 7B. Dermoskopska slika: kombinacija dominantne homogene i slabije naznačene retikularne i globularne globalne strukture; smeđa pigmentacija s tamnosmeđim "dots" i mjestimičnom tipičnom mrežom



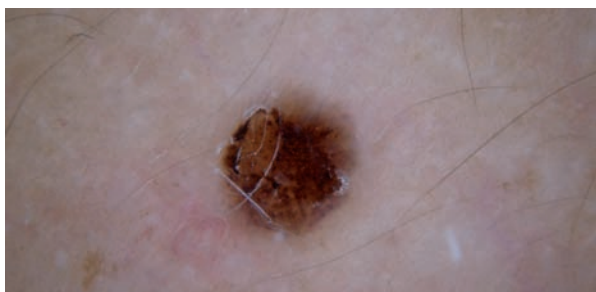Slika 8A. Displastični nevus



Slika 8B. Dermoskopska slika: globularna globalna struktura; simetrično raspoređeni regularni i iregularni globuli

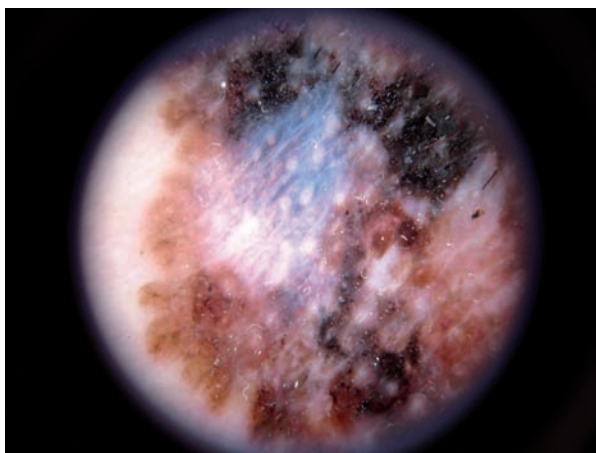


Slika 8C. Klinička slika nakon "short-term" monitoringa



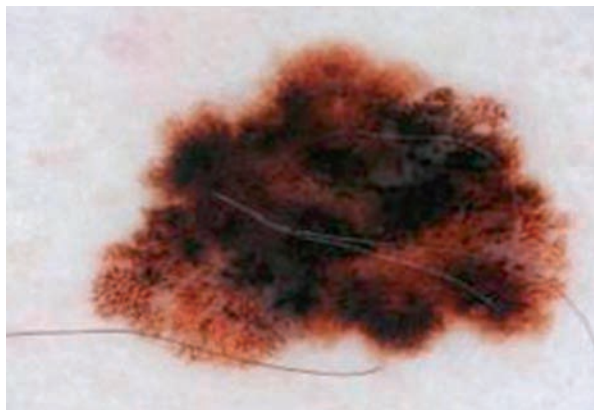
Slika 8D. Dermoskopska slika nakon "short-term" monitoringa: spicoidna\* globalna struktura; "streaks" asimetrično na periferiji, tamnosmeđi globuli i "blotches"

Dermoskopski, rani melanomi imaju retikularnu ili multi-komponentnu osnovnu globalnu strukturu (slika 3B), kao i uznapredovali melanomi, ali su slabije izražene. Od lokalnih specifičnih dermoskopskih struktura asimetrija je jedan od najvažnijih parametara, dok multiple boje nisu toliko česte (14-17). Ostale su strukture iregularna pigmentna mreža koja naglo završava na rubovima, iregularne "streaks", iregularni "dots" i globuli, iregularni "blotches" te posebno prisutnost tih struktura na periferiji promjene (slika 3B) (1, 14-17). "Blue-white" strukture češće se nađu u većim melanomima (slika 9, 10, 11), dok se u ranima može naći i retikularna depigmentacija (1, 14-18).

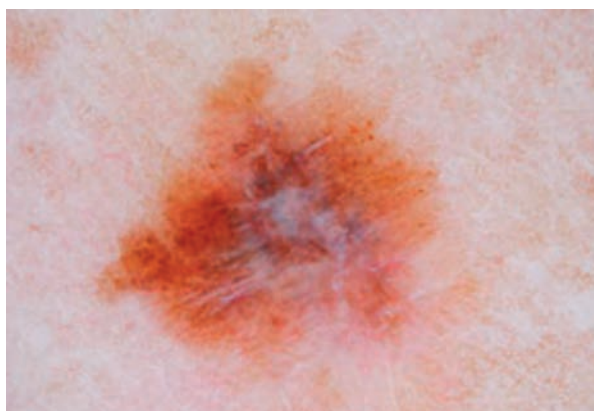


Slika 9. Površinsko šireći melanom. Dermoskopska slika: nespecifična globalna struktura; "blue-white veil", asimetrični crni "blotch" i "dots", "scar-like" područje.

\*pridjev spicoidni dolazi od prezimena Spitz



Slika 10. Melanom. Dermoskopska slika: kombinacija globularne i retikularne globalne strukture; asimetrični "blotch", "blue-white veil", atipična mreža.



Slika 11. Melanoma in situ. Dermoskopska slika: nespecifična globalna struktura; "blue-white veil" i "scar-like" u centralnom dijelu, ostaci mreže i pojedinačni smeđi globuli.

Melanomi u asocijaciji s nevusima razlikuju se u dermoskopskim karakteristikama pokazujući raznolike specifične kriterije melanoma.

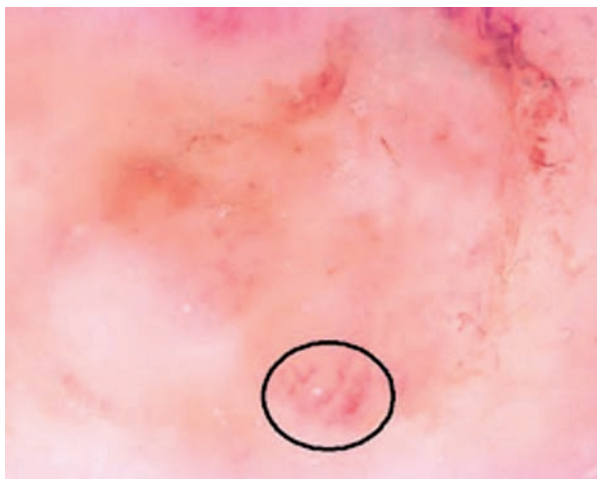
## Dermoskopija i amelanotični melanom

Amelanotični melanom je oblik kožnog melanoma kojemu nedostaje melaninska pigmentacija i čine 2-8% svih melanoma. Nedostatak pigmenta može biti zbog smanjene produkcije pigmenta ili zbog regresije. S obzirom na količinu pigmenta dijeli se na potpuno amelanotični melanom, parcijalno hipomelanotični ili parcijalno amelanotični melanom s cirkumskriptnom hipopigmentacijom i na slabo pigmentirane melanome s difuznom hipopigmentacijom. Klinički imitira benigne i maligne varijante i melanocitnih i nemelanocitnih promjena.

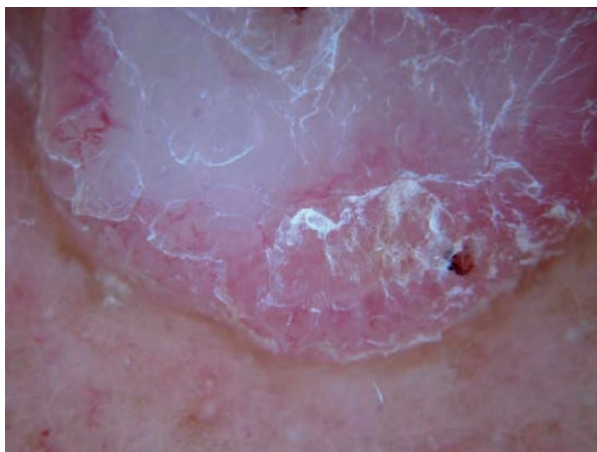Klinički se radi o ružičasto-crvenoj makuli, papuli, plaku ili nodulu promjera 0,5 cm ili više, s rastom, neoštro ograničene, a katkad ljuskave i ulcerirane površine (19-21).



Dermoskopski se najčešće radi o nespecifičnoj globalnoj osnovnoj strukturi (slika 11), a rjeđe i o multikomponentnoj. Katkad se vide ostaci pigmentne mreže, smeđi globuli ili homogena smeđa pigmentacija. Lokalni dermoskopski kriteriji za amelanotični melanom su polimorfne krvne žile, prisutnost "milky-red" područja i rijetkih, ali visoko specifičnih crvenih globula. Deblje promjene mogu biti i s ulceracijom i krustama (19, 22-26). U regredirajućim melanomima vide se "peppering", "blue-white veil" i "scar-like" područja uz polimorfne krvne žile. Pravi amelanotični melanom ima jedino polimorfne krvne žile (slika 12A, 12B) (27, 28). Melanomi debljine <0,5 mm imaju "dotted" krvne žile distribuirane jednoliko po cijeloj promjeni; melanomi debljine 0,5–2 mm imaju i krvne žile u obliku ukosnica također u jednoličnoj distribuciji; melanomi debljine >2 mm imaju veće linearne iregularne i polimorfne krvne žile u asimetričnoj distribuciji (19, 22-26). Pri dermoskopiranju je bitno izbjeći kompresiju promjene, preporuča se upotreba ultrazvučnog gela, primjena polariziranog svjetla i veća povećanja radi adekvatne analize "milky-red" područja i vizualizacije krvnih žila.



Slika 12A. Amelanotični melanom: nespecifična globalna struktura; polimorfne krvne žile

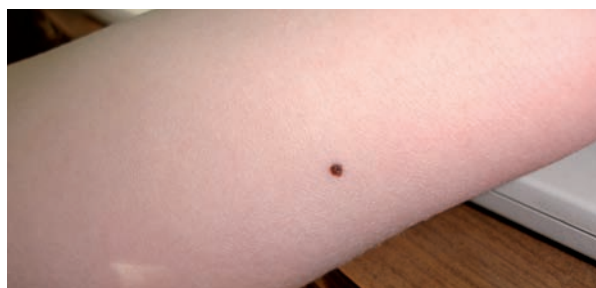

Slika 12B. Nodularni amelanotični melanom: nespecifična osnovna struktura, polimorfne krvne žile, "milky-red" područja

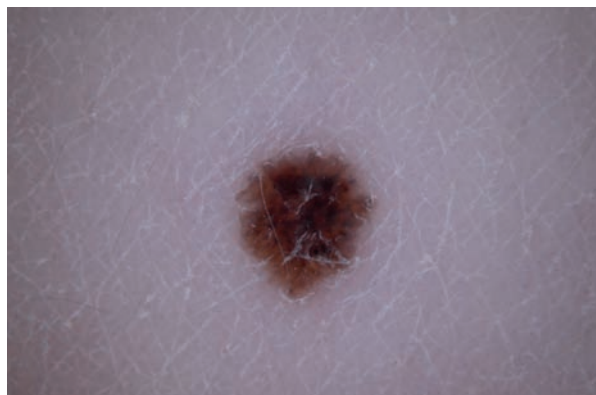## Dermoskopsko praćenje i melanom

Rane studije su pokazale da dermoskopija može unaprijediti kliničku dijagnozu za sve pigmentne promjene uključujući i rani melanom (29, 30). Dermoskopija povećava osjetljivost (do 35%) te specifičnost dijagnoze melanoma u usporedbi s kliničkom dijagnozom eksperata (2, 31).

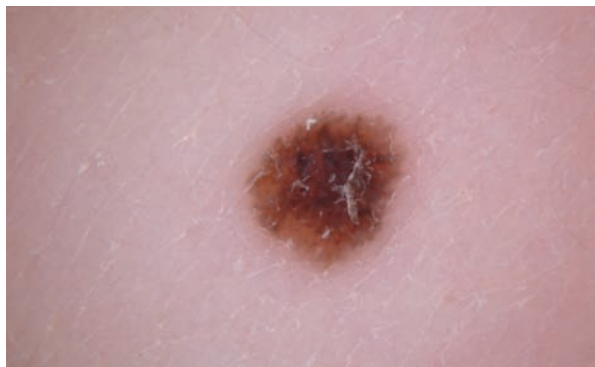
Dermoskopija nije 100% točna metoda u dijagnozi melanoma (32). Melanome koje je teško dermoskopski dijagnosticirati teško je dijagnosticirati i klinički. Stoga je razvijeno dermoskopsko praćenje selektiranih pigmentnih promjena koje nisu bile dovoljno ni klinički ni dermoskopski suspektne za eksciziju u cilju ranog otkrivanja melanoma posebno u bolesnika s multiplim atipičnim nevusima (32). Razlozi za dermoskopsko praćenje i digitalno pohranjivanje slika su brojni. **Prvo**, bolesnici s visokim rizikom od melanoma (npr. pozitivna osobna i/ili obiteljska anamneza za melanom, velik broj madeža, sindrom displastičnog nevusa, tip kože I i II) trebaju biti i klinički i dermoskopski praćeni. **Drugo**, dermoskopski se prate morfološke promjene u melanocitnim nevusima i u smislu biološkog života madeža (slika 8A-D, 13A-C) i pojave melanoma (slika 2A, 2B, 4) (33). **Treće**, prati se pojava novih pigmentnih promjena na tijelu u smislu detektiranja ranog melanoma veličine  $\geq 2$  mm odnosno ranog detektiranja "featureless" melanoma. **Četvrto**, detektiraju se morfološke promjene u obliku povećane pigmentacije i drugih lokalnih karakteristika u melanocitnim nevusima koje nastaju pod utjecajem UVB zraka (34, 35). Utjecaj UV zraka je tranzitoran i potrebna je reevaluacija 4–6 mjeseci nakon fotoekspozicije.



Slika 13A. Nevus na podlaktici kod djeteta od 6 godina



Slika 13B. Dermoskopska slika: spicoidni izgled nevusa



Slika 13C. "Short-term"-monitoring: spicoidni izgled. Radilo se o displastičnom madežu.

## Oblici dermoskopskog praćenja: long-term i short-term monitoring

Dva su osnovna tipa dermoskopskog praćenja: "long-term monitoring" je usporedba digitalnih kliničkih i dermoskopskih fotografija pri kliničkom pregledu svakih 6–12 mjeseci i najčešće se odnosi na bolesnike s mnogobrojnim atipičnim nevusima; "short-term monitoring" je usporedba digitalnih kliničkih i dermoskopskih fotografija pri kliničkom pregledu svaka 3 mjeseca kod suspektnih melanocitnih lezija bez karakteristika za melanom (slika 8 A-D) (2). Upravo ove dvije metode omogućavaju dijagnosticiranje melanoma bez kliničkih i dermoskopskih karakteristika za melanom, odnosno, za "featureless" melanom. U jednoj studiji dokazano je da je 34% melanoma (18/53) bilo dijagnosticirano isključivo dermoskopskim monitoringom te da se radilo o dermoskopski "featureless" melanomima i da je digitalni monitoring s pohranjivanjem dermoskopskih fotografija (srednja duljina praćenja 32 mjeseca) povećao osjetljivost dermoskopske analize (33). Ovi su melanomi bili tanji od melanoma otkrivenih drugim metodama, a polovica su bili melanomi *in situ* (33). Kittler *i sur.* su također upozorili na važnost sekvencijskoga dermoskopskog imaginga u detekciji "featureless" melanoma (34). Studija je uključivala 499 melanocitnih lezija kože od kojih je 91 bio melanom. Na bazičnom pregledu dermoskopske karakteristike melanoma i nevusa nisu se znatno razlikovale. Na kontrolnom pregledu nakon 1,5–4,5 mjeseci 61,8% melanoma nije pokazalo specifične dermoskopske karakteristike za melanom, 45% na pregledu nakon 4,5–8 mjeseci te 35,1% nakon 8 mjeseci. S povećanjem perioda sekvencijskog praćenja, u melanomima je došlo do asimetrične, a u nevusima do simetrične promjene arhitekture i boje (34).

Karakteristike rastućih pigmentnih promjena kože opisane su u studiji Kittlera *i sur.* (35). U bolesnika mlađih od 20 godina dermoskopskim praćenjem 1x na godinu dokazana je simetrična pojava globula na rubu lezija u sveukupno polovice nevusa koji su se povećavali. Patohistološki ove promjene odgovaraju pigmentnim junkcijskim gnijezdima melanocita na rubu nevusa. U nedostatku drugih atipičnih karakteristika simetričan rast melanocitne promjene nije

sam po sebi indikator malignosti (slika 6). Nadalje, lezije koje se povećavaju u odraslih moraju se posebno pratiti jer mogu upućivati na melanom (35).

Druga je studija uspoređivala promjenu dermoskopskih karakteristika u ranim stadijima melanoma, atipčnim nevusima i običnim nevusima (36). Melanomi su najčešće pokazivali fokalna povećanja povezana s promjenama oblika i izgleda dermoskopskih struktura koje su povezane s melanomima. Suprotno, većina benignih promjena pokazala je simetrično povećanje bez strukturnih dermoskopskih promjena. U toj je studiji dokazano da praćenje melanocitnih promjena digitalnom dermoskopijom može pomoći u identifikaciji morfoloških promjena karakterističnih za rani melanom. Upravo promjena dermoskopske arhitekture u kombinaciji s povećanjem dijametra promjene može upućivati na promjenu prema displaziji, a povećanje pigmentacije upućuje na sezonske varijacije zbog fotoekspozicije (34).

Kittler *i sur.* su uspoređujući točnost dijagnosticiranja melanoma dermoskopijom i bez nje u metaanalizi 27 studija, dokazali 49% ( $p=0,001$ ) veću dijagnostičku točnost u skupini gdje je primijenjena dermoskopija (31).

Randomizirana i kontrolirana studija Carli *i sur.* upozorila je na signifikantno smanjenje broja potrebnih ekscizija pigmentnih promjena kože (9,0% prema 15,6%,  $p=0,013$ ) u usporedbi kliničkog pregleda s dermoskopijom i kliničkog pregleda bez dermoskopije (37). Druga retrospektivna studija je upozorila na signifikantno smanjenje broja ekscizija melanocitnih lezija s 18:1 prije "dermoskopske ere" na 4:1 u "dermoskopskoj eri" (38). Dakle, dermoskopija smanjuje potrebu za biopsijom i omogućuje raniju detekciju melanoma u usporedbi s kliničkim pregledima bez dermoskopije.

Nadalje, dermoskopski suspektni dijelovi pigmentnih lezija mogu se biopsirati ili upozoriti patologa na potrebnost za pretrage na određenom dijelu preparata (39).

## Zaključak

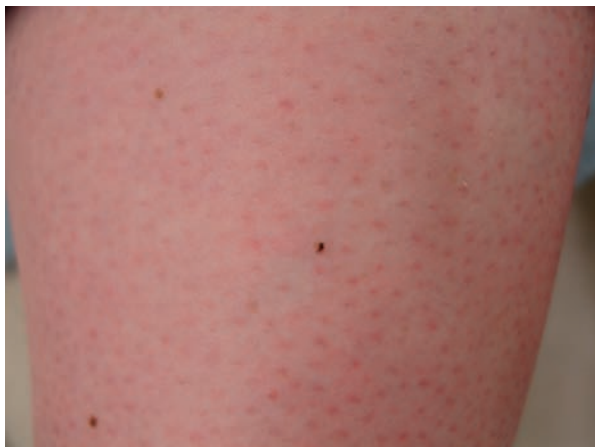S obzirom na rast incidencije melanoma dijagnostički izazov su rani, regredirajući i amelanotični melanomi. U dijagnozi su važni anamnestički podaci, klinička slika, dermoskopija te kliničko i dermoskopsko praćenje.

U anamnezi i kliničkoj slici esencijalno je ABCDE-pravilo s naglaskom na evoluciju promjene u dijagnozi malih, regredirajućih i amelanotičnih melanoma.

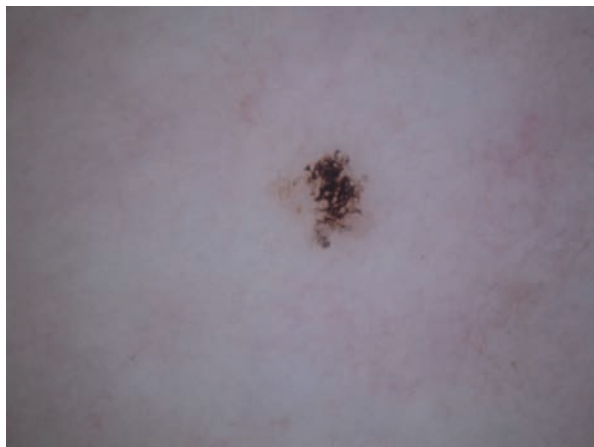Nadalje, u dermoskopiji je važna "neselektivna dermoskopija", tj. izbor promjena za dermoskopiranje ne treba ograničiti na dermoskopiju velikih i pigmentiranih promjena, već treba dermoskopirati i dermoskopski pratiti i malene (slika 14A, 14B) i nepigmentirane promjene.

Dermoskopsko praćenje omogućava vizualizaciju i minornih promjena dermoskopskih struktura tijekom perioda od 3, 6 ili 12 mjeseci.

Upravo je težnja unaprjeđenju dijagnostičke točnosti i dovela do razvitka novih, neinvazivnih tehnika uključujući dermoskopiju i kompjutorizirani slikovni analizirajući sustav.



Slika 14A. Crna makula promjera 2 mm na potkoljenici žene u dobi od 30 godina



Slika 14B. Dermoskopska slika: asimetrična retikularna struktura građena od atipične zadebljane mreže.  
Dijagnoza: Ink-spot lentigo.

## Literatura

1. ARGENZIANO G, SOYER HP, CHIMENTI S i sur. Dermoscopy of pigmented skin lesions: results of a consensus meeting via the Internet. *J Am Acad Dermatol* 2003;48:679-93.
2. MENZIES SW. Cutaneous melanoma: making a clinical diagnosis, present and future. *Dermatol Ther* 2006;19:32-9.
3. MALVEHY J, PUIG S, ARGENZIANO G, MARGHOOB AA, SOYER HP; INTERNATIONAL DERMOSCOPY SOCIETY BOARD MEMBERS. Dermoscopy report: proposal for standardization. Results of a consensus meeting of the International Dermoscopy Society. *J Am Acad Dermatol* 2007;57:84-95.
4. STOLZ W, BRAUN-FALCO O, BILEK P, LANDTHALER M. Color atlas of dermoscopy. 2nd enlarged and completely revised edition. Berlin: Blackwell Wissenschaft, 2002.
5. SOYER HP, ARGENZIANO G, ZALAUDEK I, CORONA R, SERA F, TALAMINI R. Three-point checklist of dermoscopy. A new screening method for early detection of melanoma. *Dermatology* 2004;208:27-31.
6. BERGMAN R, KATZ I, LICHTIG C, BEN-ARIEH Y, MOSCONA AR, FRIEDMAN-BIRNBAUM R. Malignant melanomas with histologic diameters less than 6 mm. *J Am Acad Dermatol* 1992;26:462-6.
7. KAMINO H, KIRYU H, RATECH H. Small malignant melanomas: clinicopathologic correlation and DNA ploidy analysis. *J Am Acad Dermatol* 1990;22:1032-8.
8. HELSING P, LOEB M. Small diameter melanoma: a follow-up of the Norwegian Melanoma Project. *Br J Dermatol* 2004;151:1081-3.
9. SCHMOECKEL C. Small malignant melanomas: clinicopathologic correlation and DNA ploidy analysis. *J Am Acad Dermatol* 1991;24:1036-7.
10. BONO A, BARTOLI C, MOGLIA D, MAURICHI A, CAMERINI T, GRASSI G. Small melanomas: a clinical study on 270 consecutive cases of cutaneous melanoma. *Melanoma Res* 1999;9:583-6.
11. SHAW HM, McCARTHY WH. Small-diameter malignant melanoma: a common diagnosis in New South Wales, Australia. *J Am Acad Dermatol* 1992;27:679-82.
12. GONZALEZ A, WEST AJ, PITHA JV, TAIRA JW. Small-diameter invasive melanomas: clinical and pathologic characteristics. *J Cutan Pathol* 1996;23:126-32.
13. PIZZICHETTA MA, TALAMINI R, PICCOLO D, ARGENZIANO G, PAGNANELLI G, BURGDORF T i sur. The ABCD rule of dermatoscopy does not apply to small melanocytic skin lesions. *Arch Dermatol* 2001;137:1376-8.



14. ARGENZIANO G. Dermoscopy of melanocytic neoplasms: subpatterns of melanoma—degrees of malignancy. *Arch Dermatol* 2005;141:406.
15. PEHAMBERGER H, STEINER A, WOLFF K. *In vivo* epiluminescence microscopy of pigmented skin lesions. I. Pattern analysis of pigmented skin lesions. *J Am Acad Dermatol* 1987;17:571-83.
16. SALOPEK TG, KOPF AW, STEFANATO CM, VOSSAERT K, SILVERMAN M, YADAV S. Differentiation of atypical moles (dysplastic nevi) from early melanomas by dermoscopy. *Dermatol Clin* 2001;19:337-45.
17. SOYER HP, ARGENZIANO G, ZALAUDEK I, CORONA R, SERA F, TALAMINI R. Three-point checklist of dermoscopy. A new screening method for early detection of melanoma. *Dermatology* 2004;208:27-31.
18. LOZZI GP, PICCOLO D, MICANTONIO T, ALTAMURA D, PERIS K. Early melanomas dermoscopically characterized by reticular depigmentation. *Arch Dermatol* 2007;143:808-9.
19. BONO A, MAURICHI A, MOGLIA D, CAMERINI T, TRAGNI G, LUALDI M i sur. Clinical and dermatoscopic diagnosis of early amelanotic melanoma. *Melanoma Res* 2001;11:491-4.
20. BOWLING J, ARGENZIANO G, AZENHA A, BANDIC J, BERGMAN R, BLUM A i sur. Dermoscopy key points: recommendations from the international dermoscopy society. *Dermatology* 2007;214:3-5.
21. ARGENZIANO G, ZALAUDEK I, CORONA R, SERA F, CICALA L, PETRILLO G. Vascular structures in skin tumors: a dermoscopy study. *Arch Dermatol* 2004;140:1485-9.
22. GRANT-KELS JM, BASON ET, GRIN CM. The misdiagnosis of malignant melanoma. *J Am Acad Dermatol* 1999;40:539-48.
23. KOCH SE, LANGE JR. Amelanotic melanoma: the great masquerader. *J Am Acad Dermatol* 2000;42:731-4.
24. ARGENZIANO G, ZALAUDEK I, FERRARA G, JOHR R, LANGFORD D, PUIG S i sur. Dermoscopy features of melanoma incognito: indications for biopsy. *J Am Acad Dermatol* 2007;56:508-13.
25. PIZZICHETTA MA, TALAMINI R, STANGANELLI I, PUDDU P, BONO R, ARGENZIANO G i sur. Amelanotic/hypomelanotic melanoma: clinical and dermoscopic features. *Br J Dermatol* 2004;150:1117-24.
26. ZALAUDEK I, ARGENZIANO G, KERL H, SOYER HP, HOFMANN-WELLENHOF R. Amelanotic/Hypomelanotic melanoma—is dermoscopy useful for diagnosis? *J Deutsch Dermatol Ges* 2003;1:369-73.
27. CARLI P, MASSI D, DE GIORGI V, GIANNOTTI B. Clinically and dermoscopically featureless melanoma: when prevention fails. *J Am Acad Dermatol* 2002;46:957-9.
28. ZALAUDEK I, FERRARA G, DI STEFANI A, ARGENZIANO G. Dermoscopy for challenging melanoma; how to raise the 'red flag' when melanoma clinically looks benign. *Br J Dermatol* 2005;153:200-2.
29. PEHAMBERGER H, BINDER M, STEINER A, WOLFF K. *In vivo* epiluminescence microscopy: improvement of early diagnosis of melanoma. *J Invest Dermatol* 1993;100:356S-362S.
30. STEINER A, PEHAMBERGER H, WOLFF K. *In vivo* epiluminescence microscopy of pigmented skin lesions. II. Diagnosis of small pigmented skin lesions and early detection of malignant melanoma. *J Am Acad Dermatol* 1987;17:584-91.
31. KITTLER H, PEHAMBERGER H, WOLFF K, BINDER M. Diagnostic accuracy of dermoscopy. *Lancet Oncol* 2002;3:159-65.
32. ARGENZIANO G. The impact of dermoscopy on the management of pigmented skin lesions: The role of follow-up. *J Am Acad Dermatol* 2005;52:178.
33. HAENSSLE HA, KRUEGER U, VENTE C i sur. Results from an observational trial: digital epiluminescence microscopy follow-up of atypical nevi increases the sensitivity and the chance of success of conventional dermoscopy in detecting melanoma. *J Invest Dermatol* 2006;126:980-5.
34. KITTLER H, GUITERA P, RIEDL E i sur. Identification of clinically featureless incipient melanoma using sequential dermoscopy imaging. *Arch Dermatol* 2006;142:1113-9.
35. KITTLER H, SELTENHEIM M, DAWID M, PEHAMBERGER H, WOLFF K, BINDER M. Frequency and characteristics of enlarging common melanocytic nevi. *Arch Dermatol* 2000;136:316-20.
36. KITTLER H, PEHAMBERGER H, WOLFF K, BINDER M. Follow-up of melanocytic skin lesions with digital epiluminescence microscopy: patterns of modifications observed in early melanoma, atypical nevi, and common nevi. *J Am Acad Dermatol* 2000;43:467-76.
37. CARLI P, DE GIORGI V, CHIARUGI A i sur. Addition of dermoscopy to conventional naked-eye examination in melanoma screening: a randomized study. *J Am Acad Dermatol* 2004;50:683-9.
38. CARLI P, DE GIORGI V, CROCCETTI E i sur. Improvement of malignant/benign ratio in excised melanocytic lesions in the 'dermoscopy era': a retrospective study 1997-2001. *Br J Dermatol* 2004;150:687-92.
39. BRAUN RP, KAYA G, MASOUYE I, KRISCHER J, SAURAT JH. Histopathologic correlation in dermoscopy: a micropunch technique. *Arch Dermatol* 2003;139:349-51.

---

#### Adresa za dopisivanje / Corresponding Address

Zrinjka Paštar, dr. med.  
 Klinika za kožne i spolne bolesti  
 Kliničkog bolničkog centra Zagreb i  
 Medicinskog fakulteta Sveučilišta u Zagrebu  
 10000 Zagreb, Šalata 4  
 E-mail: zpastar@hi.htnet.hr

#### Primljeno / Received

30. 12. 2007.  
 December 30, 2007

#### Prihvaćeno / Accepted

29. 1. 2008.  
 January 29, 2008

Atorvox®

**Carvetrend®**

**Cilazil®**

**Cilazil® plus**

**Losartio®**

**Losartio® Plus**

**Optimovon®**

**Optimovon® Plus**

**Statex®**

**Vilpin®**

 **PLIVA**  
Članica Barr grupe

