

Akutna novonastala glavobolja – pregledni prikaz dijagnostičkih i terapijskih postupnika

Sudden and Severe Headache – a Review of Diagnostic and Therapeutic Guidelines

ZDRAVKA POLJAKOVIĆ

Medicinski fakultet Sveučilišta u Zagrebu, KBC Zagreb, Klinika za neurologiju

SAŽETAK _____Dijagnoza akutne naglo nastale glavobolje postavlja se u slučaju intenzivne glavobolje koja svoj maksimalni intenzitet dostiže unutar jedne minute te traje dulje od 5 minuta bez obzira na etiologiju. Vrlo često je izolirani simptom iako može biti praćena mučninom, povraćanjem, osjetljivošću na buku ili na svjetlost, bolom u vratu, ukočenošću vrata, promjenama ponašanja ili razine svijesti, pa i žarišnim neurološkim deficitom. Uzroci akutne novonastale glavobolje su: subarahnoidalno krvarenje (SAH), reverzibilni cerebralni vazokonstriksijski sindrom (RCVS), tromboza cerebralnih venskih sinusa (TCVS), disekcije arterija glave i vrata, intrakranijska hipotenzija (IH), infektivne bolesti središnjega živčanog sustava, sindrom posteriorne reverzibilne encefalopatije (PRES) te neki rjeđi uzroci kao što je ishemijski i hemoragijski moždani udar. Benigna akutna naglo nastala glavobolja je dijagnoza koja se postavlja tek nakon isključenja svih drugih mogućih uzroka ovoga stanja. Terapija je specifična za svaku navedenu etiologiju, a ovaj oblik glavobolje, ako zadovoljava dijagnostičke kriterije, smatra se hitnim stanjem te je dijagnostički i terapijski algoritam podređen pravilima hitnoga zbrinjavanja.

KLJUČNE RIJEČI: akutna glavobolja, dijagnoza akutne glavobolje, subarahnoidalno krvarenje

SUMMARY _____Diagnostic criteria of acute intensive headache (thunderclap headache), is an acute intensive headache which reaches maximal intensity within one minute and lasts for more than 5 minutes, no matter what the etiology or accompanied symptoms are. Most often it is an isolated symptom; however, nausea, vomiting, photo or phonophobia, neck stiffness or neck pain, focal neurologic deficit or even disturbances of consciousness may occur. The etiology is most often a neurologic emergency such as: subarachnoid hemorrhage (SAH), reversible intracranial vasoconstriction syndrome (RCVS), thrombosis of cerebral venous sinuses (TCVS), dissection of intra and extracranial blood vessels, intracranial hypotension, infective diseases of the central nervous system, or posterior reversible encephalopathy syndrome (PRES). Some other causes like stroke or intracerebral hematoma are possible, but rare. Benign thunderclap headache is also a possible diagnosis, but only after excluding all mentioned syndromes or states. The therapeutic approach is specific for each particular etiology, bearing in mind that the thunderclap headache is by definition a neurologic emergency and must be diagnosed and treated as an urgent state.

KEY WORDS: thunderclap headache, diagnosis of acute headache, subarachnoid hemorrhage



Definicija i učestalost akutne novonastale glavobolje

Akutna novonastala glavobolja predstavnik je skupine naglo nastalih intenzivnih glavobolja čija je glavna karakteristika razvoj jake glavobolje unutar manje od jedne minute (1 – 3). Upravo je brzina nastanka ovog oblika glavobolje do svojega maksimalnog intenziteta njezina glavna značajka, dok sam intenzitet boli nije nužno osnovna razlikovna karakteristika. Usprkos činjenici da je glavobolja jedan od čestih uzroka pregleda bolesnika u hitnoj službi, te da se u najvećem postotku nakon učinjene obrade ustanove benigni uzroci glavobolje, glavobolja ovih karakteristika najčešće je posljedica strukturalnih intrakranijskih promjena te će je se nakon

učinjene dijagnostičke obrade klasificirati u jedan od oblika sekundarnih glavobolja (1 – 3). U zaključku, prema definiciji dijagnoza akutne naglo nastale glavobolje postavlja se u slučaju intenzivne glavobolje koja svoj maksimalni intenzitet dostiže unutar jedne minute te traje dulje od 5 minuta bez obzira na etiologiju, dok se dijagnoza benigne naglo nastale glavobolje smije postaviti tek nakon isključenja postojanja intrakranijske patologije kao uzroka boli (1, 2). Bol kod ovog oblika glavobolje obično je difuzna iako može biti locirana i bilo gdje u području glave (4). Vrlo često je izolirani simptom iako može biti praćena mučninom, povraćanjem, osjetljivošću na buku ili na svjetlost, bolom u vratu, ukočenošću vrata, promjenama ponašanja ili razine svijesti, pa i žarišnim

neurološkim deficitom. Izostanak prateće simptomatologije nije znak benignog uzroka glavobolje (4). Incidenciju akutne novonastale glavobolje nije lako procijeniti zbog vrlo raznolike etiologije (5). Na temelju studija, incidencija se procjenjuje na 43 oboljela na 100 000 odraslih osoba na godinu. Treba napomenuti da je gotovo trećina tih bolesnika zapravo patila od migrenskih glavobolja čija je klinička slika nalikovala akutnoj novonastaloj glavobolji (5). U jednom istraživanju u kojemu su obrađivani bolesnici koji su se javili u hitnu službu na godišnjoj razini, otprilike 15 % pregledanih osoba imalo je dijagnozu akutne novonastale glavobolje (5). Uzevši navedene podatke u obzir, realno je pretpostaviti kako bi u hrvatskoj populaciji, bez obzira na etiologiju, ovu dijagnozu moglo na godišnjoj razini imati otprilike 1 500 osoba.

Etiologija i mehanizam nastanka akutne glavobolje

Na temelju poznavanja patologije koja uzrokuje akutno nastalu glavobolju, a uzevši u obzir i definiciju toga stanja (koja obuhvaća vremenski prozor nastanka i intenzitet glavobolje), nameće se zaključak da je ovaj oblik glavobolje posljedica vaskularnih zbivanja koja su toliko opsežna da dovode do poremećaja perfuzije cijeloga mozga, odnosno naglih promjena intrakranijskoga tlaka, što može dovesti do akutne, intenzivne i dugotrajne boli. Poremećaj perfuzije prvenstveno (po svemu) nastaje na razini neurovaskularne jedinice, a manje vjerojatno na razini velikih krvnih žila i njihovoga opskrbnog područja kao što je to, primjerice, kod ishemijskoga moždanog udara gdje je vodeći simptom naglo nastali žarišni neurološki deficit, a rjeđe difuzna i intenzivna naglo nastala glavobolja.

Uzroci akutne novonastale glavobolje su subarahnoidalno krvarenje (SAH), reverzibilni cerebralni vazokonstriksijski sindrom (RCVS), tromboza cerebralnih venskih sinusa (tCVS), disekcije arterija glave i vrata, intrakranijska hipotenzija (IH), infektivne bolesti središnjega žičanog sustava, sindrom posteriorne reverzibilne encefalopatije (PRES), te rjeđe ishemijski i hemoragijski moždani udar, odnosno benigna akutna naglo nastala glavobolja (što je – kao što je to već navedeno – dijagnoza koja se postavlja tek nakon isključenja svih drugih mogućih uzroka ovoga stanja).

Subarahnoidalno krvarenje (SAH)

U otprilike 10 – 25 % bolesnika s akutnom novonastalom intenzivnom glavoboljom uzrok boli je subarahnoidalno krvarenje (4). Na temelju svih dosadašnjih istraživanja, SAH je ipak najčešći uzrok ovog oblika glavobolje, a u otprilike 50 % bolesnika sa SAH-om ovaj oblik glavobolje je i jedini simptom. Smatra se da glavobolju izaziva istežanje stijenke krvne žile, iritacija okolnih moždanih struktura ekstrasvazacijom krvi i nagli porast intrakranijskoga tlaka. U više od dvije trećine bolesnika SAH nastaje uslijed ruptуре intra-

kranijske aneurizme, dok su ostali mogući uzroci perimezencefalički SAH (vjerojatno vensko krvarenje), traumatski SAH, SAH kao posljedica tromboze cerebralnih venskih sinusa ili drugi rjeđi uzroci (arteriovenska malformacija, ija-trogeni SAH, amiloidna angiopatija, reverzibilni cerebralni vazokonstriksijski sindrom, poremećaji koagulacije i dr.) (4). Najveći klinički značaj ipak još uvijek ima aneurizmatski SAH. Smrtnost kod tog oblika intrakranijskoga krvarenja je i danas, bez obzira na značajan napredak i u dijagnostičkim i u terapijskim postupcima, gotovo 30 – 50 % u prvih mjesec dana, dok čak do 15 % bolesnika umire naglom smrću, odnosno prije dolaska u bolnicu (4, 5).

Osim glavobolje SAH se može klinički prezentirati i s promjenom stanja svijesti (u više od 50 % bolesnika), meningizmom (35 % bolesnika), fotofobijom, epileptičkim atakama, kognitivnim promjenama ili mučninom i povraćanjem (1, 2, 4, 5). Od rjeđih simptoma treba spomenuti nagli porast krvnog tlaka, nespecifične promjene u elektrokardiogramu ili smetnje vida. Krvarenje u području očne pozadine (vidljivo pregledom fundusa), što dovodi i do značajnog smanjenja vidne oštine, nalazimo u čak 20 % bolesnika, odnosno i do 50 % bolesnika s poremećajem stanja svijesti (5).

U kliničkom smislu ne smijemo zanemariti činjenicu da se više od 10 % bolesnika sa SAH-om ne dijagnosticira pri prvom pregledu i u hitnoj službi. U svjetlu podataka da je rizik rerupture aneurizme najveći u prvih 7 dana od inicijalne rupture, a i da je smrtnost od rerupture gotovo dvostruko veća od smrtnosti kod inicijalne rupture aneurizme, potrebno je svaku akutnu novonastalu glavobolju shvatiti kao ozbiljnu medicinsku hitnoću. Činjenice da se radi o bolesniku s akutnom novonastalom glavoboljom koji je stariji od 40 godina i ima prateću simptomatologiju, a na prvome mjestu zakočenost vrata i/ili nagli i kratkotrajni gubitak svijesti u trenutku nastupa glavobolje, ili pak nastup glavobolje tijekom fizičke aktivnosti, povećavaju vjerojatnost da se radi o aneurizmatskom SAH-u. Prema nekim studijama ovi klinički podaci imaju osjetljivost od 97 % i specifičnost od 23 % za postavljanje dijagnoze SAH-a i bez ikakve druge obrade (5).

Zlatni dijagnostički standard za postavljanje dijagnoze SAH-a je nativni CT mozga (1, 4, 5, 6). Snimka ukazuje na hiperdenzitet u subarahnoidalnom prostoru, dok je ponekad vidljiv i intracerebralni hematoma, posljedično prodoru krvi u moždani parenhim, najčešće uslijed rupture aneurizme srednje moždane arterije. CT mozga pokazuje različitu osjetljivost s obzirom na trenutak izvođenja pretrage u odnosu na vrijeme nastanka rupture. Unutar prvih 6 sati od rupture osjetljivost je praktički 100 % ako CT mozga interpretira iskusan neuroradiolog (3, 5). U prvih 24 sata ta je osjetljivost još uvijek oko 93 %. Međutim, kasnijim protokom vremena ona opada, da bi 4. dan iznosila otprilike 50 %, dok nakon 10 dana CT gubi značaj za dijagnozu s obzirom na to da je u tom trenutku već najčešće nalaz uredan

(3, 5, 6). Magnetna rezonancija (MR) mozga može u pojedinim okolnostima biti značajna metoda detekcije SAH-a iako sasvim sigurno nije prvi izbor, odnosno zlatni standard dijagnostičkog algoritma iz više razloga (dostupnost, cijena, trajanje pretrage). T2 i FLAIR sekvencija u MR mozga je u akutnoj, a poglavito subakutnoj fazi bolesti, čak i osjetljivija od kompjuterizirane tomografije (CT) mozga, no najosjetljivija sekvencija MR mozga je T2* sekvencija, pogotovo kada govorimo o razdoblju nakon 4. dana bolesti kada je ta osjetljivost i 100 %. Specifičnost pretrage u tom razdoblju je prema istraživanjima oko 98 % (6).

Ipak, bez obzira na ove podatke, MR mozga nije prvi izbor daljnje dijagnostike u slučaju opravdane kliničke sumnje na SAH i urednog CT-a mozga. Još uvijek je drugi korak u algoritmu lumbalna punkcija, prvenstveno zbog osjetljivosti i dostupnosti. Idealno vrijeme za lumbalnu punkciju je nakon 12 sati od nastanka simptoma i unutar idućih 14 dana. U tom se razdoblju raspadni produkti krvi mogu precizno dokazati laboratorijskim metodama. Naravno, preduvjet za točnu analizu je adekvatan podatak o (ne)traumatskoj punkciji (6). Značaj lumbalne punkcije kod negativnog CT-a mozga ilustrira podatak jedne prospektivne studije na više od 150 bolesnika koja je pokazala osjetljivost pretrage od 93 %, specifičnost pretrage od 95 %, pozitivnu prediktivnu vrijednost pretrage od 72 %, te negativnu prediktivnu vrijednost od čak 99 % (5). Spektrofotometrija likvora, u slučaju nesigurnoga nativnog nalaza, dodatno ima osjetljivost od 100 %, a specifičnost od 75 % (5, 6). Nakon postavljene dijagnoze subarahnoidalnoga krvarenja sljedeći dijagnostički korak je svakako neka od angiografskih metoda prikaza krvnih žila, pri čemu prednost treba dati neinvazivnim metodama, najčešće CT angiografiji. Na temelju tog nalaza odlučit će se o daljnjemu hitnom liječenju aneurizme, odnosno subarahnoidalnoga krvarenja. Inicijalna invazivna digitalna subtrakcijska angiografija (DSA), bez obzira na preciznost pretrage kao i značaj podataka koji se dobivaju invazivnom angiografijom, obično nije prvi korak zbog dostupnosti, ali i rizičnosti metode (postotak komplikacija je do 1 %, morbiditeta oko 0,14 %, a mortaliteta 0,06 %).

Terapijski postupnik aneurizmatskog SAH-a na prvome mjestu obuhvaća hitnu stabilizaciju bolesnika (u slučaju hemodinamske nestabilnosti ili potrebe za intenzivnim hitnim liječenjem), a potom isključivanje aneurizme iz cirkulacije bilo endovaskularnom bilo neurokirurškom metodom (7, 8). Izbor metode ovisi o kliničkom stanju bolesnika (prema ocjenskim ljestvicama *Hunt-Hess* (HH) i *Glasgowskoj* ljestvici za procjenu kome (GCS)), lokalizaciji aneurizme (prednja ili stražnja cirkulacija), te morfologiji aneurizme. Sukladno današnjim postupnicima, kod aneurizmi stražnje cirkulacije, aneurizmi karotidne arterije, te višega HH i nižega GCS zbroja, metoda izbora je endovaskularno liječenje (7).

Kod aneurizmi prednje i stražnje komunikantne arterije te

srednje cerebralne arterije, aneurizmi čija je ruptura rezultirala i intracerebralnim krvarenjem te onih koje su morfološki zahtjevnije u smislu širine vrata, odluka o metodi izbora liječenja donosi se zajedničkim neurovaskularnim konzilijem. Upravo zbog potrebe individualiziranja pristupa liječenju, bolesnici sa subarahnoidalnim krvarenjem liječe se po mogućnosti u tercijarnim centrima, odnosno specijaliziranim centrima za liječenje moždanog udara gdje su dostupne potrebne dijagnostičke i terapijske metode kao i načini zbrinjavanja tih bolesnika (9).

Reverzibilni cerebralni vazokonstriksijski sindrom (RCVS)

Termin reverzibilnoga cerebralnoga vazokonstriksijskog sindroma ustanovljen je 2007. kada je ovaj skup kliničkih simptoma jasnije definiran. Naziv koji se provlačio kroz raniju literaturu je *Call-Flemmingov* sindrom, koji je prvi puta opisan 1988. (9). Prema tadašnjoj definiciji radilo se o skupu kliničkih simptoma koji su obuhvaćali žarišne neurološke ispade, naglo novonastalu glavobolju koja je mogla biti i ponavljajuća unutar tjedana trajanja bolesti i praćena fotofobijom, mučninom i povraćanjem, a dijagnostička obrada ukazivala je na prolaznu segmentalnu vazokonstrikciju intrakranijskih krvnih žila nejasnog uzroka (10).

Stanja u kojima se ova morfološka promjena javlja su također raznolika i obuhvaćaju postpartalnu angiopatiju, vazospazam bez subarahnoidalnoga krvarenja, „migrenski vazospazam“, prolazni arteritis, vazospazam nakon primjene serotonergika, simpatikomimetika ili nekih drugih lijekova kao što su intravenski imunoglobulini ili ciklosporini, pa i nakon traumatske povrede mozga (5, 6, 10). Hipertenzija i ženski spol su čimbenici rizika, a neke studije upućuju i na vezu između disekcije krvnih žila vrata i intrakranijskoga segmentalnog vazospazma (5).

U svakom slučaju, prema današnjoj definiciji dijagnoza RCVS-a mora zadovoljiti sljedeće kriterije: akutnu novonastalu glavobolju sa ili bez žarišnih neuroloških ispada, negativnu dijagnostičku obradu na subarahnoidalno krvarenje, uredan nalaz likvora dobivenog lumbalnom punkcijom (uz eventualno blago povišenje broja stanica, odnosno koncentracije proteina u likvoru) i angiografski dokaz tranzitorne multifokalne vazokonstrikcije krvnih žila mozga s normalizacijom nalaza unutar 12 tjedana od nastupa simptomatologije (5, 10).

Učestalost ovog sindroma smatrala se niskom, odnosno prema nekim studijama iznosi 0,16 – 0,53/100 000 osoba godišnje (11). Ipak, sve većom dostupnošću i primjenom naprednih neuroslikovnih dijagnostičkih metoda, prikaz intrakranijskih krvnih žila postaje sve precizniji pa se i tranzitorna segmentalna vazokonstrikcija intrakranijskih krvnih žila prikazuje i dijagnosticira sve češće. Tako je jedna studija na bolesnicima kod kojih je bila postavljena dijagnoza pri-

marne (benigne) novonastale akutne glavobolje tranzitorne vazokonstrikcija dokazana u čak 39 % bolesnika (10). U epizodama novonastale akutne glavobolje nakon određenih provokativnih čimbenika (kao što je, primjerice, kupanje u toploj vodi, nagli porast krvnog tlaka ili orgazmička glavobolja) dodatnom neuroslikovnom obradom dokazan je RCVS koji je u rijetkim slučajevima bio toliko izražen da je rezultirao i reverzibilnom posteriornom leukoencefalopatijom, odnosno ishemijskim moždanim udarom (10).

Općenito se može reći da RCVS ima uglavnom dobru prognozu. Ipak, to nije nužno benigno stanje te može dovesti i do komplikacija kao što su kortikalno subarahnoidalno krvarenje (u gotovo 20 % bolesnika), reverzibilna posteriorna leukoencefalopatija (9 % bolesnika), ishemijski ili hemoragijski moždani udar (čak do 30 % bolesnika) ili epileptičke atake (3 – 9 % bolesnika) (5). Dijagnoza RCVS-a postavlja se na temelju kliničke slike, poznatih provokativnih čimbenika i neuroslikovne obrade. Zlatni standard obuhvaća cerebralnu digitalnu subtrakcijsku angiografiju (DSA) i magnetnu rezonanciju (MR) mozga (1, 2, 5, 6). Naime, neinvazivne angiografske metode ponekad nisu u mogućnosti dati dovoljno podataka za postavljanje konačne dijagnoze.

Invazivna angiografska obrada daje najviše podataka o stanju intrakranijskih krvnih žila zbog čega je kod sumnje na ovu dijagnozu cerebralna DSA neizostavna metoda prikaza promjena krvnih žila, koje su obično obostrane, multiple te zahvaćaju sve intrakranijske krvne žile uključujući i njihove manje ogranke (6). Ekstrakranijski segmenti krvnih žila obično nisu zahvaćeni, što je važno istaknuti i zbog diferencijalno dijagnostičkih izazova (6).

Značaj MR mozga leži u činjenici da je prikaz pojedinih regija mozga, ali i karakter pojedinih promjena moždanog tkiva loše ili nikako prikazan na kompjuteriziranoj tomografiji mozga. Potrebno je dodatno naglasiti da MR mozga kod RCVS-a pokazuje patološke promjene u praktički 80 % bolesnika. Najčešće su vidljive ishemijske promjene (vrlo često karakteristika hipoperfuzijskih), a potom kortikalna subarahnoidalna krvarenja, vazogeni edem posteriornih regija mozga (PRES), odnosno znakovi posteriorne reverzibilne leukoencefalopatije. Nativni CT mozga često nije dostatna metoda za prikaze svih mogućih komplikacija reverzibilnoga vazokonstriksijskog sindroma, a koje utječu i na liječenje i prognozu bolesti. Dodatno, detaljna dijagnostička obrada izuzetno je važna zbog najčešće diferencijalno dijagnostičke poteškoće, a to je razlikovanje vaskulitisa, i to najčešće primarnog angiitisa CNS-a (PACNS) od reverzibilnoga vazokonstriksijskog sindroma jer ove dvije dijagnoze imaju potpuno različiti terapijski pristup, tijekom bolesti i ishod (5, 6). Treba još istaknuti da je u velikom postotku bolesnika inicijalna obrada neposredno nakon pojave simptoma uredna bez obzira koliko detaljna bila, stoga ju je u slučaju opravdane kliničke sumnje apsolutno indicirano ponovi-

ti. U praćenju vazokonstriksijskog sindroma koristan je i transkranijски dopler koji možda ima svojih nedostataka u postavljanju konačne dijagnoze, ali je zbog neinvazivnosti, ponovljivosti i mogućnosti primjene „uz krevet bolesnika“ izuzetno vrijedna metoda kontrole napredovanja ili regresije vazokonstrikcije (12).

Liječenje RCVS-a je uglavnom simptomatsko, dok specifične metode liječenja nisu rezultat medicine temeljene na dokazima već opservacijskih studija i ekspertnih mišljenja. Povoljni su rezultati postignuti primjenom blokatora kalcijevih kanala (najčešće nimodipina), kortikosteroida, magnezijevog sulfata, ali i nakon isključivo simptomatskog liječenja (5, 6, 10). Liječenje komplikacija ovog sindroma ovisi o vrsti nastale komplikacije. Klinička se slika uglavnom smiruje unutar nekoliko tjedana, dok su morfološke promjene na krvnim žilama također reverzibilne obično nakon vremenskog razdoblja od više tjedana, odnosno nekoliko mjeseci (1, 5, 6, 10, 11).

Tromboza cerebralnih venskih sinusa (tCVS)

Tromboza cerebralnih venskih sinusa je relativno rijetka bolest koja se javlja s učestalošću od 1,3 na 100 000 osoba u jednoj godini. Međutim, kao i sve do sada nabrojene, dvostruko je češća u žena generativne dobi (2,78 na 100 000 žena), a peripartalno razdoblje izuzetno povećava rizik nastanka tromboze CVS-a (12 oboljelih žena na 100 000 roditelja). Od ostalih rizičnih čimbenika treba izdvojiti kontraceptive, prokoagulantna stanja i bolesti, infekcije i dehidraciju. Otprilike do 20 % bolesnika nema jasan provokativni čimbenik za razvoj tCVS-a (1, 2, 5). U više od 80 % bolesnika glavobolja predstavlja vodeći simptom iako obično nema karakter akutne novonastale glavobolje, već počinje postupno, a i pogoršava se manevrima koji povisuju intrakranijski tlak (*Valsalvin* manevr, kašalj). Ipak, gotovo 10 % bolesnika žali se upravo na glavobolju koja zadovoljava definiciju akutne novonastale glavobolje zbog čega je potrebno u obradi bolesnika s ovom vrstom glavobolje razmišljati i o trombozi cerebralnih venskih sinusa (5).

Osnovna patologija je opstrukcija venskoga sustava CNS-a i posljedična tromboza venskih sinusa što dovodi do edema mozga te porasta intrakranijskoga tlaka i dodatnih komplikacija kao što su venski infarkti mozga, intracerebralna (najčešće nepravilna kortiko-subkortikalna) krvarenja ili subarahnoidalna krvarenja, a moguća je i povezanost s razvojem arteriovenskih fistula (5, 6, 10). Nabrojene komplikacije mogu dovesti do progresije kliničke slike u smislu poremećaja svijesti do razine kome, razvoja žarišnih neuroloških deficita ili nastupa epileptičkih ataka (1, 2, 5, 6, 10). Najčešće zahvaćeni sinus je gornji sagitalni sinus (do 70 % bolesnika), potom transverzalni sinus (40 % bolesnika). Lokalizacija eventualnih krvarenja može pomoći u lokalizaciji trombo-

ze sinusa. Naime, zone lobarnoga krvarenja parasagitalno frontalno i parijetalno upućivat će na trombozu gornjega sagitalnog sinusa, dok će krvarenje u temporalnome ili okcipitalnom režnju biti najprije posljedica tromboze transversalnog sinusa (6). Ipak, gotovo dvije trećine bolesnika ima zahvaćeno više cerebralnih sinusa što utječe na tijek bolesti i prognozu (5).

Klinička će slika također ovisiti o lokalizaciji tromboze, dok je možda najspecifičnija u slučaju tromboze kavernoznog sinusa kada uz glavobolju obično nalazimo kemozu oka zahvaćene strane, periorbitalni edem, proptozu, ptozu, midrijazu i oftalmoplegiju (5).

Dijagnostički algoritam i sada započinje nativnim CT-om mozga koji je u 25 % bolesnika uredan (5). Osim u slučajevima kada su komplikacije u vidu ishemijskih ili hemoragijskih promjena već prisutne, pa je i nativni CT mozga evidentno patološki, tipične promjene za trombozu CVS-a na CT-u mozga potrebno je ciljano potražiti i prepoznati. Promjene obuhvaćaju znakove tromboziranih kortikalnih vena ili duralnih venskih sinusa koje su u akutnoj fazi vidljive kao hiperdenzne krvne žile (denziteta od 70 HU), odnosno kao hipodenziteti (manje od 20 HU) unutar samih duralnih sinusa kao odraz postojanja trombotskih masa (6). Ipak, te su promjene obično suptilne i teže vidljive, stoga je sljedeći dijagnostički korak svakako magnetna rezonancija mozga (6). T2* sekvencija u MR mozga je vrlo značajan dio pretrage, poglavito u akutnoj fazi tromboze kada su promjene u T1 i T2 sekvencijama teže vidljive. Dodatno, prisustvo paramagnetskih raspadnih produkata krvi (deoksihemoglobina i methemoglobina) bit će dragocjeno u procjeni postojanja tromboze venskih cerebralnih sinusa. Edem koji je učestalo prisutan, predominantno je citotoksičan iako može biti kombiniran već i sa znacima vazogenog edema, što će utjecati na morfološki prikaz moždanog parenhima na MR mozga (6). U svakom slučaju, pri postojanju i najmanje sumnje na trombozu cerebralnih venskih sinusa, zbog specifičnosti liječenja i mogućega lošeg ishoda neprepoznate bolesti, potrebno je u sljedećem koraku učiniti venografiju jednom od spomenutih neinvazivnih metoda (MR venografija ili CT venografija) (5, 6). Bez obzira na vrstu komplikacija, tromboza cerebralnih venskih sinusa liječi se dugotrajnom antikoagulantnom terapijom, a u slučaju dokazane trombofilije ta je terapija ponekad i doživotna (5, 6).

Intrakranijska hipotenzija (IH)

Sindrom spontane intrakranijske hipotenzije posljedica je smanjenja volumena cerebrospinalnog likvora te u kritičnom trenutku i naglog sniženja intrakranijskog tlaka što dovodi do simptomatologije, poglavito naglog nastupa intenzivne glavobolje (5, 6, 10). Vrlo često je uzrok ovog stanja traumatsko curenje likvora zbog čega neki autori ovo stanje dijele u posttraumatske i spontane intrakranijske hipoten-

zije (5). Gubitak likvora obično je na razini cervikalne ili torakalne kralježnice čime se objašnjava i ponekad udružena interskapularna bol ili radikalna bol u području ruku (5). Smatra se da je incidencija intrakranijske hipotenzije 5 na 100 000 osoba iako primjenom sofisticiranije dijagnostike taj broj može biti i veći. Kod ovog stanja učestalost u žena je gotovo 1,5 puta veća (5). Iako u otprilike 15 % oboljelih ovaj sindrom započne kliničkom slikom akutne novonastale glavobolje (5, 6), ortostatska glavobolja, odnosno glavobolja u stojećem položaju ili tzv. „glavobolja druge polovice dana“, patognomičan je znak intrakranijske hipotenzije (5, 10). Smatra se da je mehanizam nastanka boli istezanje intrakranijskih struktura odgovornih za bol u stojećem položaju, a u uvjetima smanjene količine cerebrospinalnog likvora. Uz glavobolju u sklopu kliničke slike bolesnici mogu dodatno imati mučninu i povraćanje, smetnje vida, dvoslike, kao i tinitus, što je sve vezano uz istezanje odgovarajućih kranijalnih živaca, a vidljivo je i kao imbibicija dotičnih kranijalnih živaca u neuroslikovnim tehnikama (5). U izuzetno teškim slučajevima može doći i do hiperprolaktinemije, galaktoreje, ali i poremećaja svijesti do razine kome (5). Provokativni čimbenici su bolesti vezivnoga tkiva, kao na primjer Marfanov ili Ehlers-Danlosov sindrom, spinalne osteopatije ili prirodene malformacije, a bolest mogu potencirati i traumatski događaji (pa i minimalna trauma), dizanje teškog tereta ili uporni kašalj, odnosno jače istezanje (5, 10).

Dijagnostički kriteriji za postavljanje dijagnoze intrakranijske hipotenzije obuhvaćaju ortostatsku glavobolju (koja nije izravna posljedica lumbalne punkcije, odnosno iatrogene punkcije dure), uz jasan prikaz mjesta gubitka likvora i/ili poboljšanje kliničke simptomatologije nakon epiduralnog ubrizgavanja krvnog umetka (*blood patch*) i/ili postojanja jasnih znakova intrakranijske hipotenzije na nalazu MR mozga i/ili izrazito niski tlak likvora prilikom punkcije – ako je ona indicirana iz drugih razloga jer sumnja na intrakranijsku hipotenziju nije indikacija za lumbalnu punkciju (5, 10). Ako je učinjena, nalaz likvora će, uz već spomenuti izrazito niski početni/izlazni tlak (manje od 60 mmH₂O), obično pokazati blagu pleocitozu, ksantokromiju i blagi porast proteina.

Uobičajeni nalaz neuroslikovne obrade uključuje nalaz subduralnih higroma, imbibiciju dure, pituitarnu hipereimiju i prolaps moždanih struktura kroz *foramen magnum*, distenziju venskih struktura. Najčešći nalaz (u gotovo 94 % bolesnika) je zapravo distenzija venskih struktura. Međutim, on se i najteže uočava, odnosno obično je vrlo blago izražen i po svemu je posljedica kompenzatornih mehanizama sukladno *Monroe-Kellievoj* hipotezi promjena intrakranijskih tlakova (5, 6). Nalaz koji se ipak najčešće opisuje, ali je i najuočljiviji bez obzira na neuroslikovnu tehniku, značajno je suženje ventrikula i subduralni higrom(i) (rjeđe hematomi) u 72 % bolesnika, a potom prolaps tonzila (u 70 % bolesnika)

i imbibicija dure (80 % bolesnika). Često je vidljivo i povećanje pituitarne žlijezde, što regredira nakon uspješne terapije (5, 6). Današnji dijagnostički algoritam više ne obuhvaća cisternografiju koja se smatra opsolentnom u usporedbi s mogućnostima neinvazivne neuroslikovne obrade iako je ponekad posljednja mogućnost dokaza gubitka likvora. Sukladno istraživanjima, dokaz gubitka likvora moguće je dobiti CT mijelografijom u 74 % bolesnika, MR mijelografijom s gadolinijem u oko 75 % bolesnika te neinvazivnim MR-om kralježnice u 85 % bolesnika, stoga je MR obavezna pretraga u dijagnostičkom algoritmu intrakranijske hipotenzije (5, 6). Terapija je uglavnom konzervativna i kao takva učinkovita u barem polovine bolesnika. Obuhvaća mirovanje, obilnu hidrataciju, uzimanje kofeina. Ipak, u slučaju nedjelotvornosti ovog liječenja, potrebne su dodatne intervencije kao što je primjena autolognoga krvnog umetka ili neurokirurško zatvaranje dure na mjestu gubitka likvora ako se isto otkrije. Opisano agresivnije liječenje dat će zadovoljavajuće rezultate u 90 % bolesnika iako su kod ove bolesti mogući i recidivi (5, 6, 10).

Sindrom posteriorne reverzibilne encefalopatije (PRES)

Sindrom posteriorne reverzibilne encefalopatije (PRES), ponekad nazvan i sindrom posteriorne reverzibilne leukoencefalopatije, kliničko-radiološki je sindrom karakteristične radiološke slike prikaza vazogenog edema obično u posteriornim područjima velikog mozga (5, 6, 10).

Uzroci PRES-a su različiti, no najčešće se radi o hipertenzivnoj krizi u sklopu dugotrajne neregulirane hipertenzije ili (pre)eklampsije iako uzroci PRES-a mogu biti i imunosupresivna terapija, kemoterapija, rjeđe autoimune bolesti, kao na primjer sistemni lupus, trombotička trombocitopenička purpura ili pak hemolitički uremički sindrom (5, 6). Smatra se da je primarni uzrok nastupiloga vazogenog edema gubitak autoregulacije u području stražnje cirkulacije kao osjetljivijeg segmenta moždanoga krvožilnog sustava (6). Klinička slika je vrlo individualna – od nespecifičnih smetnji kao što su postupno nastala glavobolja i pad oštine vida – do ozbiljnih neuroloških poremećaja koji obuhvaćaju akutnu intenzivnu novonastalu glavobolju, epileptičke atake, smetenost, smetnje vida. Glavobolja se javlja u više od polovice oboljelih, ali akutna novonastala glavobolja u značajno manjem postotku, sukladno istraživanjima u manje od 20 % bolesnika (5, 10). Dijagnostička obrada podrazumijeva CT mozga koji ukazuje na hipodenzitet okcipitalno i MR mozga koji ukazuje na jasne znakove vazogenog edema u području okcipitalnog režnja, parijetookcipitalno, a ponekad i u posteriornim dijelovima frontalnog režnja (5, 6). MR sekvencije koje su najznačajnije za postavljanje dijagnoze PRES-a su T2 i FLAIR gdje u 98 % bolesnika možemo vidjeti hipertenzivne parijetookcipitalno i u 68 % bolesnika frontalno

(6). Kako PRES može dovesti i do kortikalnog SAH-a i ishemijskoga moždanog udara, a angiografija može ukazivati i na segmentalni vazospazam (vazokonstrikciju), ponekad je diferencijalna dijagnoza PRES-a i vazokonstrikcijskog sindroma teška, odnosno nemoguća (5).

Terapija je u osnovi uklanjanje uzroka ako je moguće (ukidanje terapije koja može izazvati ovaj poremećaj), odnosno korekcija sistemnoga krvnog tlaka. Prognoza je u slučaju da se uzrok otkrije i otkloni dobra, odnosno u roku od nekoliko tjedana dolazi do regresije i kliničke slike te promjena na neuroslikovnim tehnikama pregleda mozga (4, 5, 6, 10).

Rjeđi uzroci nastanka akutne glavobolje

U rjeđe uzroke nastanka akutne glavobolje kao jedinoga, odnosno vodećeg simptoma bolesti ubrajamo: disekcije vratnih i intrakranijskih krvnih žila, infektivne bolesti središnjega živčanog sustava, ishemijski i hemoragijski moždani udar, pituitarnu apopleksiju, duralnu arteriovensku fistulu, koloidnu cistu i ostale moguće izuzetno rijetke uzroke. Kako je akutna novonastala glavobolja vodeći simptom u manje od 10 % bolesnika s ovim dijagnozama, prikaz svih spomenutih bolesti odnosno sindroma nadilazi okvire ovog članka, ali je bitno naglasiti da se nakon isključenja opisanih najčešćih uzroka akutne novonastale glavobolje mora pomisliti i na dodatne moguće dijagnoze.

Dijagnostički postupnik za bolesnike s akutnom novonastalom glavoboljom

Dijagnostički postupnik započinje uzimanjem ciljane anamneze i statusa. Posebno je prilikom uzimanja anamneze potrebno obratiti pažnju na opis nastupa glavobolje (opisom najjača glavobolja u životu ne zadovoljava nužno kriterije akutne novonastale glavobolje), kao i na eventualne provokativne čimbenike (fizička aktivnost, infekcijski, nedavni ili skoriji porod) i komorbiditete (neregulirana hipertenzija, bolesti vezivnog tkiva, autoimune bolesti), odnosno aktualnu terapiju koju bolesnik uzima (kemoterapija, imunosupresivna ili imunomodulacijska terapija) (4, 10, 11, 13). U somatskom statusu, uz uobičajeni pregled značajan je podatak i o visini krvnog tlaka, srčanoj akciji kao i temperaturi, dok u neurološkom statusu posebnu pažnju treba posvetiti znacima nadražaja meninge, što sve može već tada upućivati na dijagnozu i odrediti sljedeće dijagnostičke korake. Dijagnostičkom se obradom u prvom koraku isključuje najčešći uzrok akutne novonastale glavobolje, a to je subarahnoidalno krvarenje. Nepravodobno dijagnosticiranje i liječenje SAH-a izravno utječe na ishod bolesti i povećava smrtnost, stoga je isključenje ove dijagnoze osnovni cilj dijagnostičke obrade. CT mozga je, kao što je već spomenuto, zlatni standard i prvi korak u dijagnozi SAH-a. Učinjen unutar prvih 6 sati od nastupa simptoma te uz iskustvog neuroradiologa, nalaz je pouzdan u 100 % slučajeva, a unutar prvih 24 sata u više

od 95 % slučajeva. Ipak, kako pouzdanost pretrage opada s vremenom, u slučaju kliničke sumnje na SAH obavezno je u sljedećem koraku učiniti lumbalnu punkciju. Prilikom uzimanja likvora potrebno je obratiti pažnju na tlak otvaranja (inicijalni tlak kod punkcije), boju likvora, broj stanica (u slučaju traumatske punkcije koja se u hitnoj službi događa u više od 10 % lumbalnih punkcija i na dinamiku pada broja eritrocita od prve do četvrte epruvete uzetog likvora koje je potrebno točno označiti), nalaz proteina i glukoze u likvoru, ksantokromiju likvora. U slučaju potrebe, mora se učiniti i spektrofotometrija likvora kao pouzdana metoda otkrivanja krvi u likvoru i unutar 14 dana. U ilustraciji značaja obrade likvora potrebno je spomenuti nalaz jednog od istraživanja čiji su rezultati pokazali da je u 15 % bolesnika s akutnom novonastalom glavoboljom CT mozga bio uredan, a likvor pokazao ksantokromiju. Od tih bolesnika, čak je 72 % imalo rupturiranu aneurizmu dokazanu daljnjom angiografskom obradom. Likvorska obrada i nakon isključenja SAH-a može dati dragocjene podatke o eventualnom uzroku nastanka glavobolje (4, 6, 10, 11, 13).

U slučaju urednog CT-a mozga, kao i urednog nalaza likvora, pitanje daljnje obrade je predmet diskusije. U slučaju da ne postoji daljnja klinička sumnja, na temelju anamneze i statusa postavlja se pitanje opravdanosti dodatne obrade. U nekoliko je istraživanja potvrđeno da bolesnici urednoga neurološkog i somatskog statusa, urednog CT-a mozga i urednog nalaza lumbalne punkcije, nisu daljnjim praćenjem u petogodišnjem intervalu imali ikakvih neuroloških bolesti, odnosno neuroloških smrti. Ipak, većina će kliničara učiniti dodatnu obradu koja se prvenstveno odnosi na magnetnu rezonanciju mozga. Međutim, sasvim je sigurno da se ta pretraga, ako je sva spomenuta dijagnostička obrada uredna, ne treba raditi u hitnoći (4, 10, 11, 13).

Magnetna rezonancija mozga opravdana je u slučaju sumnje na intrakranijsku hipotenziju, PRES, tumore, koloidnu cistu, ishemijski moždani udar u ranoj fazi ili pituitarnu apopleksiju (4). Angiografska je pak obrada (osim naravno u slučaju subarahnoidalnoga krvarenja kada je dio obaveznog algoritma) potrebna u slučaju sumnje na reverzibilni vazokonstriktorski sindrom, disekciju arterija krvnih žila

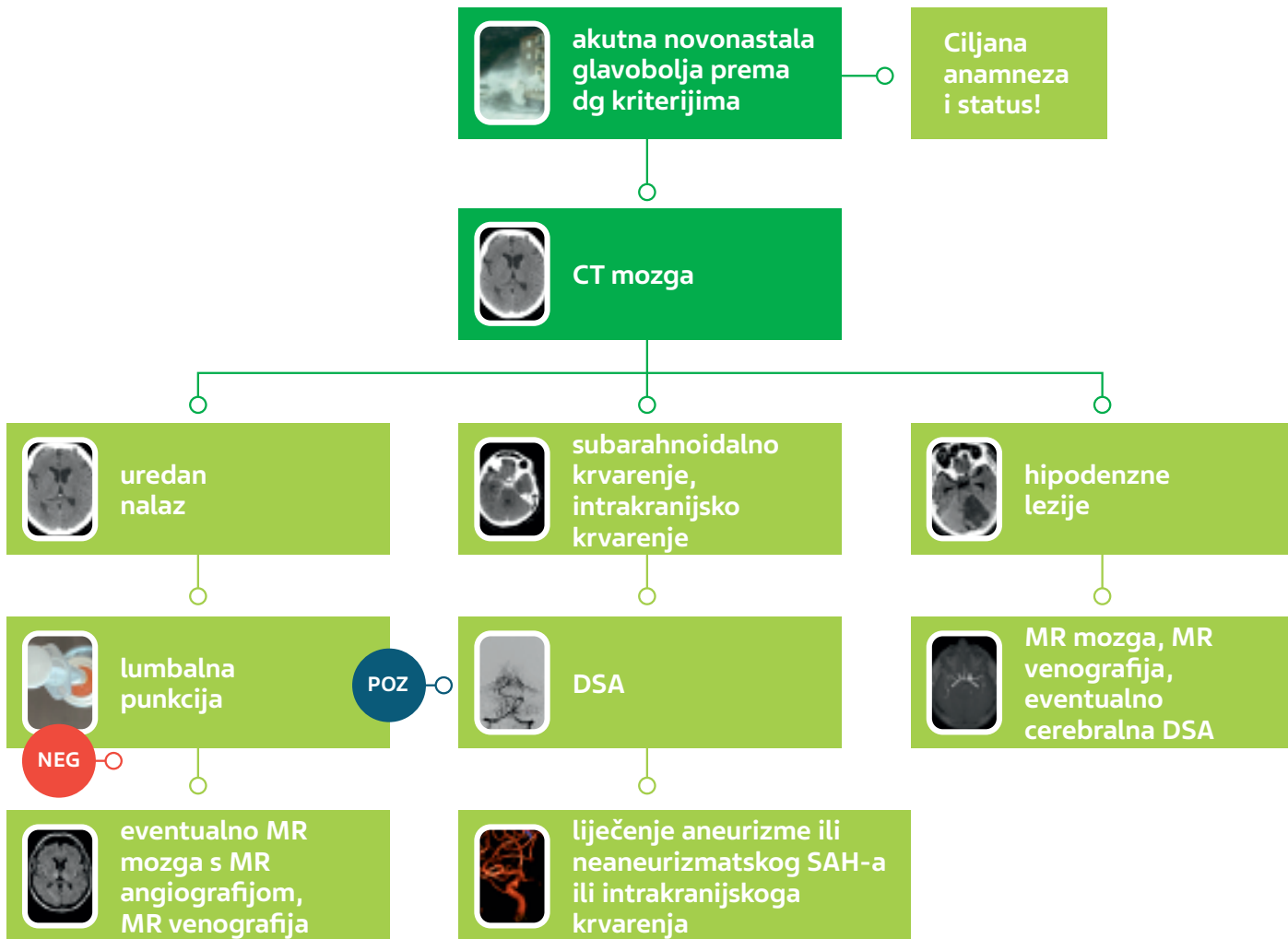
vrata ili glave ili trombozu cerebralnih venskih sinusa. Treba naglasiti da je invazivna angiografska obrada (cerebralna digitalna subtrakcijska angiografija – DSA) i nadalje zlatni standard prikaza krvnih žila glave i vrata (10). Međutim, cerebralna DSA je invazivna pretraga koja ima i nezanemarive rizike što treba imati na umu prilikom postavljanja indikacije. Hematom sa ili bez pseudoaneurizme s visokim rizikom krvarenja javlja se u oko 4 % bolesnika, tranzitorna ishemijska ataka posljedično vjerojatno ijatrogenom vazospazmu u 2 %, a moždani udar s trajnim neurološkim deficitom u 0,14 %. Iako u malom postotku (0,06 % bolesnika), pretraga može prouzročiti i smrtni ishod (4).

Dodatno, treba naglasiti da je osjetljivost neinvazivne obrade, odnosno MR angiografije na uređajima 3T i uz očitavanje iskusnog neuroradiologa za aneurizme veće od 3 mm 100 % (4). CT angiografija je također vrlo sigurna metoda u smislu osjetljivosti i specifičnosti prikaza krvožilnih promjena, a svakako je i dostupnija. Ipak, mana ove pretrage je količina zračenja i primjena kontrasta što je potrebno razmotriti u ovisnosti o komorbiditetu bolesnika (4, 6, 10, 11, 13). Ove podatke treba imati na umu kod promišljanja o opravdanosti postavljanja indikacija za dodatnu angiografsku obradu. Preporučeni dijagnostički algoritam kod bolesnika s akutnom novonastalom glavoboljom prikazan je u dijagramu 1.

Zaključak

Akutna novonastala glavobolja, ako zadovoljava sve kriterije ove dijagnoze, neurološka je hitnoća prvenstveno zbog najčešćeg i najopasnijeg uzroka, a to je subarahnoidalno krvarenje. Sukladno tome, dijagnostički algoritam na prvome mjestu obuhvaća CT mozga i ako je potrebno, lumbalnu punkciju, a ako se potvrdi dijagnoza SAH-a, i angiografsku obradu. Slijedom angiografskog nalaza i dokaza o postojanju rupturirane aneurizme, indicirano je hitno liječenje, odnosno isključivanje aneurizme iz cirkulacije. U slučaju urednog CT-a mozga i urednog nalaza lumbalne punkcije, daljnja obrada je individualna, te je, ovisno o kliničkoj sumnji, nije nužno uvijek raditi u hitnoj službi. Obuhvaća najčešće magnetnu rezonanciju mozga te neinvazivnu angiografsku obradu.

DIJAGRAM 1. Dijagnostički algoritam kod bolesnika s akutnom novonastalom glavoboljom



Legenda: kompjuterizirana tomografija (CT), magnetska rezonancija (MR), digitalna subtrakcijska angiografija (DSA)

LITERATURA

1. Olesen J. The International Classification of Headache Disorders 3rd edition. Dostupno na: <https://ichd-3.org/>. Datum pristupa: 30. 12. 2020.
2. Headache Classification Committee of the International Headache Society (IHS) The International Classification of Headache Disorders, 3rd edition. *Cephalalgia* 2018;38(1):1–211. DOI: 10.1177/0333102417738202.
3. Schwedt TJ: Overview of thunderclap headache. Dostupno na: <https://www.uptodate.com/contents/overview-of-thunderclap-headache>. Datum pristupa: 23. 10. 2020.
4. Dubosh NM, Bellolio MF, Rabinstein AA, Edlow JA. Sensitivity of Early Brain Computed Tomography to Exclude Aneurysmal Subarachnoid Hemorrhage: A Systematic Review and Meta-Analysis. *Stroke* 2016;47(3):750–5. DOI: 10.1161/STROKEAHA.115.011386.
5. Schwedt TJ. Thunderclap headaches: a focus on etiology and diagnostic evaluation. *Headache* 2013;53(3):563–9. DOI: 10.1111/head.12041.
6. Devenney E, Neale H, Forbes RB. A systematic review of causes of sudden and severe headache (Thunderclap Headache): should lists be evidence based? *J Headache Pain* 2014;15(1):49. DOI: 10.1186/1129-2377-15-49.
7. Solter VV, Breitenfeld T, Roje-Bedeković M i sur. General recommendations for the management of aneurysmal subarachnoid hemorrhage. *Acta Clin Croat* 2014;53(1):139–52.
8. Ozretić D, Radoš M, Pavliša G, Poljaković Z. Long-term angiographic outcome of stent-assisted coiling compared to non-assisted coiling of intracranial saccular aneurysms. *Croat Med J* 2015;56(1):24–31. DOI: 10.3325/cmj.2015.56.24. Feb;56(1):24-31.
9. Steiner T, Juvela S, Unterberg A, Jung C, Forsting M, Rinkel G; European Stroke Organization. European Stroke Organization guidelines for the management of intracranial aneurysms and subarachnoid haemorrhage. *Cerebrovasc Dis* 2013;35(2):93–112. DOI: 10.1159/000346087.
10. Mortimer AM, Bradley MD, Stoodley NG, Renowden SA. Thunderclap headache: diagnostic considerations and neuroimaging features. *Clin Radiol* 2013;68(3):e101–13. DOI: 10.1016/j.crad.2012.08.032.
11. Ju YE, Schwedt TJ. Abrupt-onset severe headaches. *Semin Neurol* 2010;30(2):192–200. DOI: 10.1055/s-0030-1249229.
12. Ducros A. Reversible cerebral vasoconstriction syndrome. *Lancet Neurol* 2012;11(10):906–17. DOI: 10.1016/S1474-4422(12)70135-7.
13. Dilli E. Thunderclap headache. *Curr Neurol Neurosci Rep* 2014;14(4):437. DOI: 10.1007/s11910-014-0437-9.



ADRESA ZA DOPISIVANJE:

prof. dr. sc. Zdravka Poljaković, dr. med.
KBC Zagreb, Klinika za neurologiju
Kišpatićeva 12, 10 000 Zagreb
e-mail: zdravka.po@gmail.com

PRIMLJENO/RECEIVED:

28. kolovoza 2020./August 28, 2020

PRIHVAĆENO/ACCEPTED:

23. listopada 2020./October 23, 2020

