



Liječenje malih tumora bubrega ablacijskim metodama

Treatment of small renal tumors with ablative techniques

Ana Marija Alduk¹, Nikola Knežević², Luka Penezić² , Tomislav Kuliš², Eleonora Goluža³, Ivica Sjekavica¹, Željko Kaštelan²

¹ Klinički zavod za dijagnostičku i intervencijsku radiologiju, Medicinski fakultet Sveučilišta u Zagrebu, Klinički bolnički centar Zagreb

² Klinika za urologiju, Medicinski fakultet Sveučilišta u Zagrebu, Klinički bolnički centar Zagreb

³ Klinika za anesteziologiju, reanimatologiju i intenzivno liječenje, Medicinski fakultet Sveučilišta u Zagrebu, Klinički bolnički centar Zagreb

Deskriptori

TUMORI BUBREGA – dijagnoza, kirurgija, patologija;
KARCINOM BUBREŽNIH STANICA – dijagnoza,
kirurgija, patologija; VELIČINA TUMORA;
ABLACIJSKE TEHNIKE – metode;
RADIOFREKVENTNA ABLACIJA;
MINIMALNO INVAZIVNI KIRURŠKI ZAHVATI – metode;
BIOPSIJA; NEFREKTOMIJA; ISHOD LIJEČENJA;
ANALIZA PREŽIVLJENJA;
RETROSPEKTIVNA ISTRAŽIVANJA

Descriptors

KIDNEY NEOPLASMS – diagnosis, pathology, surgery;
CARCINOM, RENAL CELL – diagnosis, pathology, surgery;
TUMOR BURDEN; ABLATION TECHNIQUES – methods;
RADIOFREQUENCY ABLATION;
MINIMALLY INVASIVE SURGICAL PROCEDURES – methods;
BIOPSY; NEPHRECTOMY; TREATMENT OUTCOME;
SURVIVAL ANALYSIS;
RETROSPECTIVE STUDIES

SAŽETAK. Mali tumor bubrega je radiološkim metodama utvrđena tvorba promjera do 4 cm. Kirurško liječenje je terapija izbora ovakvih tumora, ali se kod starijih bolesnika s komorbiditetima preporučuju i ablacijske metode. Cilj je ovoga rada prikazati naša iskustva liječenja malih tumora bubrega ablacijskim metodama. Učinili smo retrospektivnu analizu serije bolesnika liječenih radiofrekventnom i mikrovalnom ablacijom u Kliničkom bolničkom centru Zagreb u razdoblju od siječnja 2017. godine do kolovoza 2019. godine. Svim bolesnicima učinjena je odgovarajuća radiološka i preoperativna obrada, biopsija tumora i ablacija. Praćeni su prema standardnom protokolu radiološkim metodama 3, 6 i 12 mjeseci postoperativno te nakon toga jednom godišnje. Ablacija 32 mala tumora bubrega učinjena je kod 31 pacijenta, od čega 27 radiofrekventnih i 7 mikrovalnih ablacija. Jednogodišnje ukupno i tumor specifično preživljenje bilo je 100%, a kod 12,9% bolesnika utvrđen je rezidualni tumor. Troje ih je liječeno ponovnom ablacijom, a jedan radikalnom nefrektomijom. Imali smo četiri komplikacije iz 2. skupine po Clavien-Dindo klasifikaciji. Ablacijske metode su onkološki dobra i sigurna terapija kod bolesnika koji nisu pogodni za kirurški zahvat.

SUMMARY. Small renal tumor is a radiologically detected renal mass up to four cm in diameter. Surgery is the main therapeutic option in the treatment of these tumors, but in elderly and comorbid patients ablative techniques are the alternative. The aim of this paper is to report our experience in the treatment of small renal tumors with ablative techniques. We retrospectively analyzed patient records of individuals treated with radiofrequency and microwave ablation at the University hospital center Zagreb in the period from January 2017 to August 2019. An appropriate radiological and preoperative work-up was performed for all subjects, and then tumor biopsy and ablation. Patients were followed using the standard follow-up schedule: three, six, and 12 months after the procedure, and then annually, using radiological methods. Ablation of 32 small renal tumors was performed for 31 patients, 27 of which were radiofrequency and seven microwave ablations. One-year overall and cancer specific survival was 100%. In 12.9% of patients a residual mass was diagnosed – three were retreated with ablation and one underwent radical nephrectomy. We had four ClavienDindo grade 2 complications. Ablative techniques are an oncologically effective and safe treatment option for patients that are unfit for surgery.

Karcinom bubrega čini 3–5% svih karcinoma i treći je najčešći urološki karcinom. Učestalost njegova otkrivanja raste, što je prvenstveno uvjetovano povećanim brojem radioloških pretraga kao što su ultrazvuk, kompjutorizirana tomografija (CT, prema engl. *computerized tomography*) i magnetna rezonancija (MRI, prema engl. *magnetic resonance imaging*) prilikom dijagnostike ne-uroloških bolesti¹. Posljedično dolazi do porasta incidencije otkrivanja asimptomatskih bubrežnih tumora i fenomena migracija stadija – povećava se udio bubrežnih tumora koji su niskog stadija te danas mali tumori bubrega čine oko 50% svih tumora bubrega². Mali tumor bubrega ili mala bubrežna tvorba (SRM, prema engl. *small renal mass*) definira se kao slučajno radiološki detektirana bubrežna tvorba veličine do 4 cm³, što korelira s T1a tumorom prema TNM klasifikaciji bubrežnog karcinoma (RCC, prema engl. *renal cell carcinoma*)⁴. Mali tumori bubrega imaju različiti zloćudni potencijal te su u oko 20% slučajeva do-

broćudni, dok se u 80% slučajeva radi o zloćudnom tumoru⁵, i to u njih 60% o indolentnom, a u 20% slučajeva agresivnom bubrežnom karcinomu. Uz to, važno je napomenuti kako sporo rastu i rijetko metastaziraju⁶. Strategija liječenja tumora bubrega ovisi o stadiju bolesti, a kod malih tumora bubrega u obzir dolazi parcijalna ili radikalna nefrektomija, aktivno praćenje te ablacijske metode. Prema smjernicama vodećih svjetskih uroloških društava, prvi izbor liječenja T1a tumora bubrega je parcijalna nefrektomija^{7,8}. Međutim, s obzirom na starenje populacije i povećani broj komorbiditeta, sve je veći broj pacijenata koji nisu u zdravstvenoj formi za operativni zahvat kao što je

Adresa za dopisivanje:

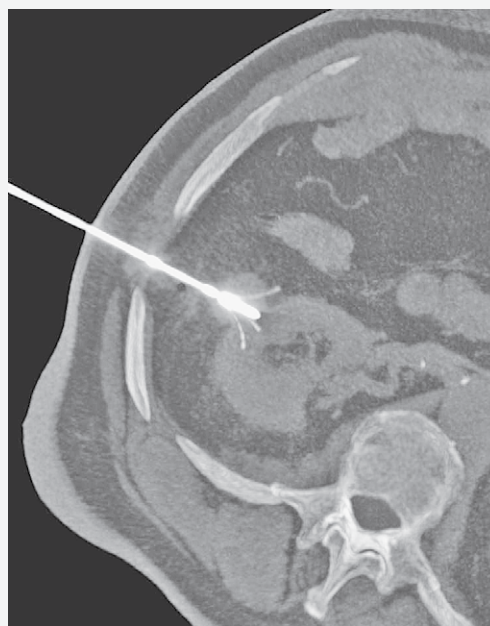
Luka Penezić, dr. med., <https://orcid.org/0000-0003-2842-553X>
Klinika za urologiju, Medicinski fakultet Sveučilišta u Zagrebu, KBC Zagreb,
Kišpatičeva 12, 10000 Zagreb, e-pošta: penezic.luka@gmail.com

Primljeno 11. lipnja 2020., prihvaćeno 16. srpnja 2020.

parcijalna nefrektomija. Kao terapijska opcija u tim slučajevima nude se perkutane ablacijske metode koje grijanjem ili hlađenjem dovode do ireverzibilnog oštećenja tkiva. Radiofrekventna ablacija (RFA, prema engl. *radiofrequency ablation*) i krioblacija (CA, prema engl. *cryoablation*) su etablirane metode s dugoročnim rezultatima mnogobrojnih serija te su se u dosadašnjim istraživanjima pokazale kao sigurne i onkološki prihvatljive opcije liječenja malih tumora bubrega. Mikrovalna ablacija (MWA, prema engl. *microwave ablation*) i ireverzibilna elektroporacija (IRE, prema engl. *irreversible electroporation*) su s druge strane tehnologije koje su se nedavno razvile te se intenzivno istražuju. RFA je ablacijska metoda koja se temelji na međudjelovanju tkiva i visokofrekventne izmjenične struje frekvencije 150 – 1000 kHz koja se u tumor dovodi elektrodom⁹. Električna struja uzrokuje vibriranje molekula vode u tkivu, što dovodi do porasta temperature i koagulacijske nekroze. Denaturacija proteina, gubitak funkcije enzima, uništenje stanične membrane i citoplazme dovodi do uništenja stanica¹⁰. RFA dovodi do potpune ablacije kod tumora manjih od 3 cm, dok su rezultati značajno lošiji za tumore veće od 5 cm (25%). Šansa za preživljenje bez povrata bolesti (RFS, prema engl. *recurrence free survival*) značajno se smanjuje za tumore veće od 3,6 cm^{11,12}. Prednosti RFA su minimalna invazivnost, smanjena bol i kraće vrijeme hospitalizacije, dok su nedostaci karbonizacija tkiva i tzv. „*heatsink*” efekt koji smanjuju veličinu ablacijske zone¹³. „*Heatsink*” efekt je pasivna odvodnja topline od izvora pomoću fluida, a to su u ljudskom tijelu krv i urin, što znači da se smanjuje učinak ablacije tumora koji su smješteni blizu kanalnog sustava bubrega ili velikih krvnih žila¹⁴. MWA se temelji na emisiji elektromagnetskih valova valne duljine od 915 MHz do 2,45 GHz, koji kao i kod RFA dovode do vibracija molekula vode u tkivu, što uzrokuje porast temperature i koagulacijsku nekrozu¹⁵. MWA posjeduje sve dobrobiti ablacijskih metoda kao i RFA, ali pruža i nekoliko prednosti: postiže se viša temperatura, moguće je učiniti ablaciju većeg volumena tumora, ablacija se provodi brže, može se primijeniti više aplikatora istovremeno, manji je učinak „*heatsink*” efekta te je manja periproceduralna bol¹⁵, što omogućuje provođenje zahvata u lokalnoj anesteziji uz analgosedaciju.

Materijali i metode

U ovo retrospektivno istraživanje uključeni su uzastopni bolesnici s malim tumorima bubrega liječeni s RFA ili MWA u Kliničkom bolničkom centru Zagreb od siječnja 2017. godine do kolovoza 2019. godine. Radiološka obrada je ključna za planiranje zahvata, CT ili MRI uz primjenu kontrastnog sredstva neophodni su za procjenu odnosa tumora prema susjednim organima i planiranje sigurnog puta elektrode ili antene. Kod svih bolesnika učinjeno je R.E.N.A.L. nefrome-



SLIKA 1. NATIVNI CT PREGLED ZA VRIJEME RFA POKAZUJE ELEKTRODU UVEDENU U TUMOR DESNOG BUBREGA.
FIGURE 1. NATIVE CT EXAMINATION DURING RFA PROCEDURE SHOWING ELECTRODE POSITIONED INSIDE THE RIGHT RENAL TUMOR.

trijsko stupnjevanje tumora bubrega¹⁶ te adekvatna preoperativna anesteziološka obrada. Bolesnici su hospitalizirani u Klinici za urologiju jedan dan prije ili na dan zahvata, a sam zahvat ablacije učinjen je u Kliničkom zavodu za dijagnostičku i intervencijsku radiologiju u općoj ili lokalnoj anesteziji uz analgosedaciju pod kontrolom CT-a (Somatom Definition AS+ 128, Siemens, Erlangen, Njemačka). Biopsija tumora je učinjena prije ablacije: kao zaseban zahvat ili u istom aktu, neposredno prije ablacije. Radiofrekventna energija se u tumorsko tkivo dovodi jednom elektrodom Starburst® SemiFlex (Angiodynamics, New York, SAD) koja izgleda kao igla koja se rastvori poput obrnutog kišobrana (slika 1.). Kod svih bolesnika liječenih s RFA korišten je prepogramirani protokol ablacije u trajanju 9 minuta s ciljnom temperaturom 105°C generatora Sunbrust XL 1500® (Angiodynamics, New York, SAD) i Intelli Flow pumpom za perfuziju. Ablaciju je moguće ponoviti nakon repozicioniranja elektrode u slučaju većih tumora ili ovisno o obliku tumora. Za MWA je korišten Emprint™ ablacijski sustav s Thermosphere™ tehnologijom, s jednom antenom i maksimalnom izlaznom snagom od 100 W, a duljina ablacije je određena željenom veličinom ablacijske zone, odnosno veličinom tumora. Kod slučajeva kada postoji blizak odnos tumora i okolnih osjetljivih struktura (poput crijeva ili neuralnih struktura) koristi se hidrodisekcija (instilacija otopine 5-postotne glukoze u svrhu odmicanja struktura) kako bi se osjetljive strukture udaljile od

TABLICA 1. OSNOVNI DEMOGRAFSKI PODATCI
TABLE 1. BASIC DEMOGRAPHIC DATA

Broj bolesnika /Number of patients	N=31
Prosječna dob /Average age	70,2 godina/years (raspon/range: 54 – 85)
Spol/Sex	Muško/Male – N=21 Žensko/Female – N=10
Solitarni bubreg /Solitary kidney	N=11
Komorbiditeti /Comorbidities	Srčanožilne bolesti /Cardiovascular diseases N=26 (Značajne kardiovaskularne bolesti /Significant cardiovascular diseases N=13) Kronična bubrežna bolest /Chronic kidney disease N=12 Šećerna bolest/Diabetes mellitus N=8 Druge maligne bolesti /Other malignancies N=7

zone ablacije. Pacijent se nakon zahvata vraća u Kliniku za urologiju na postoperativni oporavak. Otpust je najčešće prvoga ili drugoga postoperativnog dana. Prva radiološka kontrola provodi se za tri mjeseca CT-om prema višefaznom protokolu, kada se provjerava učinak ablacije. Potom slijede kontrole 6 i 12 mjeseci postoperativno te nakon toga jednom godišnje, CT-om ili ultrazvukom. Učinjena je analiza osnovnih demografskih podataka, parametara tumora bubrega i komorbiditeta. Bolesnici su redovito praćeni prema protokolu te je utvrđeno ukupno preživljenje (OS, prema engl. *overall-survival*), tumor specifično preživljenje (CSS, prema engl. *cancer specific survival*) i učinak terapije. Podatci su statistički obrađeni pomoću programa MS Excel¹⁷.

Rezultati

Ablacija malih tumora bubrega učinjena je kod 31 pacijenta. Osnovni demografski podaci pacijenata i komorbiditeti prikazani su u tablici 1., a karakteristike tumora u tablici 2. Učinjeno je 34 zahvata od čega je 27 bilo RFA, a 7 MWA. Prosječno vrijeme trajanja RFA procedure bilo je 9,6 minuta (raspon od 9 do 18 minuta) te su svi zahvati napravljeni dok je bolesnik bio u općoj anesteziji. S druge strane, prosječno vrijeme trajanja MWA procedure bilo je 4,9 minuta (raspon od 2,5 do 9 minuta), s time da su 3 zahvata napravljena dok je bolesnik bio u općoj anesteziji, a 4 zahvata u lokalnoj anesteziji uz analgesedaciju. Jedan ispitanik liječen je zbog dva sinkrona tumora na istom bubregu za koje je patohistološki utvrđeno kako se radi o onkocitomima. Kod dvaju bolesnika učinjena je ablacija recidiva u loži ranije nefrektomije, a kod 11 bolesnika učinjena je ablacija tumora na solitarnom bubregu. Prosječno vrijeme hospitalizacije bilo je 1,9 dana (raspon od 1 do 7 dana). Nije bilo nikakvih značajnijih komplikacija osim četiri Clavien-Dindo gra-

TABLICA 2. OSNOVNE KARAKTERISTIKE TUMORA
TABLE 2. BASIC TUMOR CHARACTERISTICS

Ukupni broj tumora /Total number of tumors	N=32
Prosječni promjer tumora /Average tumor diameter	2,4 cm (raspon/range: 1,1 – 3,6 cm)
Lateralizacija/Side	Lijevo/left N=19 Desno/right N=13
Morfologija/Morphology	Egzofitičan/exophytic N=20 Endofitičan/endophytic N=10 Lokalni recidiv nakon radikalne nefrektomije /Local tumor recurrence after radical nephrectomy N=2
R.E.N.A.L. ocjena tumora /R.E.N.A.L. score	Medijan/Median 6 (raspon/range: 4 – 10) Niska kompleksnost /Low complexity (R.E.N.A.L. 4–6) N=19 (63,4%) Srednja kompleksnost /Intermediate complexity (R.E.N.A.L. 7–9) N=10 (33,3%) Visoka kompleksnost /High complexity (R.E.N.A.L. 10–12) N=1 (3,3%)
Biopsija tumora /Tumor biopsy	Zasebno prije ablacije /Prior to ablation N=4 Intraoperativno /During ablation N=28
Rezultat patohistološke analize /Pathology report	Svijetlostanični karcinom bubrežnih stanica/Clear cell renal carcinoma N=22 (68,8%) Onkocitom/Oncocytoma N=7 (21,9%) Liposarkom/Liposarcoma N=1 (3,1%) Angiomiolipom /Angiomyolipoma N=1 (3,1%) Bez malignog tumora /No malignant tumor N=1 (3,1%)

du 2 komplikacije: urtikarija, retencija urina i dva perirenalna hematoma koji su konzervativno liječeni. Prosječno vrijeme praćenja bolesnika je 14,5 mjeseci (raspon od 3 do 33 mjeseca), a kod jednoga je bolesnika praćenje prekinuto. Ukupno jednogodišnje OS je bilo 100%, isto kao i jednogodišnje CSS koje je također bilo 100%. Jedan je od ispitanika u razdoblju promatranja umro od komplikacija komorbiditeta (leukemija) 17 mjeseci nakon zahvata. Kod četvero ispitanika (12,9%) utvrđen je rezidualni tumor, kod troje nakon RFA i jednog nakon MWA. Troje bolesnika je liječeno ponovnom ablacijom, jedan pomoću RFA i dva MWA te je u daljnjem praćenju utvrđen uspjeh ponovnog zahvata. Kod jednog bolesnika učinjena je radikalna nefrektomija.

Rasprava

Prikazali smo seriju bolesnika s malim tumorima bubrega liječenih ablacijskim metodama koji imaju odlično jednogodišnje OS i CSS uz minimalne komplikacije. Indikacija za ablaciju postavlja se na temelju radiološke dijagnoze malog tumora bubrega kod bole-

snika koji zbog komorbiditeta ili dobi nisu pogodni za operativno liječenje. RFA je najčešće korištena ablacijska metoda koja je i najviše istraživana⁹. Dugoročni su rezultati po pitanju onkoloških ishoda vrlo dobri te objavljene serije izvještavaju o petogodišnjem CSS od 97 do 99%, petogodišnjem RFS od 88 do 98% i petogodišnjem OS od 66 do 97%^{18–21}. Za MWA u ovome trenutku još nema dugoročnih rezultata kao za RFA, ali su kratkoročni rezultati retrospektivnih serija tijekom medijana praćenja od oko dvije godine obećavajući – RFS od 87,9 do 97%, CSS od 97 do 100% te OS od 80,6 do 97%²². Kod većine pacijenata u ovoj seriji učinjena je RFA tumora, budući da je na početku serije to bila jedina dostupna ablacijska tehnologija u Kliničkom bolničkom centru Zagreb, dok je MWA postala dostupna početkom 2019. godine, kada je zbog brzine postupka, manje proceduralne boli te manje osjetljivosti na „*heatsink*” efekt postala glavni izbor za ablaciju tumora bubrega. Rezultati patohistološke analize iz naše serije (tablica 2.) utvrdili su zloćudnu promjenu u 71,9% slučajeva, što je u skladu s patologijom malih tumora bubrega⁵. Osim onkoloških rezultata, potrebno je razmotriti i funkcionalne ishode liječenja. Prednosti ablacijskih metoda su minimalno invazivan pristup i očuvanje bubrežne funkcije. Poznato je kako 22% bolesnika s tumorom bubrega unatoč urednim vrijednostima kreatinina ima lošu bubrežnu funkciju te se taj udio povećava na 40% kod bolesnika koji su stariji od 70 godina²³. Za ablacijske metode se pokazalo kako dugoročno u manjoj mjeri utječu na smanjenje bubrežne funkcije u usporedbi s kirurškim metodama – radikalnom i parcijalnom nefrektomijom²⁴. Iako su ablacijske metode izrazito popularne u svijetu, do sada nije provedeno niti jedno visoko kvalitetno randomizirano kontrolirano istraživanje koje bi usporedilo onkološku učinkovitost ovih metoda s parcijalnom nefrektomijom – zlatnim standardom liječenja T1a tumora bubrega. Upravo zbog toga postoji određena doza opreza kod korištenja ovih metoda. Unatoč tomu, ima autora koji smatraju kako je ablacija dovoljno dobra alternativa parcijalnoj nefrektomiji, kao što su Ma Y i suradnici, koji su u svojoj seriji ablacija kod bolesnika koji nisu stari i nemaju značajnih komorbiditeta postigli dugoročni rezultat bez recidiva od 94%²⁵. Također, ASCO smjernice smatraju ablaciju opcijom za sve bolesnike s malim tumorima bubrega ako se pouzdano može postići kompletna ablacija²⁶. Kada se uspoređuju ablacijske metode s parcijalnom nefrektomijom, utvrđen je viši postotak recidiva kod ablacijskih metoda, međutim i ti se recidivi mogu uspješno tretirati ponovnom ablacijom²⁷. Potrebno je istaknuti kako se ipak najbolji rezultati ablacije postižu kod tumora do 3 cm u promjeru, dok se iznad te vrijednosti povećava postotak recidiva²⁸. S obzirom na složenost tehnologije ablacijskih sustava, u rijetkim slučajevima može doći do tehničkog neuspjeha zahvata, što rezultira rezidualnim tumorom. Tehnički neuspjeh u većoj seriji Atwell i suradnika opisuje se u

1,1% slučajeva¹⁸. U našoj seriji utvrdili smo rezidualni tumor kod 12,9% ispitanika, od čega se jedan slučaj može pripisati tehničkom neuspjehu procedure, a ostala tri kombinaciji veličine tumora (tumori veći od 3 cm) te blizini velikim krvnim žilama i kanalnom sustavu (više R.E.N.A.L. stupnjevanje) čime dolazi do „*heatsink*” efekta, što je istaknuti faktor smanjenja učinka ablacije¹⁴. Ne postoji jedinstveni stav kojom metodom tretirati rezidualni tumor te u obzir dolaze tri opcije: aktivni nadzor, ponovna ablacija i kirurško liječenje^{29,30}, pa se terapija prilagođava osobinama bolesnika, tumora i tehničkim mogućnostima. Tri od četiri rezidualna tumora u našoj seriji uspješno su ponovno liječena ablacijskom metodom, a samo je kod jednog učinjena nefrektomija. Taj pacijent je inicijalno bio upućen na ablaciju zbog kronične bubrežne bolesti i komorbiditeta, tumor je bio promjera 3,6 cm i prema R.E.N.A.L. stupnjevanju ocjene 10a, a biopsija je pokazala da se radi o svjetlostaničnom karcinomu bubrega. Temeljem tih razloga nakon utvrđivanja rezidue tumora postavljena je sumnja u uspjeh ponovnog postupka ablacije te je učinjena radikalna nefrektomija. Sve bitne svjetske smjernice za liječenje tumora bubrega ablacijom preporučuju biopsiju tumora^{7,8,26}. Postoji teoretska šansa „sijanja” tumorskih stanica duž biopsijskog kanala kod manje od 1 na 10.000 zahvata kada se ne koristi koaksijalna igla prilikom biopsije³¹. Budući da mi uvijek koristimo koaksijalnu iglu, taj rizik je zanemariv. U našoj seriji (tablica 2.) biopsija tumora je kod 27 bolesnika učinjena u sklopu zahvata, a samo je kod 4 bolesnika prvo učinjena biopsija, a ablacija nakon dospijeca patohistološke analize, jer se radilo o svjetlostaničnom karcinomu bubrega. Iako se smjernice ne izjašnjavaju o optimalnom vremenu izvođenja biopsije, Tsang Mui Chung i suradnici utvrdili su kako prethodno učinjena biopsija u samo 2,2% slučajeva odlaže indikaciju za ablaciju kod radiološki jasnih tumora bubrega i zaključili su kako nema jasne koristi od prethodne biopsije³². Naša serija relativno malog broja bolesnika nije imala niti jednu značajnu komplikaciju, a svi bolesnici hospitalizirani su vrlo kratko, čime se financijski opravdava relativno skupi zahvat koji uključuje potrošni materijal elektrode. Na temelju naših iskustava možemo istaknuti koje su prednosti pojedinih metoda. RFA je već dulje vrijeme prisutna, etabliрана je, ima dugoročne rezultate, ali sâm zahvat traje dulje i manje je uspješan za tumore veće od 3 cm. MWA je, s druge strane, novija tehnologija koja je skuplja, ali su glavne prednosti što kratko traje, može se izvesti u lokalnoj anesteziji uz analgosedaciju te uspješno ablira i tumore veće od 3 cm. Koju god tehniku izabrali, obvezno treba napraviti biopsiju tvorbe, a temeljem smjernica Europskoga urološkog društva ablaciju se preporučuje koristiti kod starijih bolesnika i bolesnika s komorbiditetima⁸. Moderno liječenje karcinoma bubrega zahtijeva multidisciplinarni pristup zbog brzog razvoja i kirurške tehnike i novih tehnologija, a i naprednih metoda onkološkog liječenja. Bitna

je kvalitetna suradnja urologa, intervencijskog radiologa i onkologa jer samo tako možemo dobiti najbolje rezultate liječenja.

Zaključak

Zbog niskog mortaliteta i odličnih rezultata, kirurški zahvat – parcijalna nefrektomija i dalje predstavlja terapiju izbora u liječenju malih tumora bubrega. Međutim, s obzirom na različiti maligni potencijal malih tumora bubrega te komorbiditete bolesnika, primjenjuju se i ablacijske metode. One imaju nisku stopu komplikacija, mogu se izvesti bez opće anestezije, manje utječu na bubrežnu funkciju i u velikog postotka bolesnika dovode do izlječenja malih tumora bubrega. Upravo zbog toga predstavljaju terapiju izbora kod bolesnika koji nisu podobni za kirurški zahvat. U liječenju bolesnika s malim tumorima bubrega ključan je multidisciplinarni pristup i timski rad kako bi im se mogla ponuditi individualizirana terapija.

LITERATURA

1. *Capitano U, Bensalah K, Bex A i sur.* Epidemiology of Renal cell carcinoma. *Eur Urol* 2019;75(1):74–84.
2. *Patel HD, Gupta M, Joice GA i sur.* Clinical Stage Migration and Survival for Renal Cell Carcinoma in the United States. *Eur Urol Oncol* 2019;2(4):343–348.
3. *Gill IS, Aron M, Gervais DA, Jewett MA.* Clinical practice. Small renal mass. *N Engl J Med* 2010;362(7):624–34.
4. *Amin MB, Gress MD, Meyer Vega LR, Edge SB.* AJCC Cancer Staging Manual. 8. izd. Amin MB, Greene FL, Byrd DR, Brookland RK, Washington MK, Compton CC, ur. American College of Surgeons; 2018, str. 1049.
5. *Kutikov A, Fossett LK, Ramchandani P i sur.* Incidence of benign pathologic findings at partial nephrectomy for solitary renal mass presumed to be renal cell carcinoma on preoperative imaging. *Urology* 2006;68(4):737–40.
6. *Wein AL, Kavoussi LR, Partin AW, Peters CA.* Campbell-Urology. 11. izd. Philadelphia: Elsevier; 2016, str. 4168.
7. *Campbell S, Uzzo RG, Allaf ME i sur.* Renal Mass and Localized Renal Cancer: AUA Guideline. *J Urol* 2017;198(3):520–529.
8. *Ljungberg B, Albiges L, Bensalah K i sur.* EAU guidelines on Renal Cell Cancer. 2019. Dostupno na: <https://uroweb.org/guideline/renal-cell-carcinoma>. Pristupljeno: 1. 12. 2019.
9. *Lui KW, Gervais DA, Arellano RA, Mueller PR.* Radiofrequency ablation of renal cell carcinoma. *Clin Radiol* 2003;58:905–13.
10. *Goldberg SN, Gazelle GS, Mueller PR.* Thermal ablation therapy for focal malignancy: a unified approach to underlying principles, techniques, and diagnostic imaging guidance. *AJR Am J Roentgenol* 2000;174:323–31.
11. *Gervais DA, McGovern FJ, Arellano RS, McDougal WS, Mueller PR.* Radiofrequency ablation of renal cell carcinoma. Part 1. Indications, results, and role inpatient management over a 6-year period and ablation of 100 tumors. *AJR Am J Roentgenol* 2005;185:64–71.
12. *Zagoria RJ, Hawkins AD, Clark PE i sur.* Percutaneous CT-guided radiofrequency ablation of renal neoplasms: factors influencing success. *AJR Am J Roentgenol* 2004;183(1):201–7.
13. *Tatli S, Tapan U, Morrison PR, Silverman SG.* Radiofrequency ablation: technique and clinical applications. *Diagn Interv Radiol* 2012;18(508–516):508.
14. *Al-Alem I, Pillai K, Akhter J, Chua TC, Morris DL.* Heatsink phenomenon of bipolar and monopolar radiofrequency ablation observed using polypropylene tubes for vessel simulation. *Surg Innov* 2014;21(3):269–76.
15. *Carrafello G, Laganà D, Mangini M i sur.* Microwave tumors ablation: principles, clinical applications and review of preliminary experiences. *Int J Surg* 2008;5(Suppl 1):S65–S9.
16. *Kutikov A, Uzzo RG.* The R.E.N.A.L. nephrometry score: a comprehensive standardized system for quantitating renal tumor size, location and depth. *J Urol* 2009;182(3):844–53.
17. *Microsoft Corporation.* Microsoft Excel 365 [Internet]. 2020. Dostupno na: <https://www.microsoft.com/hr-hr/microsoft-365/excel>. Pristupljeno: 9. 6. 2020.
18. *Atwell TD, Schmit GD, Boorjian SA i sur.* Percutaneous ablation of renal masses measuring 3.0 cm and smaller: comparative local control and complications after radiofrequency ablation and cryoablation. *AJR Am J Roentgenol* 2013;200(2):461–6.
19. *Olweny EO, Park SK, Tan YK, Best SL, Trimmer C, Cadeddu JA.* Radiofrequency ablation versus partial nephrectomy in patients with solitary clinical T1a renal cell carcinoma: comparable oncologic outcomes at a minimum of 5 years of follow-up. *Eur Urol* 2012;61(6):1156–61.
20. *Psutka SP, Feldman AS, McDougal WS, McGovern FJ, Mueller P, Gervais DA.* Long-term oncologic outcomes after radiofrequency ablation for T1 renal cell carcinoma. *Eur Urol* 2013;63(3):486–92.
21. *Zagoria RJ, Pettus JA, Rogers M, Werle DM, Childs D, Leyendecker JR.* Long-term outcomes after percutaneous radiofrequency ablation for renal cell carcinoma. *Urology* 2011;77(6):1393–7.
22. *Johnson BA, Cadeddu JA.* Current opinion in urology 2017: focal therapy of small renal lesions. *Curr Opin Urol* 2018;28(2):166–71.
23. *Canter D, Kutikov A, Sirohi M i sur.* Prevalence of baseline chronic kidney disease in patients presenting with solid renal tumors. *Urology* 2011;77(4):781–5.
24. *Lucas SM, Stern JM, Adibi M, Zeltser IS, Cadeddu JA, Raj GV.* Renal function outcomes in patients treated for renal masses smaller than 4 cm by ablative and extirpative techniques. *J Urol* 2008;179(1):75–9.
25. *Ma Y, Bedir S, Cadeddu JA, Gahan JC.* Long-term outcomes in healthy adults after radiofrequency ablation of T1a renal tumors. *Br J Urol Int* 2014;113(1):51–5.
26. *Finelli A, Ismaila N, Bro B i sur.* Management of Small Renal Masses: American Society of Clinical Oncology Clinical Practice Guideline. *J Clin Oncol* 2017;35(6):668–80.
27. *Salagiński M, Wojciechowska A, Zajac K i sur.* Young Academic Urologists Kidney Cancer Working Group of the European Urological Association. The Role of Ablation and Minimally Invasive Techniques in the Management of Small Renal Masses. *Eur Urol Oncol* 2018;1(5):395–402.
28. *Best SL, Park SK, Youssef RF i sur.* Long-term outcomes of renal tumor radiofrequency ablation stratified by tumor diameter: size matters. *J Urol* 2012;187(4):1183–9.
29. *Cross BW, Parker DC, Cookson MS.* Salvage Surgery After Renal Mass Ablation. *Urol Clin North Am* 2017;44(2):305–12.
30. *Breda A, Anterasian C, Beldegrun A.* Management and outcomes of tumor recurrence after focal ablation renal therapy. *J Endourol* 2010;24(5):749–52.
31. *Chang DT, Sur H, Lozinskiy M, Wallace DM.* Needle tract seeding following percutaneous biopsy of renal cell carcinoma. *Korean J Urol* 2015;56(9):666–9.
32. *Tsang Mui Chung MS, Maxwell AW, Wang LJ, Mayo-Smith WW, Dupuy DE.* Should Renal Mass Biopsy Be Performed prior to or Concomitantly with Thermal Ablation? *J Vasc Interv Radiol* 2018 Sep;29(9):1240–1244.