

# Terapija karijesnih lezija ozonom

Alena Knežević  
Zrinka Tarle  
Katica Prskalo

Zavod za dentalnu patologiju  
Stomatološkog fakulteta  
Sveučilišta u Zagrebu

## Sažetak

Karijes je bolest tvrdoga zubnog tkiva za koji je da bi nastao potrebno nekoliko čimbenika od kojih su najvažniji domaćin (zub), uzročnik (mikroorganizmi), utjecaj okoline i vrijeme. Razvojem tehnologije uvedene su nove suvremene metode dijagnostike karijesnih lezija. Među njima važno mjesto zauzima laserska fluorescencija. Usporedno s razvojem dijagnostike klasično "Blackovo načelo" preparacije kaviteta u terapiji karijesnih lezija ispunom zamijenila je ponajprije koncepcija "minimalno invazivne atraumatske stomatologije", a nedavno je u svrhu terapije karijesa uporabljen i ozon. Baktericidni i dezinfekcijski učinak ozona omogućio je novu koncepciju "bezbolne terapije" karijesnih lezija.

Ključne riječi: karijes, dijagnostika, terapija ozonom.

Acta Stomat Croat  
2004; 365-370

PREGLEDNI RAD  
Priljeno: 1. ožujka 2004.

Adresa za dopisivanje:

Alena Knežević  
Zavod za dentalnu patologiju  
Stomatološki fakultet  
Gundulićeva 5, 10000 Zagreb  
tel.: 01 48 02 113  
fax: 01 48 02 159  
e-mail: aknezevic@sfgz.hr

## Uvod

Zubni karijes je bolest tvrdih zubnih tkiva koja se razvija dinamički složenim fizikalno-kemijskim procesima koji u određenom vremenu razaraju tvrda zubna tkiva.

Uzročnici karijesa su acidogeni mikroorganizmi koji osim sposobnosti da stvaraju organske kiseline imaju i ostala karijesna svojstva (sposobnost naseljavanja na površinu cakline te stvaranje intracelularnih i ekstracelularnih polisaharida). Najrašireniji karijesogeni mikroorganizam jest *Streptococcus mutans*. Uz njega i mnoge druge vrste, kao npr. laktobacili i aktinomicete, sudjeluju u nastanku karijesa. Naseljavanje zubne površine, tj. stvaranje plaka, odvija se u nekoliko faza. Prva faza je stvaranje pelikule, tanke glikoproteinske ovojnice bez stanica i bakterija. U drugoj fazi nastaje inicijalna kolonizacija bakterijama iz skupine aeroba i fakultativnih anaeroba, koju čine većinom streptokoki (*S. mutans*, *S.*

*sanguis*, *S. mitis*, *S. salivarius*, *S. sorbinus*), te neiserija i gram-pozitivni štapići. U toj fazi u matriksu plaka vladaju još uvijek aerobni uvjeti pa se razgradnja glukoze događa u ciklusu limunske kiseline uz CO<sub>2</sub> i H<sub>2</sub>O kao završne produkte. Treća faza, nastanak zreloga plaka, karakterizirana je pojačanim stvaranjem ekstracelularnih polisaharida deksrana, levana i mutana koji povećavaju voluminoznost plaka i samanjuju njegovu propusnost. Novonastali anaerobni uvjeti pogoduju fuzobakterijama, aktinomicetama, filamentoznim bakterijama i gram-negativnim kokcima. Posljedica anaerobnih uvjeta jest razgradnja ugljikohidrata do pirogroždane i mliječne kiseline. Nakupljanje kiselih metabolita znatno snižuje vrijednost pH u plaku što dovodi do demineralizacije cakline i nastanka inicijalne lezije (1).

Demineralizacija je proces otapanja kristala hidroksilapatita, a remineralizacija je proces tijekom kojega se ioni kalcija, fosfata, fluorida i dr. precipitiraju iz sline ili iz unutrašnjosti lezije te se zatim

rekristaliziraju. Demineralizacija je dakle proces koji oštećuje caklinu, a remineralizacija je proces koji ju obnavlja.

Prirodni proces remineralizacije važan je za smanjenje čestice karijesa jer mijenja, usporava ili čak prekida demineralizaciju i nadomješta izgubljenu mineralnu masu cakline nastalu zbog procesa demineralizacije. Oba se procesa pri prirodnoj karijesnoj leziji neprestano izmjenjuju i dopunjuju, a remineralizacija se često zna aktivirati još dok traje demineralizacija (2).

U stomatološkim sustavima razvijenih zemalja velika se važnost pridaje preventivnim postupcima, a možebitno potrebne terapijske postupke nastoji se zadržati u okvirima minimalnih zahvata. Svrha je sve postupke provesti što brže, jednostavnije, ugodnije za pacijenta i, ne manje važno, jeftinije.

Jedna od najvažnijih zadata u takvoj koncepciji stomatologije jest rano prepoznati i liječiti incijalnu leziju. Premda je incijalna lezija već uznapredovali stadij karijesa za čiji je razvoj potrebno i nekoliko godina, još uvijek je moguće spriječiti njezin daljnji napredak i postići da se izgubljeni minerali djelomično ili potpuno nadomjestite.

Zbog morfologije i strukturnih nepravilnosti jamica i fisura postoji velik rizik razvoja okluzijskoga karijesa u odnosu spram drugih zubnih ploha. Okluzalni karijes čini glavni udio ukupnoga karijesa. Dijagnosticiranje karijesa u fisurama postalo je mnogo teže od kada se šire rabi fluoridacija, a sam karijesni proces postao je sporo napredujući proces s mogućnošću remineralizacije incijalne lezije (3).

Dugo vremena su stomatološka sonda i zrcalo bili glavna sredstva za dijagnozu okluzijskoga karijesa. Dijagnosticiranje okluzijskoga karijesa temeljilo se na taktilnome osjetu pri sondiranju, a mišljenja stomatologa uvelike su se razlikovala u interpretaciji. Kod zubi bez vidljivih znakova kavitacije, sondiranje, tj. zapinjanje sonde u fisurama, nastaje većinom zbog specifične anatomije fisura a ne zbog karijesa. Dijagnozu okluzijskoga karijesa otežava remineralizirana caklina iznad lezije u dentinu. Lezije postaju vrlo velike bez uočljive kavitacije u fisuri, jer je fluoridirana caklina manje sklona frakturama i kolapsu od nefluoridirane. Važnu ulogu u dijagnostici karijesne lezije imaju intraoralne snimke, osobito slikane tehnikom "ugriza u traku" ili "bitewing" tehnikom.

Digitalna radiografija ili automatizirani računalni sustavi također pomažu otkriti okluzalne lezije. Digitalnom radiografijom učinkovitije se otkrivaju duboke lezije u dentinu koje zahtijevaju hitan tretman (4).

Zračna abrazivna tehnologija odstranjivanja karijesnoga sadržaja razvijena je četrdesetih godina prošloga stoljeća. Otpuštanjem mikroskopskih čestica netoksičnog abrazivnog praška pod tlakom tome postupku pruža mogućnost da se brzo uklone caklina, dentin, karijes i prijašnji ispuni. Zračno abrazivni sustav smanjuje zagrijavanje, vibracije i koštanu provodljivost zvuka, koji su karakteristični za konvencionalne metode uklanjanja karijesa. Tim postupkom uklanja se obojenje i organski debris u fisurama kod preparacije za postavljanje materijala za pečaćenje. Zračna abrazivna tehnologija pruža nove mogućnosti u dijagnozi i tretmanu okluzalnoga karijesa (5).

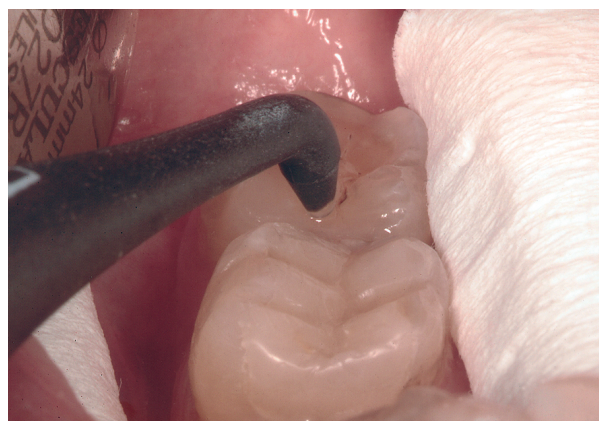Prema istraživanjima, najprikladnije dijagnostičko sredstvo u ranom otkrivanju okluzalnoga karijesa, koje ima izvrsnu sposobnost lociranja dentinskoga karijesa ispod fisura i prihvatljivu sposobnost identificiranja nekavitiranih fisura, jest mjerenje električne rezistencije - otpora. Električna vodljivost zubi mijenja se s demineralizacijom čak i kada površina makroskopski ostaje intaktna. Mjerenja električne rezistencije u dijagnozi okluzijskog i dentinskoga karijesa pokazala su se vrlo dobra. Uređaji za mjerenje električne rezistencije ispituju samo jednu točku, za razliku od rtg filma kojim se služimo za cijelu žvačnu plohu. S obzirom na dodatni gubitak vremena i složeniju proceduru prigodom kliničkih mjerenja, pogodnije ga je upotrebljavati kao dodatni dijagnostički test.

Razvojem tehnologije uvode se laserski sustavi temeljeni na fluorescenciji za rano otkrivanje okluzijskoga karijesa. Ti uređaji mjere lasersku fluorescenciju u zubnim strukturama tako da se lasersko svjetlo valne duljine 655 nm usmjeri na okluzijsku površinu zuba s pomoću sonde s optičkim vlaknima. Zubne strukture zahvaćene karijesom fluorescirat će proporcionalno stupnju karijesa, a intenzitet fluorescentnoga svjetla, pretvoren u brojčane vrijednosti, prikazat će se na monitoru uređaja (6-9).

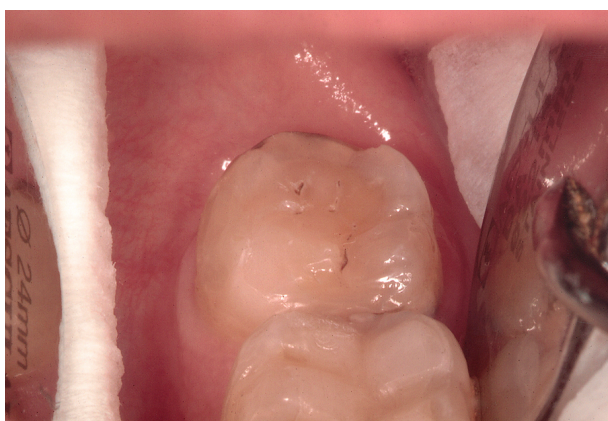Jedan od uređaja koji radi na spomenutom načelu je DIAGNOdent (KaVo, Dental GmbH, Njemačka) (slika 1). Prednost toga uređaja u dijagnostici kari-



Slika 1. DIAGNOdent uređaj  
Figure 1. DIAGNOdent unit



Slika 3. Mjerenje stupnja zahvaćenosti fisurnoga sustava karijesom s pomoću DIAGNOdent uređaja  
Figure 3. Measuring the degree of caries lesion using DIAGNOdent unit



Slika 2. Početna karijesna lezija fisurnoga sustava  
Figure 2. Initial caries in the fissure system

jesa je njegova jednostavna uporaba, objektivnost u interpretaciji dijagnoze, neinvazivnost, te mogućnost ranog otkrivanja područja demineralizacije (slika 2, 3). Taj uređaj također može dati važne informacije i tijekom praćenja demineraliziranoga područja u određenom razdoblju čime se ponovnom kontrolom precizno utvrđuju eventualne promjene (10).

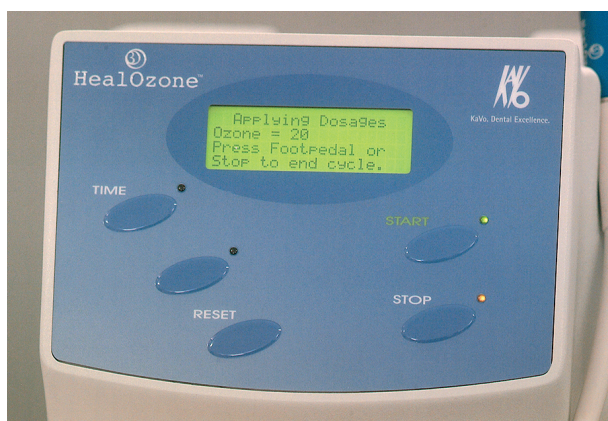
Tijekom godina povećao se je broj postupaka koji pokušavaju zamijeniti klasični kirurški pristup u odstranjivanju karijesnoga zubnog tkiva i kreiranja kaviteta uporabom rotirajućih instrumenata koji su često neugodni za pacijenta. Nastoje se uvesti nove minimalno invazijske tehnike koje zahtijevaju da se odstrani samo inficirano i demineralizirano zubno tkivo i više su orijentirane na biološku zaštitu zubnoga tkiva (11, 12).

Takav nov pristup ozbiljno je pokrenuo pitanje daljnje opravdanosti i potrebe za dosljednom provedbom klasičnih načina, u prvome redu preventivne ekstenzije i žrtvovanja zdravoga zubnog tkiva kako bi se postignulo makromehaničko sidrenje restaurativnoga materijala u kavitetu.

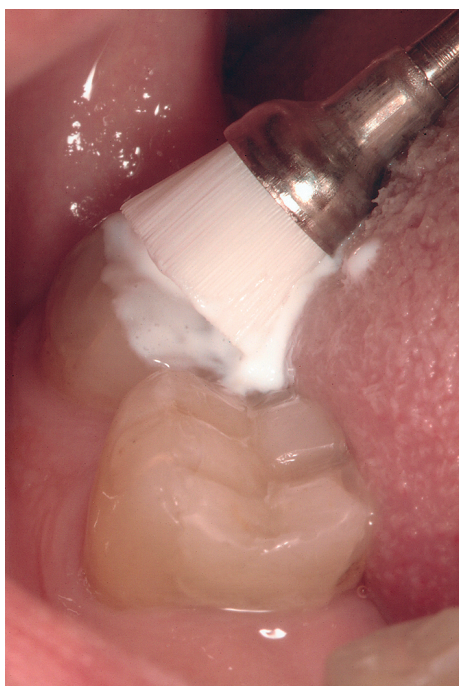Danas se općenito smatra da je klasična preparacija kaviteta potrebna samo kod nekontroliranih demineralizacija zubne strukture i pacijenata koji imaju izrazito visok rizik za nastanak karijesa. U takvim slučajevima kirurški pristup podrazumijeva da se ukloni inficirano i destruirano zubno tkivo i nadomjesti ga se odgovarajućim materijalom koji može nadomjestiti gubitak tkiva, ispuniti kavitaciju, osigurati normalnu žvačnu funkciju i besprijeornu kontrolu plaka.

Nedavno je na tržištu izišao uređaj HealOzone (KaVo Dental GmbH, Njemačka) (slika 4) koji nudi sasvim novu, atraumatsku koncepciju terapije karijesnih lezija. Sastoji se od generatora ozona, vakuum pumpe, jedinice za neutralizaciju i gumene cijevi s radnim nastavkom na koji se apliciraju silikonske kapice. Na zub zahvaćen karijesom stavlja se silikonska kapica koja omogućuje stvaranje nepropusnog sloja, tzv. vakuum učinak (slika 5, 6a, b) (13).

Ozon djeluje virucidno, baktericidno i fungicidno. Već se neko vrijeme upotrebljava u terapiji reumatskih i kožnih bolesti, a uporaba mu je u stomatologiji novijega datuma. Svrha mu je da se karijesno tkivo ne "amputira" mehanički, kao što se inače radilo, nego da se s pomoću biološki aktivnih tvari



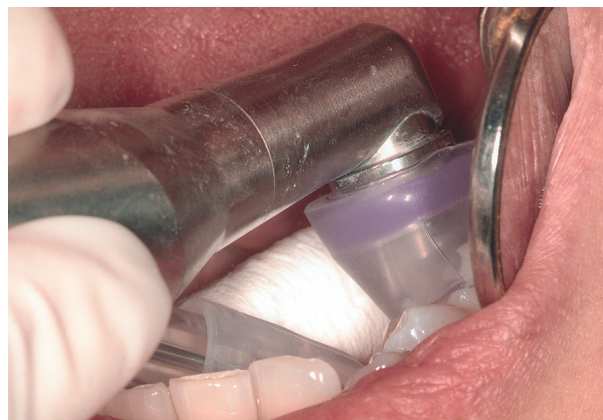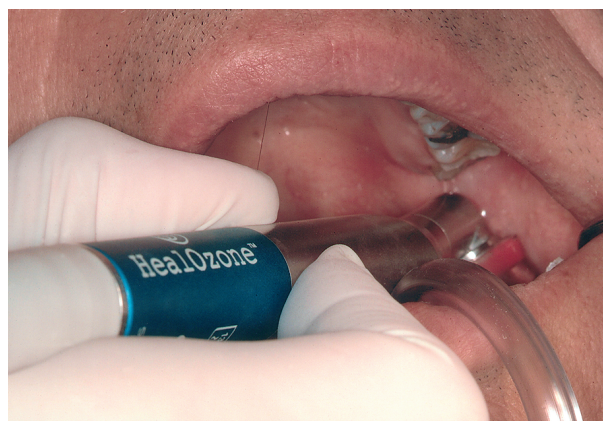Slika 4. HealOzone uređaj  
Figure 4. HealOzone unit



Slika 5. Čišćenje zubne plohe prije aplikacije ozona pastom za poliranje i četkicom  
Figure 5. Cleaning the tooth surface with the polishing paste and brush

omogućiti bolesnomu tkivu ozdraviti. Na taj način on djelotvorno uništava bakterije koje uzrokuju karijes, i u unutrašnjosti zuba i na njegovoj površini, te s pomoću jakoga dezinficirajućeg učinka omogućuje izlječenje (14, 15).

Pouzdanost uporabe ozona osigurana je oblikom aplikatora koji ne samo da ograničava polje djelovanja ozona nego istodobno usisava višak ozona.



Slika 6a,b. Aplikacija silikonske kapice HealOzon uređaja na tretirani zub  
Figure 6a,b. Placement of the HealOzone handpiece with silicone caps on the tooth

Budući da je ispuhivanje i usisavanje ozona moguće samo dobro vakuumski postavljenim aplikatorom, onemogućeno je svako štetno djelovanje ozona na pacijenta i terapeuta.

Dosadašnja istraživanja pokazala su da se:

- nakon uporabe HealOzona 10 sekunda eliminiira 99% bakterija,
- nakon uporabe HealOzona 20 sekunda eliminiira 99,9% bakterija,
- u većini slučajeva korijenskoga karijesa i karijesa u fisurama unutar 4-12 tjedana zbiva remineralizacija,
- da nema nuzdjelovanja.

Ozon rapidno inaktivira mikroorganizme uzrokujući rupturu membranske stijenke. Potencijalna toksičnost ozona ne treba spriječiti njegovu uporabu u terapeutske svrhe jer u pravilnim koncentracijama može biti vrlo djelotvorno terapeutsko sredstvo (16, 17).

## Uporaba HealOzon uređaja

### *Uporaba ozona u posteruptivnoj fazi (do godinu dana)*

Uporaba ozona omogućuje temeljitu eliminaciju bakterije *Streptococcus mutans* sa žvačne površine. Istraživanja su pokazala da je nakon uporabe ozona rekolonizacija bakterija onemogućena daljnja tri mjeseca. To je osobito važno ako je caklina u dnu fisure tanka ili nedovoljno formirana.

### *Uporaba ozona kod nepotpune mineralizacije*

U slučajevima nepravilnosti u mineralizaciji tvrdoga zubnog tkiva uporaba ozona može biti vrlo korisna, jer je to područje predilekcijsko mjesto za taloženje *S. mutansa* (kao npr. kod fluoroza). Kod tetraciklinskih promjena učinak ozona je slabiji budući da je caklinska površina intaktna.

### *Uporaba ozona prije pečenja fisura*

Fisurni sustav idealno je mjesto za taloženje *S. mutansa*. Uporaba ozona prije pečenja uvelike koristi uklanjanju bakterija iz zaostatne karijesne mase u dubokim fisurama i time prevenira nastanak karijesa ispod sredstva za pečenje.

### *Uporaba ozona kod početnih karijesnih promjena u fisurama zuba kao znak rane kolonizacije*

Poznato je da veći restaurativni zahvati u djece mlađe dobi nisu lako izvedivi. U tim slučajevima terapija ozonom vrlo je prihvatljiva zbog neinvazivnosti i bezbolnosti postupka. U nekim slučajevima fisurni sustav zatvara se SIC koji omogućuje otpuštanje fluorida s depo učinkom i remineralizaciju.

### *Uporaba ozona kod ranoga karijesa u djece (karijes dudanja)*

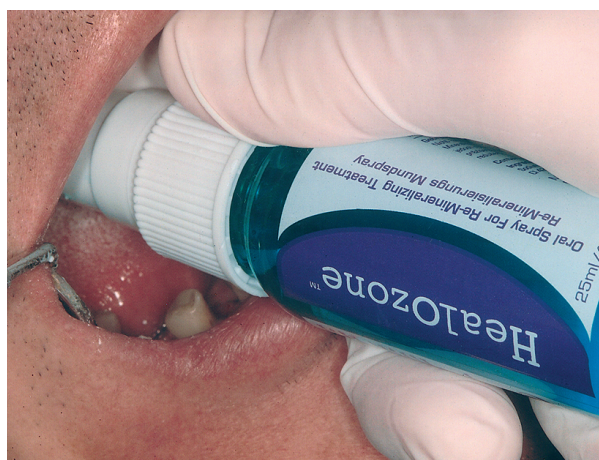Karijes dudanja uzrokovan je čestom uporabom bočice uz hranu ili piće. Uporaba ozona u ranome stadiju bolesti može zaustaviti daljnje širenje već nastale lezije kako bi se izbjegla klasična sanacija karijesa koja je teško izvediva u ranoj dječjoj dobi.

## *Uporaba ozona kod demineraliziranih zubnih površina*

Demineralizirane površine na bukalnim i lingvalnim glatkim plohama predilekcijsko su mjesto, odnosno mjesta visokoga rizika za nastanak karijesa. Uporaba ozona na demineralizirana područja ostavlja mogućnost eventualni karijesni kavitet u dubini lezije "zapečatiti". To uspijeva osobito u glatkim područjima gdje je poboljšana remineralizacija. U aproksimalnim područjima aplikacija ozona često je otežana jer se ne može dovoljno dobro osigurati vakuum učinak.

Uporaba ozona povezana je s procesom remineralizacije te je potrebno istaknuti da se dodatnim uzimanjem minerala i upotrebom remineralizacijskih otopina ili pasta nakon terapije ozonom može očekivati veći stupanj uspješnosti, pogotovo u pacijenata s lošijom higijenom usne šupljine (slika 7). Jednokratna uporaba ozona nema u nekim slučajevima toliko vidljiv učinak pa ga treba ponoviti za otprilike 4 tjedna. Bez obzira na to, ozon je vrlo učinkovito pomoćno sredstvo u prevenciji i terapiji karijesa (13, 16, 17).

Daljnja klinička i laboratorijska ispitivanja s HealOzonom trebala bi potvrditi njegovu učinkovitost u navedenim kliničkim situacijama te otvoriti mogućnosti njegove uporabe ne samo u terapiji početnih karijesnih lezija i dezinfekciji kaviteta, već i u dezinfekciji korijenskoga kanala te u izbjeljivanju diskoloriranih zubnih kruna.



Slika 7. Aplikacija spreja za remineralizaciju  
Figure 7. Application of the oral remineralization spray

**Literatura**

1. ŠUTALO J i sur. Patologija i terapija tvrdih zubnih tkiva. Zagreb: Naklada Zadro, 1994.
2. CHOW LC, VOGEL GL. Enhancing Remineralization. Operative Dentistry 2001; 6: 27-38.
3. IJIMA Y, TAKAGI O. *In situ* acid resistance of *in vivo* formed white spot lesions. Caries Res 2000; 34: 388-94.
4. LUSSI A, FIRESTONE A, SCHOENBERG V, HOTZ P, STICH H. *In vivo* diagnosis of fissure caries using a new electrical resistance monitor. Caries Res 1995; 29(2): 81-7.
5. GOLDSTEIN RE, PARKINS FM. Using air-abrasive technology to diagnose and restore pit and fissure caries. JADA 1995; 126(6): 761-6.
6. ALWAS-DANOWSKA HM, PLASSCHAERT AJM, SULIBORSKI S, VERDONSCHOT EH. Reliability and validity issues of laser fluorescence measurements in occlusal caries diagnosis. J Dent 2002; 30: 129-34.
7. LUSSI A, IMWINKLERIED S, PITTS NB, LONGBOTTO C, REICH E. Performance and reproducibility of a laser fluorescence system for detection of occlusal caries *in vitro*. Caries Res 1999; 33(4): 261-6.
8. GONZALES-CABEZAS C, FONTANA M, GOMES-MOOSBAUER D, STOOKEY GK. Early detection of secondary caries using quantitative, light-induced fluorescence. Oper Dent 2003; 28(4): 415-22.
9. EGGERTSSON H, ANALENI M, VAN DER VEEN M, GONZALES-CABEZAS C, ECKERT G, STOCKEY G. Detection of early interproximal caries *in vitro* using laser fluorescence, dye-enhanced laser fluorescence and direct visual examination. Caries Res 1999; 33(3): 227-33.
10. HEINRICH-WELTZIEN R, KÜHNISCH J, OEHME T, ZIEHE A, STÖSSER L, GARCIA-GODOY F. Comparison of different DIAGNOdent cut-off limits for *in vivo* detection of occlusal caries. Oper Dent 2002; 28(6): 672-80.
11. ŠUTALO J. Minimalno invazivna restorativna stomatologija - realnost ili mit? Sonda 2003; 5:63-5.
12. ANDERSON MH, BALES DJ, OMNELL KA. Modern management of dental caries: the cutting edge is not the dental bur. J AM Dent Assoc 1993; 124: 37-44.
13. KORSCHENBROICH LL. Das Heal Ozone-Gerät. ZWR 2003; 112(7,8): 338-43.
14. LENNON AM. Fluorescence-Aided Caries Excavation (FACE) compared to conventional method. Oper Dent 2003; 28(4): 341-5.
15. KAWAHARA K, TSURUDA K, MORISHITA M, UCHIDA M. Antibacterial effect of silver-zeolite on oral bacteria under anaerobic conditions. Dent Mant 2002; 16: 452-5.
16. BAYSAN A, LYNCH E. Management of root caries using ozone. J Dent Res 2001; 80: 37-48.
17. BAYSAN A, WHIELY R, LYNCH E. Antimicrobial effects of a novel ozone generating device on micro-organism associated with primary root carious lesions *in vitro*. Caries Res 2000; 34: 498-501.