



Uloga magnetske rezonancije srca u dijagnostičkoj obradi bolesnika s kardiomiopatijama

The role of cardiac magnetic resonance imaging in the diagnostic work-up of patients with cardiomyopathies

Dora Grgat¹ , Maja Hrabak Paar²

¹Specijalistička ordinacija obiteljske medicine Ivica Cvetković, Samobor

²Klinički zavod za dijagnostičku i intervencijsku radiologiju Kliničkog bolničkog centra Zagreb

Deskriptori

KARDIOMIOPATIJE – dijagnostički slikovni prikaz, patofiziologija, patologija;
MAGNETSKA REZONANCIJA – metode;
GADOLINIJ; MIOKARD – patologija;
OBRADA SLIKE UZ POMOĆ RAČUNALA

Descriptors

CARDIOMYOPATHIES – diagnostic imaging, pathology, physiopathology;
MAGNETIC RESONANCE IMAGING – methods;
GADOLINIUM; MYOCARDIUM – pathology;
IMAGE PROCESSING, COMPUTER-ASSISTED

SAŽETAK. Magnetska rezonancija srca je neinvazivna dijagnostička metoda kojom se dobiva detaljan uvid u morfologiju i funkciju srca. Visoko je reproducibilna i iznimno precizna. Kardiovaskularne bolesti vodeći su uzrok smrti u svijetu. Kardiomiopatije definiramo kao poremećaj miokarda u kojem je miokard strukturalno i funkcionalno abnormalan u odsutnosti koronaropatije, hipertenzije, bolesti zalistaka i kongenitalnih bolesti srca koje bi uzrokovale toliki poremećaj. Uzevši u obzir da su kardiomiopatije često asimptomatske te da prvi simptom može biti iznenadna srčana smrt, jasna je potreba za točnom i pravovremenom dijagnozom. Pravovremeno liječenje može znatno produljiti životni vijek i kvalitetu života bolesnika. Danas je magnetska rezonancija srca postala nezaobilaznim dijelom dijagnostike i praćenja liječenja bolesnika s kardiomiopatijama. Osim dijagnostike i praćenja, magnetska rezonancija srca može ukazati na etiologiju i prognozu same bolesti. Danas su u upotrebi različite tehnike snimanja, a temelje se na principima nuklearne magnetske rezonancije. *Steady state-free precession* dinamički prikaz omogućava dinamično oslikavanje kretanja stijenki miokarda s jasnom granicom između krvi i endokarda. Kontrastnim sredstvima baziranim na gadoliniju prikazuju se područja fibroze i nekroze, a temeljem distribucije takvih lezija možemo donositi zaključke o etiologiji kardiomiopatije. Mjerena slika T2 sa supresijom signala masti koristi se za prikaz edema miokarda. Mapiranjem T1 i T2 kvantificira se vrijeme relaksacije T1, odnosno T2 u svakom pikselu. Mapiranje T2* omogućuje kvantifikaciju količine nakupljenog željeza u miokardu. U ovom radu prikazane su suvremene tehnike magnetske rezonancije srca i njihova uloga u dijagnostici kardiomiopatija.

SUMMARY. Cardiac magnetic resonance imaging is a noninvasive imaging modality that gives us a better look at cardiac function and morphology. It is highly accurate and reproducible. Cardiovascular diseases are the leading cause of mortality worldwide. Cardiomyopathy is a myocardial disorder in which the heart muscle is structurally and functionally abnormal, in the absence of coronary artery disease, hypertension, valvular disease, and congenital heart disease sufficient to cause the observed myocardial abnormality. Considering that most cardiomyopathies are often asymptomatic and their first manifestation is sometimes sudden cardiac death, the need for accurate and timely diagnosis is obvious. Early management can extend the patients' life expectancy and provide a better quality of life. Today cardiac magnetic resonance is an integral part of diagnosing and monitoring patients with cardiomyopathies. Besides diagnosing and monitoring patients, cardiac magnetic resonance can provide aetiological assessment and prognosis. Multiple imaging techniques are used and are all based on principles of nuclear magnetic resonance. *Steady-state free precession cine* imaging allows dynamic imaging of cardiac wall motion with superior blood-endocardial border definition. Gadolinium based contrast agents highlight areas of myocardial fibrosis and necrosis, and based on distribution of enhancing areas it is possible to determine the aetiology of cardiomyopathy. T2-weighted fat-suppressed short-tau inversion recovery imaging shows increased signal in the presence of myocardial oedema. T1 and T2 mapping provide a pixel-by-pixel method of quantifying T1 and T2 relaxation time, respectively. T2* mapping allows quantification of myocardial tissue iron levels. This review paper explains modern cardiac magnetic resonance imaging modalities and their role in the diagnostic work-up of patients with cardiomyopathy.

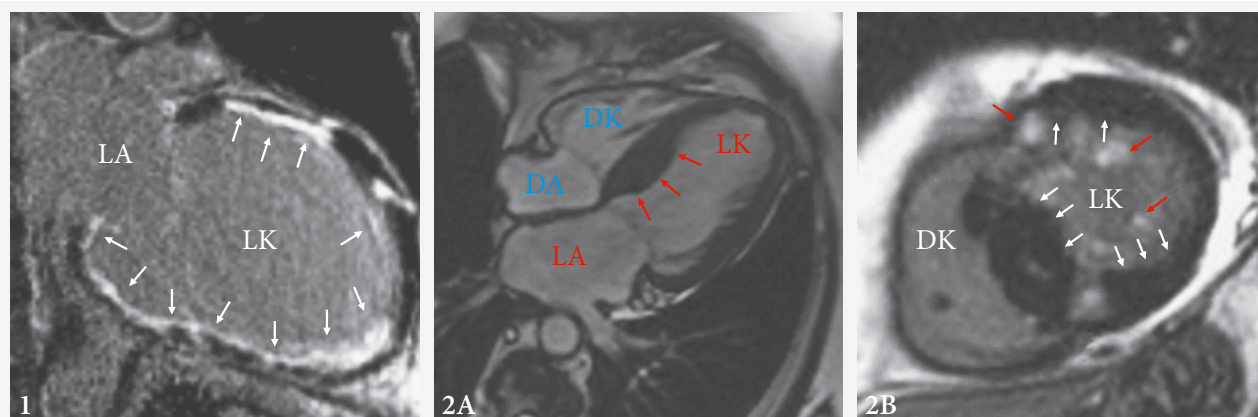
Kardiovaskularne bolesti su prema Svjetskoj zdravstvenoj organizaciji vodeći uzrok smrti u svijetu.¹ Kardiomiopatije čine heterogenu skupinu bolesti koje zahvaćaju srčani mišić – miokard. Komplikacije kardiomiopatija često su smrtonosne i uključuju: zatajenje srca, cerebrovaskularni inzult (CVI) kao posljedicu fibrilacije atriya (FA) te iznenadnu srčanu smrt (ISS),

kao prvu i jedinu prezentaciju u asimptomatskih bolesnika. Stoga je pravovremena i točna dijagnoza i lije-

✉ Adresa za dopisivanje:

Adresa za dopisivanje: Dora Grgat, dr. med., <https://orcid.org/0000-0001-9418-8996>
Ljudevita Gaja 4A, 10430 Samobor, e-pošta: dora.franka.zelic@gmail.com

Primljeno 23. studenoga 2020., prihvaćeno 18. siječnja 2021.



SLIKA 1. PRIKAZ LGE-A DVIJU KOMORA KOD ISHEMIJSKE KARDIOMIOPATIJE.

STRELICE OZNAČUJU TKIVO SUBENDOKARDNOG OŽILJKA U KOJEM SE NAKUPLJA GADOLINIJSKI KONTRAST; OBRAZAC JE TIPIČAN ZA POSTINFARKTNI OŽILJAK.

FIGURE 1. LGE TWO CHAMBER VIEW OF A HEART WITH ISCHEMIC CARDIOMYOPATHY. WHITE ARROWS POINT TO SUBENDOCARDIAL SCAR TISSUE IN WHICH GADOLINIUM CONTRAST HAS POOLED. THIS LGE PATTERN IS TYPICAL OF POSTMYOCARDIAL INFARCTION SCARRING.

SLIKA 2A. PRIKAZ SSFP-A ČETIRIJU KOMORA U BOLESNIKA S ASIMETRIČNOM HIPERTROFIJSKOM KARDIOMIOPATIJOM.

STRELICE OZNAČUJU HIPERTROFIJU MIOKARDA LIJEVE KLJETKE (LK) KOJA JE NAJIZRAZITIJA U BAZALNOM DIJELU INTERVENTRIKULARNE PREGRADE.

FIGURE 2A. FOUR CHAMBER SSFP VIEW OF A PATIENT WITH ASYMMETRIC HYPERTROPHIC CARDIOMYOPATHY. ARROWS POINT TO HYPERTROPHY IN THE LEFT VENTRICLE (LK) THAT IS MOST PROMINENT AT THE BASE OF THE INTERVENTRICULAR SEPTUM.

SLIKA 2B. KRATKA OS LGE-A U BOLESNIKA S HIPERTROFIJSKOM KARDIOMIOPATIJOM. CRVENE STRELICE OZNAČUJU NAKUPLJANJE GADOLINIJSKOG KONTRASTA. BIJELE STRELICE OZNAČUJU MJESTA NAJIZRAZITIJE HIPERTROFIJE LIJEVE KLJETKE (LK).

FIGURE 2B. LGE SHORT AXIS VIEW OF A HEART WITH HYPERTROPHIC CARDIOMYOPATHY. RED ARROWS POINT TO GADOLINIUM CONTRAST ENHANCEMENT. WHITE ARROWS POINT TO AREAS OF MOST DISTINCT LEFT VENTRICULAR (LK) HYPERTROPHY.

Legenda / Legend:

LGE = late gadolinium enhancement; LK = lijeva kljetka / left ventricle; LA = lijevi atrij / left atrium; SSFP = steady-state free precession; DA = desni atrij / right atrium; DK = desna kljetka / right ventricle; MR/CMR = magnetska rezonancija / cardiac magnetic resonance.

čenje svih kardiomiopatija važan javnozdravstveni problem. U ovom radu bit će prikazane različite tehnike snimanja magnetske rezonancije (MR) srca te što pojedini način snimanja može prikazati i kako je to primjenjivo u kliničkoj praksi.

Tehnike snimanja magnetske rezonancije srca

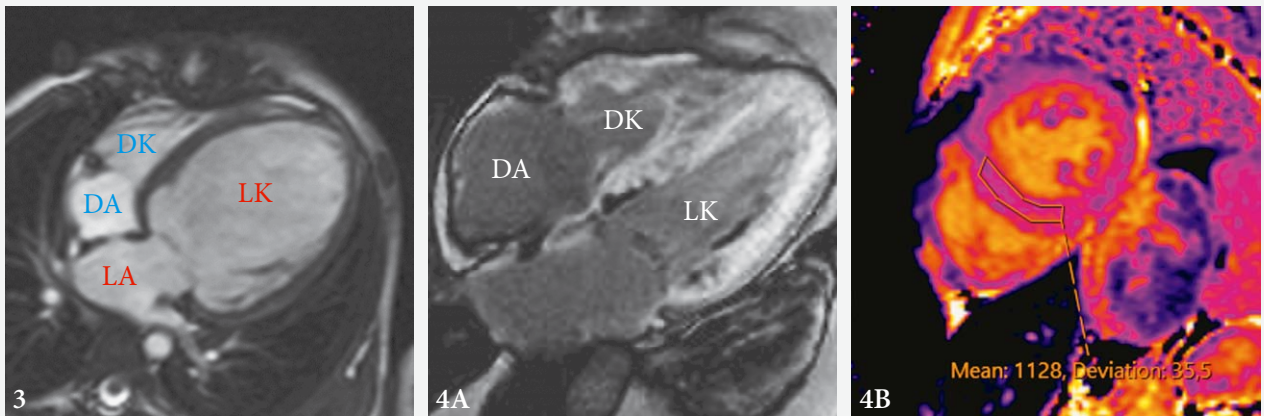
Dinamički prikaz steady-state free precession

Dinamički prikaz *steady-state free precession* (SSFP) gradijentna je tehnika snimanja koja omogućuje visok kontrast između miokarda i krvi koja teče.² Signal tkiva u tehnici SSFP proporcionalan je omjeru vremena relaksacije T2 i T1 (T2/T1).³ Krv ima veći omjer T2/T1 (T1 = 1,200 ms, T2 = 200 ms) od miokarda (T1 = 867 ms, T2 = 57 ms) i stoga odašilje jači signal i bez primjene kontrastnih sredstava.² Jasno su vidljive granice između endokarda i epikarda.⁴ Po srčanom ciklusu snima se 20 do 30 slika srca u kratkoj i dugim osima.⁵ Obje kljetke snimaju se od atrioventrikularnih zalistaka do apeksa u kratkoj osi, čime se dobiva prikaz koji računalni program volumetrijski analizira.

Iz tih slika izračunavaju se ejekcijska frakcija (EF), volumen kljetke i masa miokarda.⁶ Bolesniku se cijelo vrijeme snima i elektrokardiogram (EKG) koji se koristi kako bi se retrospektivno sinkronizirale dobivene slike s odgovarajućim dijelovima srčanog ciklusa, koje se onda prikazuju jedna za drugom u obliku filma (engl. *cine*).² Dinamički prikaz SSFP omogućava analizu regionalne i globalne funkcije obiju kljetki, mase miokarda kljetki i debljine stijenke kljetki.⁷

Kasna imbibicija gadolinijem

Kasna imbibicija gadolinijem (engl. *late gadolinium enhancement*) koristi se pri procjeni vijabilnosti miokarda te za određivanje etiologija zatajenja srca (ishemijske ili neishemijske prirode). Naime, kod primjene kontrastnih sredstava baziranih na gadoliniju kontrast se dulje zadržava u području tkiva zahvaćenog ožiljkom i sporije se ispire u odnosu na nezahvaćeno tkivo.⁸ Slike se najčešće snimaju 10–25 minuta nakon intravenske primjene kontrastnog sredstva. Kako bi se pojačao kontrast između normalnog miokarda i miokarda koji zadržava kontrast, potiskuje se signal normalnog miokarda tehnikom obrnutog oporavka signala.⁸



SLIKA 3. DILATACIJSKA KARDIOMIOPATIJA U PRIKAZU SSFP-A ČETIRIJU KOMORA. IZRAZITA DILATACIJA LIJEVE KLIJETKE (LK) INDEKSIRANOG ENDDIJASTOLIČKOG VOLUMENA 173 ML/M², DEBLJINE MIOKARDA DO 8 MM.

FIGURE 3. SSFP FOUR CHAMBER VIEW OF DILATED CARDIOMYOPATHY. DISTINCT DILATION OF THE LEFT VENTRICLE (LK) WITH INDEXED ENDDIASTOLIC VOLUME OF 173 ML/M² AND MYOCARDIAL THICKNESS OF 8 MM.

SLIKA 4A. PRIKAZ LGE-A ČETIRIJU KOMORA U BOLESNIKA S AMILOIDOZOM SRCA. DIFUZNO NAKUPLJANJE KONTRASTNOG SREDSTVA U ZADEBLJANOJ STIJENCI LIJEVE KLIJETKE (LK), DESNE KLIJETKE (DK) I DESNOG ATRIJA (DA), IZRAŽENIJE U SUBENDOKARDNOJ ZONI.

FIGURE 4A. FOUR CHAMBER VIEW LATE GADOLINIUM ENHANCEMENT IN A PATIENT WITH CARDIAC AMYLOIDOSIS. DIFFUSE ENHANCEMENT OF THE THICKENED LEFT VENTRICULAR (LK), RIGHT VENTRICULAR (DK) AND RIGHT ATRIAL (DA) WALL, MORE PRONOUNCED IN THE SUBENDOCARDIAL REGION.

SLIKA 4B. NATIVNO MAPIRANJE T1 U BOLESNICE S AMILOIDOZOM SRCA UKAZUJE NA PRODULJENO VRIJEME RELAKSACIJE T1. U BOLESNICE JE PREGLEDOM MR POTVRĐEN ZNAČAJNO POVEĆAN VOLUMEN IZVANSTANIČNOG PROSTORA.

FIGURE 4B. NATIVE T1 MAPPING IN A PATIENT WITH CARDIAC AMYLOIDOSIS SHOWS LONGER T1 RELAXATION TIME. MRI CONFIRMED SIGNIFICANT ENLARGEMENT OF THE EXTRACELLULAR SPACE.

Legenda / Legend:

LGE = late gadolinium enhancement; LK = lijeva klijetka / left ventricle; LA = lijevi atrij / left atrium; SSFP = steady-state free precession; DA = desni atrij / right atrium; DK = desna klijetka / right ventricle; MR/CMR = magnetska rezonancija / cardiac magnetic resonance.

Uzorak raspodjele kontrasta kod ishemijskih oštećenja jest subendokardan ili transmuralan (slika 1).⁹ U kardiomiopatijama uzorak nakupljanja kontrasta može pomoći u određivanju etiologije te pri odabiru terapije i definiranju prognoze. Bitno je napomenuti da ova tehnika ima najveću korist kada je miokard zahvaćen fokalnom, a ne difuznom promjenom, jer u tom slučaju ne možemo odrediti signal normalnog miokarda koji bismo inače potisnuli.⁸

Mjerena slika T2 s kratkim inverzijskim vremenom pri obrnutom oporavku

Poput ostalih načina oslikavanja T2, mjerena slika T2 s kratkim inverzijskim vremenom pri obrnutom oporavku (engl. *short tau inversion recovery*, STIR) služi za prikaz edema miokarda. Obrnuti oporavak signala služi kako bi se potisnuo signal određenog tkiva, u ovom slučaju masnog tkiva i krvi. U oslikavanju T2-STIR ne koristi se kontrastno sredstvo jer tkiva u kojima se kontrast nakuplja imaju skraćen T2 i njihov signal je potisnut. Danas se oslikavanje T2-STIR najčešće koristi za dijagnozu miokarditisa po kriterijima *Lake Louise* (tablica 1). Iako T2-STIR ima bolju

prostornu rezoluciju od mapiranja T2, njegovu veću upotrebu ograničava nizak omjer signala i buke, gubitak signala zbog kretanja miokarda, nesavršeno poti-

TABLICA 1. KRITERIJI LAKE LOUISE ZA DIJAGNOZU MIOKARDITISA. (PREMA FERREIRA I SUR., J AM COLL CARDIOL 2018.)

TABLE 1. LAKE LOUISE CRITERIA FOR DIAGNOSING MYOCARDITIS. (ACCORDING TO FERREIRA ET AL., J AM COLL CARDIOL 2018)

Glavni kriteriji (2 od 2) / Main criteria (2 out of 2):
1. Edem miokarda na mapiranju T2 ili na mjerenim slikama T2 / Myocardial edema on T2-mapping or T2 weighted images
2. Neishemijska ozljeda miokarda s abnormalnim vrijednostima T1, ECV ili LGE / Non-ischemic myocardial injury with abnormal T1, ECV or LGE
Pomoćni kriteriji / Supportive criteria:
1. Perikarditis (perikardni izljev na dinamičkom prikazu ili abnormalni LGE, T1 ili T2) / Pericarditis (pericardial effusion in cine images or abnormal LGE, T2 or T1)
2. Sistolička disfunkcija LK (regionalni ili globalni poremećaj kontraktiliteta) / Systolic LV dysfunction (regional or global wall motion abnormality)

ECV = izvanstanični volumen / extracellular volume; LGE = kasna imbibicija gadolinijem / late gadolinium enhancement; LK = lijeva klijetka / left ventricle

skivanje signala krvi u područjima gdje krv sporo teče i subjektivna vizualna interpretacija.¹⁰

Mapiranje T1

Mapiranje T1 je tehnika snimanja MR-a srca u kojoj se svakom vokselu dodjeljuje vrijednost vremena relaksacije T1 i te vrijednosti prikazujemo parametrij-skim mapama gdje piksel predstavlja vrijednosti vremena relaksacije T1 određenog voksel. ^{11,12} Mape T1 su 2D-prikazi, najčešće u boji, s referentnom skalom vrijednosti za lakšu vizualnu interpretaciju rezultata.¹³ Može se mapirati i analizirati cijeli miokard ili područje interesa (engl. *region of interest*, ROI).¹¹ Svako tkivo ima određene i konstantne vrijednosti vremena relaksacije T1.¹² Poznavanje vrijednosti normalnog raspona vremena relaksacije T1 omogućuje prepoznavanje abnormalnosti miokarda bez obzira ima li osoba tkivo normalnog miokarda.¹¹ Može se poslužiti kontrastnim sredstvima pri mapiranju T1 i to se naziva postkontrastnim mapiranjem T1, dok se mapiranje T1 bez kontrastnih sredstava naziva nativno mapiranje T1. Pomoću postkontrastnog i nativnog mapiranja T1 može se izračunati izvanstanični volumen (engl. *extracellular volume*, ECV).¹⁴ Ljudsko oko bolje primjećuje promjene u signalu na mjerenim slikama T2, ali mapiranje T1 se pokazalo nadmoćnijim od mjerenih slika T2 i LGE-a u detektiranju akutne upale u miokardu.¹¹ Nativno mapiranje T1 od posebne je koristi kod bolesnika s lošom bubrežnom funkcijom koji nisu kandidati za primjenu kontrastnih sredstava, kao i u bolesnika s difuznom fibrozom miokarda. U slučajevima gdje je već napravljeno snimanje LGE, ali su rezultati dvosmisleni, korisno je poslužiti se mapiranjem T1.¹⁵

Postkontrastno mapiranje T1 i kvantifikacija izvanstaničnog volumena. Normalni miokard sastoji se od tri odjeljka: unutarstaničnog, intravaskularnog i intersticijskog. Intravaskularni i intersticijski odjeljak čine izvanstanični prostor. Kod različitih srčanih bolesti dolazi do povećanja ECV-a. Kontrastna sredstva se raspodjeljuju u izvanstaničnom prostoru i smanjuju vrijeme relaksacije T1 u odnosu na ECV.¹¹ Zato su nam za izračunavanje ECV-a potrebne postkontrastne i nativne mape T1, ali i vrijednost hematokrita.^{11,15} Formula po kojoj se računa ECV je:

$$ECV = (1 - \text{hematokrit}) \frac{\frac{1}{\text{postkontrastni T1 miokarda}} - \frac{1}{\text{nativni T1 miokarda}}}{\frac{1}{\text{postkontrastni T1 krvi}} - \frac{1}{\text{nativni T1 krvi}}}$$

ECV služi kao marker remodeliranja miokarda. Normalne vrijednosti ECV-a iznose $25,3 \pm 3,5\%$ (pri 1,5 T).¹⁵ Kako bi izračun bio što precizniji, trebalo bi obaviti postkontrastno snimanje nakon deset minuta i više od primjene kontrasta.¹¹ Svaka patologija koja po-

većava izvanstanični prostor povećava vrijednosti ECV-a.

Mapiranje T2

Mapiranje T2 je tehnika snimanja MR-a srca pri kojoj se svakom vokselu dodjeljuje vrijednost vremena relaksacije T2. Na mapama T2 svaki piksel ima kvantificiranu vrijednost T2 te referentnu skalu za vizualnu interpretaciju i prikazane su u boji ili crno-bijelo.¹⁰ Glavni razlog povećanja vremena relaksacije T2 u srčanom tkivu jest nakupljanje vode. Stoga je edem miokarda glavni patološki proces koji se analizira pomoću vremena relaksacije T2.¹⁶ Mape T2 prvi put su se pojavile 2007. godine kako bi se kvantificirao edem miokarda u bolesnika s akutnim infarktom miokarda.¹⁷ Osim kod akutnog infarkta miokarda, edem miokarda prati se pomoću mapa T2 i u miokarditisu, kardiomiopatiji Takotsubo, amiloidozi srca (engl. *cardiac amyloidosis*, CA), sarkoidozi srca (engl. *cardiac sarcoidosis*, CS) i odbacivanju presađenog srca.^{16,18} Kao i kod mapa T1, možemo mapirati cijeli miokard ili ROI.¹⁰

Mapiranje T2*

Vrijeme relaksacije T2 predstavlja smanjenje transverzalne magnetizacije na 37% početne vrijednosti. Nehomogenost lokalnoga magnetskog polja utječe na protone koji stoga neće precesirati u potpunosti u fazi. Relaksacija u takvom sustavu naziva se relaksacija T2* i manja je od vremena relaksacije T2. Što je veća nehomogenost magnetskog polja, to je vrijeme relaksacije T2* manje. Neki čimbenici koji smanjuju vrijeme relaksacije T2* jesu: prisutnost deoksihemoglobina u venulama, metalni implantati, paramagnetski kontrast, prisutnost krvi, razgradni produkti hemoglobina i odlaganje željeza. Danas se mapiranje T2* najčešće koristi kako bi se prikazalo krvarenje u mozgu, arteriovenske malformacije, kavernomi, krvarenja unutar tumora, punktfiformna krvarenja u difuznoj aksonalnoj ozljedi, preopterećenje željezom, stara intraventrikularna krvarenja, trombozirane aneurizme i kalcifikacije.¹⁹ Mapiranje T2* služi za dijagnozu kardiomiopatija uzrokovanih nakupljanjem željeza u β -talasemiji major i hemokromatozi.

Prikaz kardiomiopatija magnetskom rezonancijom

Hipertrofična kardiomiopatija

Prikaz SSFP. U hipertrofičnoj kardiomiopatiji (engl. *hypertrophic cardiomyopathy*, HCM) dinamičkim prikazom SSFP mjeri se debljina stijenke lijeve klijetke (LK) koja je u diastoli >15 mm, u prosjeku 21–22 mm, a u jako teškim slučajevima preko 50 mm.^{20,21} Granična vrijednost je 13–14 mm.²¹ Hipertrofija LK može biti difuzna kada se

na MR-u srca nalazi 8–16 hipertrofičnih segmenata prema segmentaciji *American Heart Association* (AHA, >50% slučajeva), umjerena s 3–7 hipertrofičnih segmenata (>30% slučajeva) i fokalna kada su samo 1 do 2 segmenta hipertrofična (>10% slučajeva) (slika 2A). Predloženo je da se fiziološka hipertrofija i HCM razlikuju omjerom debljine stijenke LK i endijastoličkog volumena koji je u fiziološkoj hipertrofiji manji od 0,15 mm m²/mL.⁴ Neke studije su pokazale kako ehokardiografija podcjenjuje maksimalnu debljinu stijenke LK u diastoli za 20% i da je MR srca osjetljiviji dijagnostički postupak u prepoznavanju hipertrofije LK jer nije ograničen akustičnim prozorom.^{4,22,23}

Prikaz LGE. Osim što je važno na vrijeme otkriti HCM, važno je procijeniti individualni rizik za ISS kako bi se mogao prevenirati ugradnjom implantabilnog kardioverter-defibrilatora (engl. *implantable cardioverter defibrillator*, ICD).²² Glavni uzrok ISS-a u osoba sa HCM-om su ventrikularna tahikardija i ventrikularna fibrilacija.²⁴ Postoje dva modela za procjenu rizika od ISS-a u kliničkoj upotrebi: model koji je izdao AHA i model koji je izdalo Europsko društvo za kardiologiju (engl. *European Society of Cardiology*, ESC).^{22,25} Iako je njihova upotreba opravdana, diskriminatorna moć im je slaba. Stoga su Freitas i sur. predložili LGE kao nadopunu tim modelima. Odlučili su se za LGE zbog njegove mogućnosti da dobro vizualizira fibrozu miokarda koju se smatra izvorom smrtonosnih aritmija. Pokazali su da postotak miokarda zahvaćen LGE-om (LGE%) ima veću prediktivnu vrijednost od obaju prije spomenutih modela i da bi upotreba LGE% točno reklasificirala značajan dio bolesnika (ukupni reklasifikacijski indeks ~ 0,40) u odgovarajuću rizičnu skupinu.²⁶ Studije pokazuju da su osobe s ≥15% LGE% pod većim rizikom od ISS-a.²⁷ Uzorak LGE-a kod HCM-a najčešće je intramuralni s linearnim ili mrljastim uzorkom u interventrikularnoj pregradi (slika 2B).⁸

T2-STIR. U jednoj studiji bolesnici s HCM-om i pojačanim signalom na slikama T2-STIR imali su veći indeks mase lijeve klijetke, nižu EF i veći signal na snimkama LGE u usporedbi s bolesnicima s HCM-om bez povišenja signala na slikama T2-STIR. Primijetili su da prisutnost signala na slikama T2-STIR upućuje na uznapredovalu bolest i veći rizik od aritmija.²⁸

Mapiranje T1. Kod profesionalnih sportaša jako je važno razlikovati fiziološku hipertrofiju srca od HCM-a. Budući da je fiziološka hipertrofija kod sportaša rezultat hipertrofije miocita, odnosno povećanja unutarstaničnog prostora, vrijednosti ECV-a će biti smanjene. Kod HCM-a je uz hipertrofiju miocita prisutna i fibroza intersticija miokarda, što znači da će ECV biti povećan.¹¹ Vrijednosti T1 mogu biti povišene i u bolesnika bez jasne hipertrofije lijeve klijetke, ali s prisutnom mutacijom gena, što bi moglo biti korisno u

ranom prepoznavanju HCM-a.²⁹ Važno je HCM razlikovati od prilagodbe srca na preopterećenje uslijed arterijske hipertenzije, pogotovo u ranim stadijima. Vrijednosti nativnog mapiranja T1 i ECV-a znatno su veće u osoba s HCM-om u odnosu na osobe s hipertrofijom srca zbog sistemne arterijske hipertenzije.³⁰

Mapiranje T2. Upotreba mapiranja T2 u HCM-u trenutno je ograničena. Jedna studija je ispitivala mogu li mape T2 identificirati oštećeno tkivo miokarda koje je prisutno na mjerenim slikama T2 i njihovu korelaciju sa slikama LGE i laboratorijskim parametrima (povećanje serumskog troponina T i moždanog natriuretskog peptida). Uočili su da područja s višim vrijednostima vremena relaksacije T2 na mapama T2 odgovaraju područjima visokog signala na mjerenim slikama T2. Veće vrijednosti vremena relaksacije T2 pratile su veće povećanje laboratorijskih parametara.³¹

Dilatacijska kardiomiopatija

Prikaz SSFP. Kod dilatacijske kardiomiopatije (engl. *dilated cardiomyopathy*, DCM) prikazuje se dilatacija lijeve ili objiju klijetki, smanjena EF (<40%) i normalna ili smanjena debljina miokarda lijeve klijetke (<5,5 mm) (slika 3).⁴

Prikaz LGE. DCM je dinamična bolest čiji se tijek i ishod teško može predvidjeti.³² Kao i kod HCM-a, potrebno je procijeniti rizik od ISS-a kako bi se pokušao spriječiti ugradnjom ICD-a. U osoba kojima se ugradi ICD po današnjim kriterijima (EF ≤35%) u više od 30% slučajeva izostaje povoljan odgovor na terapiju.⁷ Osim prevencije ISS-a, moguće je farmakološko liječenje pomoću β-blokatora i antagonista angiotenzinskih receptora ili inhibitora angiotenzin-konvertirajućeg enzima.³³ Odgovor na terapiju određuje se pomoću obrnutog remodeliranja lijeve klijetke (engl. *left ventricular reverse remodeling*, LVRR). LVRR se definira kao povećanje EF-a uz smanjenje volumena na kraju sistole i diastole lijeve klijetke.³⁴ Iz spomenutih razloga počeo se ispitivati odnos nalaza LGE-a i odgovora na liječenje. Leyva i sur. pokazali su da bolesnici s nalazom intramuralne fibroze na LGE-u nakon ugradnje ICD-a imaju 18 puta veći rizik od smrti zbog kardiovaskularnih događaja, naspram bolesnika bez intramuralne fibroze. Također, bolesnici s intramuralnom fibrozom su rjeđe pokazivali LVRR.³⁵ Leong i sur. radili su ispitivanje na novodijagnosticiranim slučajevima DCM-a koje su liječili farmakološki te su gledali promjene u EF-u nakon pet mjeseci. Uočili su da bolesnici koji su se prezentirali s fibrozom miokarda vidljivom na LGE-u lošije reagirali na farmakološko liječenje od onih bez znakova fibroze. Iako bi neki od bolesnika u trenutku postavljanja dijagnoze odgovarali kriterijima za ugradnju ICD-a, nakon pet mjeseci farmakoterapije EF bi porasla iznad 35%, što znači da već nakon pet

mjeseci ICD ne bi bio indiciran u nekih bolesnika. Tu skupinu činili su bolesnici koji pri prezentaciji nisu pokazali znakove fibroze miokarda na LGE-u.³³ Postotak bolesnika s DCM-om koji imaju nakupljanje kontrasta pri LGE-u varira (12–42%) i vjerojatno ovisi o tome koliko je bolest napredovala.^{7,33} Najčešći uzorak koji nalazimo na snimanju LGE-a u ovih bolesnika jest intramuralni linearni.⁷ Temeljem distribucije zona fibroze pri snimanju LGE-a, djelomično smo u mogućnosti utvrditi etiologiju kardiomiopatije (npr. ishemijska, postmiokarditična).

T2-STIR. Oslikavanje T2-STIR može pomoći u razlikovanju ishemijske i neishemijske etiologije DCM-a. U ishemitiji se vidi subendokardno povećanje signala koje ukazuje na upalu i edem u tom području.⁷

Mapiranje T1. Budući da u velikom postotku slučajeva LGE kod osoba s DCM-om bude negativan, posebice ako je već nastupila difuzna fibroza miokarda, korisno je poslužiti se nativnim i postkontrastnim mapiranjem T1. Vrijeme relaksacije T1 na nativnoj snimci je produljeno i odgovara smanjenju debljine stijenke klijetke. Vrijednosti ECV-a govore o intersticijskoj fibrozi i kreću se u rasponu $28 \pm 0,4\%$ (pri 1,5 T).¹⁵ Povišene vrijednosti vremena relaksacije T1 i ECV-a ukazuju na povećan rizik osobe od ponovne hospitalizacije, potrebe za transplantacijom srca i smrti.^{11,36}

Mapiranje T2. Dva najčešća uzroka DCM-a su idiopatski i miokarditis.³⁷ Zlatni standard za dijagnozu miokarditisa jest endomiokardna biopsija, no zbog prirode upale koja nije difuzna već lokalna postoji rizik da se biopsijom ne obuhvati zahvaćeno tkivo miokarda. Postupak endomiokardne biopsije nosi određene rizike za bolesnika i razmatrali su se drugi načini potvrđivanja dijagnoze.¹⁰ Bohnen i sur. u svojoj studiji zaključili da globalne vrijednosti T2 na mapiranju T2 ≤ 59 ms (pri 1,5 T) isključuju dijagnozu aktivnog miokarditisa i tim bolesnicima nije potrebno raditi endomiokardnu biopsiju, dok vrijednosti T2 ≥ 60 ms (pri 1,5 T) upućuju na aktivni miokarditis s osjetljivošću od 94%, specifičnošću od 60%, preciznošću od 77%, negativnom prediktivnom vrijednosti od 90% i pozitivnom prediktivnom vrijednosti od 71%.³⁸ Studija Spiekera i sur. također je pokazala povišene vrijednosti vremena relaksacije T2 u bolesnika s DCM-om naspram zdravih kontrola i veće vrijednosti T2 u miokardu kod kojega je biopsijom dokazana upala naspram miokarda s DCM-om neupalne etiologije. Oni predlažu vrijednost od $\geq 65,3$ ms (pri 1,5 T) kao granicu koja bi dijelila upaljeni miokard od zdravog s osjetljivošću od 93% i specifičnošću od 90%. No, kada su se usporedile vrijednosti vremena relaksacije T2 između bolesnika s DCM-om i upalom u miokardu s vrijednostima T2 bolesnika s DCM-om i bez upale u miokardu, osjetljivost se snizila na 79%, a specifičnost na 58%.³⁹

Restriktivna kardiomiopatija

Prikaz LGE. Restriktivna kardiomiopatija (engl. *restrictive cardiomyopathy*, RCM) može imati raznovrsnu etiologiju. LGE nam pomaže otkriti pravi uzrok RCM-a, jer se kod različitih bolesti stvaraju ožiljci drukčije distribucije, koje možemo vidjeti kao različite uzorke na LGE-u.

Najčešći uzrok je lokalizirana ili sistemna amiloidoza. CA se prikazuje na LGE-u kao difuzna imbibicija subendokardne zone obiju klijetki, s tipičnim „zebrastim“ uzorkom u subendokardu obiju klijetki i poštedom središnjeg dijela interventrikularne pregrade.⁴⁰ „Zebrasti“ uzorak govori nam o nakupljanju amiloida koje započinje cirkumferentno u endokardu i širi se kroz miokard (slika 4A).⁸ Također, kontrast se brže ispire iz krvi pa je krv u komorama često vrlo niskog signala na LGE-u u bolesnika s amiloidozom.⁴⁰ Primjećuje se i razlika u LGE-u između amiloidoze lakih lanaca (engl. *light chain amyloid*, AL) i transtiretinske amiloidoze (engl. *transthyretin-related amyloidosis*, ATTR). Dzungu i sur. primijetili su da osobe s ATTR-om pokazuju transmuralnu imbibiciju u čak 90% slučajeva, dok osobe s amiloidozom AL u samo 37%. Osmislili su sustav dodjeljivanja bodova koji pomoću nalaza LGE-a razlikuje ta dva oblika amiloidoze s osjetljivošću od 87% i specifičnošću od 96%.⁴¹ Unatoč koristi LGE-a pri dijagnozi amiloidoze zlatni standard je biopsija kojom se određuje točan tip, prognoza i terapija.⁴⁰

Sarkoidoza je također jedan od uzročnika RCM-a. CS se prezentira u samo 5% bolesnika sa sarkoidozom, ali obdukcijom se nađe pozitivan nalaz u čak 25% oboljelih. Budući da su granulomi multifokalni, teško je biopsijom potvrditi CS zbog mogućnosti da u bioptatu nismo zahvatili granulomatozno tkivo.⁴² Sarkoidni granulomi prolaze kroz tri histološka stadija: stadij edema, stadij granulomatozne infiltracije i stadij fibroze.⁴⁰ Stoga LGE može pomoći u odabiru mjesta za uzimanje bioptata.⁴³ Iako ne postoji specifičan uzorak LGE-a u CS-u, samo nakupljanje kontrasta na MR-u srca u bolesnika sa sarkoidozom upućuje na povećan rizik razvoja smrtonosnih aritmija, veći rizik za ISS te da će loše odgovoriti na terapiju kortikosteroidima.^{43,44}

Eozinofilna infiltracija endokarda (> 5000 eos/mm³) posljedica je heterogene skupine bolesti nazvane hiper-eozinofilni sindrom. Infiltracija endokarda odvija se kroz tri stadija: akutni nekrotični stadij, stadij tromboze i stadij fibroze. Ako se bolest ne otkrije i ne liječi u prvom stadiju, mala je vjerojatnost uspješnog liječenja i preživljenja. LGE učinjen za vrijeme prvog stadija može nam ukazati na imbibiciju u endokardu s mrljastim uzorkom, moguće uz apikalni tromb. LGE ima najveću osjetljivost kada je fibroza već prisutna.⁴⁰

Mapiranje T1. CA je izazovno dijagnosticirati i pratiti. Mnogi bolesnici s amiloidozom nisu kandidati za LGE zbog oštećenja bubrega.⁶ Fontana i sur. proveli su

studiju koja je pokazala da su vrijednosti vremena relaksacije T1 u bolesnika s amiloidozom više od vrijednosti bolesnika s HCM-om i zdravih kontrola. Bolesnici s AL-oblikom amiloidoze imali su više vrijednosti od onih s ATTR-oblikom amiloidoze. Pokazali su i da je nativno mapiranje T1 osjetljivije u dijagnostičiranju rane CA. Rezultati nativnog mapiranja T1 pokazali su veliku podudarnost s rezultatima scintigrafije kosti s 3,3-difosfono-1,2-propanodikarboksilatnom, trenutnim zlatnim standardom za dijagnozu CA u ATTR-obliku.⁴⁵ Baggiano i sur. proveli su slično istraživanje u kojem su sve bolesnike upućene u Nacionalni centar za amiloidozu sa sumnjom na sustavnu amiloidozu podvrgnuli, među ostalim, nativnom mapiranju T1. Pokazali su da vrijednost nativnog T1 <1036 ms ima 96% negativnu prediktivnu vrijednost za CA, dok vrijednosti nativnog T1 >1164 ms imaju 98% pozitivnu prediktivnu vrijednost za CA. Predlažu da se kontrastno snimanje rezervira samo za bolesnike sa srednjom vjerojatnošću (T1 >1036 ms i <1164 ms) za CA, što je u njihovoj studiji bilo 58% bolesnika, no valja naglasiti da se referentne vrijednosti T1 razlikuju od uređaja do uređaja. Zbog odlaganja amiloida vrijednosti ECV-a su također bile povećane (slika 4B).⁴⁶

Nativno mapiranje T1 moglo bi biti korisno u dijagnostici CS-a jer ti bolesnici imaju povišene vrijednosti vremena relaksacije T1. Vrijednosti su povišene čak i u asimptomatskih bolesnika, što je preduvjet rane dijagnoze i bolje prognoze. Postoji i mogućnost praćenja odgovora na terapiju kortikosteroidima, jer se pokazalo da bolesnici koji su uzimali kortikosteroidnu terapiju imaju niže vrijednosti vremena relaksacije T1 na kontrolnom MR-u srca od bolesnika koji ih nisu uzimali.¹¹ Sarkoidoza također povećava vrijednosti ECV-a.⁴³

Mapiranje T2. Kotecha i sur. u svojoj su studiji bolesnike s CA-om podvrgli mapiranju srca T2 i endomiokardnoj biopsiji. Uočili su povećane vrijednosti vremena relaksacije T2 na mapama T2 u usporedbi sa zdravim kontrolama, što ukazuje da je edem miokarda prisutan u CA. Vrijednosti vremena relaksacije T2 u CA-u su manje nego u miokarditisu i akutnom infarktu miokarda, što ukazuje na to da edem miokarda, iako prisutan, nije značajniji patološki proces od infiltracije. Također su uočili da su u AL-tipu amiloidoze vrijednosti vremena relaksacije T2 veće nego u ATTR-tipu.¹⁸

Prvi histološki stadij CS-a jest stadij edema.⁴⁰ Mapiranje T2 se zato istražuje kao neinvazivni način utvrđivanja dijagnoze CS-a. Pokazalo se korisnim u razlikovanju zdravog srca od srca zahvaćenog sarkoidozom, iako se za sada čini da nativno mapiranje T1 ipak ima veću diskriminatornu moć od mapiranja T2.⁴⁷ Također se pokazalo da je LGE manje osjetljiv od mapiranja T2.¹⁰ Može se primijetiti pad vrijednosti vremena re-

TABLICA 2. REVIDIRANI KRITERIJI ZA DIJAGNOZU ARITMOGENE KARDIOMIOPATIJE VEZANI UZ MAGNETSKU REZONANCIJU SRCA. (PREMA REF. 48)

TABLE 2. REVISED CRITERIA FOR DIAGNOSING ARRHYTHMOGENIC CARDIOMYOPATHY CONCERNING CARDIAC MAGNETIC RESONANCE. (ACCORDING TO REF. 48)

Veliki kriteriji MR Major CMR criteria	Mali kriteriji MR Minor CMR criteria
Regionalna akinezija ili diskinezija DK, ili disinkrona kontrakcija DK / Regional RV akinesia or dyskinesia or dyssynchronous RV contraction	Regionalna akinezija ili diskinezija DK, ili disinkrona kontrakcija DK / Regional RV akinesia or dyskinesia or dyssynchronous RV contraction
+ 1 od sljedećih nalaza /+ 1 of the following: • omjer enddiastoličkog volumena DK i BSA ≥ 110 mL/m ² (muškarci) ili ≥ 100 mL/m ² (žene) / ratio of RV end-diastolic volume to BSA ≥ 110 mL/m ² (male) or ≥ 100 mL/m ² (female) • ejekcijska frakcija DK $\leq 40\%$ / or RV ejection fraction $\leq 40\%$	+ 1 od sljedećih nalaza /+ 1 of the following: • omjer enddiastoličkog volumena DK i BSA ≥ 100 do <110 mL/m ² (muškarci) ili ≥ 90 do <100 mL/m ² (žene) / ratio of RV end-diastolic volume to BSA ≥ 100 to <110 mL/m ² (male) or ≥ 90 to <100 mL/m ² (female) • ejekcijska frakcija DK >40% ali $\leq 45\%$ / or RV ejection fraction >40% to $\leq 45\%$

MR/CMR = magnetska rezonancija / cardiac magnetic resonance; DK/RV = desna klijetka / right ventricle; BSA = površina tijela / body surface area

laksacije T2 u bolesnika koji su primali kortikosteroidnu terapiju.⁴⁷

Aritmogena kardiomiopatija

Prikaz SSFP. Dijagnoza aritmogene kardiomiopatije (engl. *arrhythmogenic cardiomyopathy*, ACM) nije jednostavna i uključuje različite dijagnostičke kriterije nazvane *kriteriji Task Force* koji su prvi put objavljeni 1994. godine, a modificirana verzija tih kriterija objavljena je 2010. godine.⁴⁸ Sadržava različite velike i male kriterije od kojih su ovdje istaknuti oni koji se tiču MR-a srca (tablica 2). Abnormalnosti u kretanju klijetki koje se mogu primijetiti pri ACM-u su: akinezija, diskinezija i disinkronija. Ove promjene mogu se vizualizirati na MR-u srca te pomoću ehokardiografije i angiografije. Zbog toga što se ACM pretežno prepoznaje kao bolest desne klijetke (DK), većina saznanja o strukturnim abnormalnostima temelji se na proučavanju DK. Iako se u dijagnostičkim kriterijima ne spominje lokalizacija abnormalnosti kretanja klijetke, primijetilo se da apikalni dio DK u zdravih pojedinaca pokazuje značajnu varijabilnost u načinu kontrakcije naspram onoga što bi se smatralo normalnim. Stoga je bolje koncentrirati se na analizu kretanja miokarda u dijelu DK ispod trikuspidnog zalistka kod dijagnoze ACM-a.⁴⁹ Nalazi mogu pokazati i dilataciju DK, globalnu ili regionalnu disfunkciju, uključujući lokalizirano sistoličko izbočenje zida DK ili aneurizme zida

DK.⁶ Za konačnu i ispravnu dijagnozu ACM-a moraju se uzeti u obzir svi dijagnostički kriteriji.

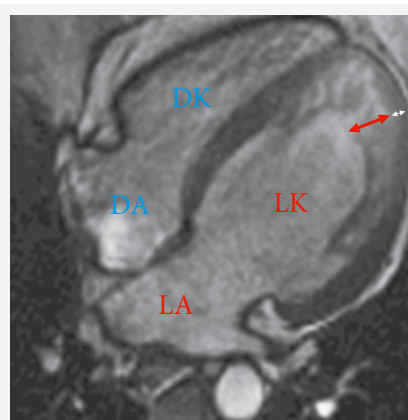
Prikaz LGE. LGE se nije ispostavio kao najbolji način dijagnostike ACM-a iz nekoliko razloga. Zbog debljine stijenke desne klijetke, koja je tanja od lijeve, teško je analizirati uzorak imbibicije. Također, teško je razlikovati područja masti koja su višeg intenziteta signala od fibroznih područja. Iako se primijetilo da desna klijetka može biti imbibirana u čak 88% slučajeva, a lijeva u 61%, nije primijećen uzorak imbibicije koji bi ukazivao specifično na dijagnozu ACM-a.⁴⁹ No, postoje neke studije koje pokazuju dobre rezultate u dijagnostici ACM-a koristeći LGE. Sen-Chowdhry i sur. provodili su snimanja LGE-a na osobama kojima je genetičkim testiranjem dokazana ACM i vidjeli su da je imbibicija lijeve klijetke često prisutna i da ima specifičnost 67% i osjetljivost 100%.⁵⁰ LGE je koristan i kada se ispostavi da bolesnik nema ACM i kada se istražuju druge kardiomiopatije kao diferencijalne dijagnoze.⁴⁹ LGE nije sastavni dio kriterija MR-a za postavljanje dijagnoze ACM-a.

Nekompaktna lijeva klijetka

Prikaz SSFP. Iako je ehokardiografija još uvijek glavni način dijagnosticiranja nekompaktne lijeve klijetke (engl. *left ventricular non-compaction*, LVNC), razni autori predložili su kriterije po kojima bi se do dijagnoze došlo uz pomoć MR-a srca. Petersen i sur. prvi su objavili da omjer nekompaktnog i kompaktnog miokarda u enddiastoli $>2,3$ razlikuje patološki nekompaktni miokard od nekompaktnog miokarda koji se može susresti u zdravim, dilatiranim i hipertrofičnim srcima s osjetljivosti od 86%, specifičnosti od 99%, pozitivnom prediktivnom vrijednosti od 75% i negativnom prediktivnom vrijednosti od 99% (slika 5).⁵¹ Jacquier i sur. predložili su trabekularnu masu LK na kraju dijastole $>20\%$ ukupne mase LK kao dijagnostički kriterij osjetljivosti 93,7% i specifičnosti 93,7%, u usporedbi s ehokardiografskim kriterijima.⁵²

Prikaz LGE. U nekih bolesnika s LVNC-om javlja se nakupljanje kontrasta, ali nedovoljno da bi se LGE uključio u dijagnostičke kriterije. Kao i kod drugih kardiomiopatija, u LVNC-u LGE može poslužiti kao prognostički pokazatelj za kardiovaskularne događaje.⁵³ Bolesnici bez prisutnog LGE-a imaju bolju prognozu.⁵⁴ Snimanjem LGE-a također se lako detektira mogući tromb u kavumu lijeve klijetke.

Mapiranje T1. Manje studije istraživale su korisnost nativnog T1 mapiranja i računanja ECV vrijednosti u bolesnika s LVNC-om. Pokazale su da osim što bolesnici s LVNC-om imaju povišene vrijednosti nativnog T1 u usporedbi sa zdravim kontrolama, vrijednosti T1 su povišene i u bolesnika s negativnim nalazom LGE-a, što ukazuje na veću osjetljivost nativnog mapiranja T1 pri dijagnozi LVNC-a od snimanja LGE-a.^{55,56}



SLIKA 5. PRIKAZ SSFP-A ČETIRIJU KOMORA U BOLESNIKA S NEKOMPAKCIJOM LIJEVE KLIJETKE. NALAZI SE HIPERTRABEKULACIJA MIOKARDA LIJEVE KLIJETKE (LK) S OMJEROM DEBLJINE NEKOMPAKTNOG (CRVENA STRELICA) I KOMPAKTNOG (BIJELA STRELICA) MIOKARDA $>2,3$.

FIGURE 5. SSFP FOUR CHAMBER VIEW OF A HEART WITH LEFT VENTRICULAR NON-COMPACTATION. THERE IS HYPERTRABECULATION IN THE LEFT VENTRICLE WITH THE RATIO BETWEEN NON-COMPACTED (RED ARROW) AND COMPACT MYOCARDIAL THICKNESS (WHITE ARROW) $>2,3$.

Legenda / Legend:

SSFP = steady-state free precession; DA = desni atrij / right atrium; DK = desna klijetka / right ventricle; LA = lijevi atrij / left atrium

Jedna studija čak predlaže da povišene vrijednosti nativnog mapiranja T1 i jako povišene vrijednosti ECV-a ukazuju na prisutnost difuzne fibroze u izvanstaničnom prostoru miokarda u LVNC-u. Osim što je ECV veći u bolesnika s LVNC-om naspram zdravih kontrola, ECV je veći u bolesnika sa smanjenim EF naspram onih s očuvanim EF.⁵⁶

Kardiomiopatija Takotsubo

Prikaz SSFP. Na MR-u srca vidljivo je patognomonično baloniranje apikalnog dijela LK u sistoli te se može procijeniti i pratiti EF. Moguće je vidjeti apikalni tromb ukoliko je prisutan.⁵⁷

Prikaz LGE. Uglavnom se u kardiomiopatiji Takotsubo kontrast ne zadržava u miokardu, iako se u malom broju bolesnika (9%) može vidjeti manje zadržavanje kontrasta.⁵⁷

Mapiranje T1. U akutnoj fazi mapiranje T1 detektira prisutnost edema miokarda. Povišene vrijednosti nativnog T1 nalazimo čak i 13–39 mjeseci nakon početnog kardijalnog događaja.¹¹

Mapiranje T2. Mapiranje T2 u kardiomiopatiji Takotsubo moglo bi pomoći kvantificirati edem miokarda, iako su daljnja istraživanja potrebna. Jedna studija pokazala je značajno veće vrijednosti vremena relaksacije T2 u kardiomiopatiji Takotsubo naspram zdravih kontrola. Vrijednosti su posebno bile povišene u dijelovima miokarda koji su bili kinetički poremećeni.¹⁰

Odlaganje željeza u miokardu

Mapiranje T2*. Zatajenje srca zbog kardiomiopatije uzrokovane preopterećenjem srca željezom najčešći je uzrok smrti u bolesnika s β -talasemijom major. Uz terapiju kelatima kardiomiopatija je reverzibilna. Vrijednosti vremena relaksacije T2* u interventrikularnoj pregradi kalibrirane su da odražavaju razinu željeza u miligramima po gramu suhog tkiva miokarda te se tako kvantificira nakupljanje željeza u miokardu. Preporučuje se jednom godišnje napraviti mjerene snimke T2* svim bolesnicima koji su ovisni o transfuzijama kako bi se pratilo dolazi li do preopterećenja srca željezom. Jedna studija pokazala je da su bolesnici s vrijednostima T2* <10 ms u 98% slučajeva razvili zatajenje srca. Relativni rizik za aritmije označavale su vrijednosti T2* < 20 ms. Za praćenje učinka terapije kelatima također se koristi mapiranje T2*.¹⁰

Hemokromatoza je nasljedna bolest povećane apsorpcije željeza iz probavnog sustava, što rezultira nakupljanjem željeza u organima. Srce je zahvaćeno u 15–20% slučajeva. Smrtnost od kardiovaskularnih događaja je oko 20%. Hemokromatoza srca se u ranim stadijima prezentira kao tipična RCM bez dilatacije lijeve klijetke i s restriktivnim uzorkom punjenja lijeve klijetke. Progresijom bolesti klijetke se dilatiraju i javlja se biventrikularna sistolička disfunkcija. Moguća je brza progresija i razvitak akutnoga srčanog zatajenja. Mapiranjem T2* kvantificira se količina željeza u srcu i jetri.⁵⁸

Anderson-Fabryjeva bolest

Prikaz LGE. Anderson-Fabryjeva bolest (AFB) rijetka je X-vezana lizosomska bolest u kojoj nakupljanje sfingolipida, među ostalim, dovodi do hipertrofije LK i s vremenom do fibroze i zatajivanja srca.⁵⁹ Na LGE-u kontrast se nakuplja bazalno inferolateralno u središnjem dijelu zida LK. Sličan uzorak nakupljanja može se vidjeti i u CS-u i miokarditisu.⁶⁰

Mapiranje T1. Vrijednosti relaksacije T1 u HCM-u su povećane, no u AFB-u čak 85% bolesnika s hipertrofijom LK ima smanjeno vrijeme relaksacije T1, što nam pomaže u postavljanju dijagnoze i određivanju uzroka hipertrofije jer uz AFB još samo odlaganje željeza smanjuje vrijeme relaksacije T1. Smatra se da je u AFB-u uzrok tomu nakupljanje sfingolipida u miokardu. Smanjenje vremena relaksacije T1 uočavamo i u 50% bolesnika s AFB-om koji nisu razvili hipertrofiju LK.⁵⁹

Zaključak

Zbog velike raznolikosti u etiologiji i fenotipu kardiomiopatija važno je raspolagati različitim dijagnostičkim metodama. Magnetska rezonancija srca precizna je, neinvazivna i reproducibilna metoda oslikavanja srca. Postala je nezaobilaznim korakom u dija-

gnostičkoj obradi bolesnika s kardiomiopatijama. Osim što može precizno procijeniti funkciju i morfologiju srca, bolesnici nisu izloženi štetnom ionizirajućem zračenju. Kako bi se došlo do dijagnoze, potrebno je u skladu s kliničkom slikom i sumnjom odabrati odgovarajuće tehnike snimanja.

LITERATURA

1. Roth GA, Abate D, Abate KH, Abay SM, Abbafati C, Abbasi N *i sur.* Global, regional, and national age-sex-specific mortality for 282 causes of death in 195 countries and territories, 1980–2017: a systematic analysis for the Global Burden of Disease Study 2017. *Lancet.* 2018 Nov 10;392(10159):1736–88.
2. Bogaert J, Dymarkowski S, Taylor A, Muthurangu V, editors. *Clinical Cardiac MRI.* Berlin, Heidelberg: Springer; 2012.
3. Ronen I, Kim D-S. Magnetic resonance in epilepsy. In: Kuzniecky RI, Jackson GD, editors. *Magnetic Resonance in Epilepsy.* 2nd ed. Amsterdam: Elsevier; 2005, p. 99–127.
4. Cardim N, Galderisi M, Edvardsen T, Plein S, Popescu BA, D'Andrea A *i sur.* Role of multimodality cardiac imaging in the management of patients with hypertrophic cardiomyopathy: an expert consensus of the European Association of Cardiovascular Imaging endorsed by the Saudi Heart Association. *Eur Heart J Cardiovasc Imaging.* 2015;16(3):280–280hh.
5. Friedrich MG, Marcotte F. Cardiac magnetic resonance assessment of myocarditis. *Circ Cardiovasc Imaging.* 2013 Sep;6(5):833–9.
6. Kramer CM. Role of cardiac MR imaging in cardiomyopathies. *J Nucl Med.* 2015 Jun;56 Suppl 4(0 4):39S–45S.
7. Francone M. Role of cardiac magnetic resonance in the evaluation of dilated cardiomyopathy: diagnostic contribution and prognostic significance. *ISRN Radiol.* 2014 Feb 4;2014:365404.
8. Franco A, Javidi S, Ruehm SG. Delayed myocardial enhancement in cardiac magnetic resonance imaging. *J Radiol Case Rep.* 2015 Jun 30;9(6):6–18.
9. Mahrholdt H, Wagner A, Judd RM, Sechtem U, Kim RJ. Delayed enhancement cardiovascular magnetic resonance assessment of non-ischaemic cardiomyopathies. *Eur Heart J.* 2005 Aug;26(15):1461–74.
10. Lota AS, Gatehouse PD, Mohiaddin RH. T2 mapping and T2* imaging in heart failure. *Heart Fail Rev.* 2017 Jul;22(4):431–40.
11. Aherne E, Chow K, Carr J. Cardiac T1 mapping: techniques and applications. *J Magn Reson Imaging.* 2020 May;51(5):1336–1356.
12. Schiau C, Schiau Ş, Dudea SM, Manole S. Cardiovascular magnetic resonance: contribution to the exploration of cardiomyopathies. *Med Pharm Reports.* 2019 Oct;92(4):326–36.
13. Radenkovic D, Weingärtner S, Ricketts L, Moon JC, Captur G. T1 mapping in cardiac MRI. *Heart Fail Rev.* 2017 Jul;22(4):415–30.
14. Sharma V, Binukrishnan S, Schoepf UJ, Ruzsics B. Myocardial tissue characterization with magnetic resonance imaging. *J Thorac Imaging.* 2014 Nov;29(6):318–30.
15. Haaf P, Garg P, Messroghli DR, Broadbent DA, Greenwood JP, Plein S. Cardiac T1 mapping and extracellular volume (ECV) in clinical practice: a comprehensive review. *J Cardiovasc Magn Reson.* 2016 Nov 30;18(1):89.
16. Kim PK, Hong YJ, Im DJ, Suh YJ, Park CH, Kim JY *i sur.* Myocardial T1 and T2 mapping: techniques and clinical applications. *Korean J Radiol.* 2017 Jan–Feb;18(1):113–31.

17. Saeed M, Van TA, Krug R, Hetts SW, Wilson MW. Cardiac MR imaging: current status and future direction. *Cardiovasc Diagn Ther*. 2015 Aug;5(4):290–310.
18. Kotecha T, Martinez-Naharro A, Treibel TA, Francis R, Nordin S, Abdel-Gadir A *i sur*. Myocardial edema and prognosis in amyloidosis. *J Am Coll Cardiol*. 2018 Jun 26;71(25):2919–31.
19. Chavhan GB, Babyn PS, Thomas B, Shroff MM, Mark Haacke E. Principles, techniques, and applications of T2*-based MR imaging and its special applications. *Radiographics*. 2009 Sep–Oct;29(5):1433–49.
20. Maron BJ, Towbin JA, Thiene G, Antzelevitch C, Corrado D, Arnett D *i sur*. Contemporary definitions and classification of the cardiomyopathies: an American Heart Association Scientific Statement from the Council on Clinical Cardiology, Heart Failure and Transplantation Committee; Quality of Care and Outcomes Research and Functional Genomics and Translational Biology Interdisciplinary Working Groups; and Council on Epidemiology and Prevention. *Circulation*. 2006 Apr 11;113(14):1807–16.
21. Lee PT, Dweck MR, Prasher S, Shah A, Humphries SE, Pennell DJ *i sur*. Left ventricular wall thickness and the presence of asymmetric hypertrophy in healthy young army recruits: data from the LARGE heart study. *Circ Cardiovasc Imaging*. 2013 Mar 1;6(2):262–7.
22. Rickers C, Wilke NM, Jerosch-Herold M, Casey SA, Panse P, Panse N *i sur*. Utility of cardiac magnetic resonance imaging in the diagnosis of hypertrophic cardiomyopathy. *Circulation*. 2005 Aug 9;112(6):855–61.
23. Moon JCC, Fisher NG, McKenna WJ, Pennell DJ. Detection of apical hypertrophic cardiomyopathy by cardiovascular magnetic resonance in patients with non-diagnostic echocardiography. *Heart*. 2004 Jun;90(6):645–9.
24. Maron BJ, Maron MS. Hypertrophic cardiomyopathy. *Lancet*. 2013 Jan 19;381(9862):242–55.
25. Gersh BJ, Maron BJ, Bonow RO, Dearani JA, Fifer MA, Link MS *i sur*. 2011 ACCF/AHA guideline for the diagnosis and treatment of hypertrophic cardiomyopathy: A report of the American College of Cardiology Foundation/American Heart Association Task Force on Practice Guidelines Developed in Collaboration with the American Ass. *J Am Coll Cardiol*. 2011;58(25):e212–60.
26. Freitas P, Ferreira AM, Arteaga-Fernández E, De Oliveira Antunes M, Mesquita J, Abecasis J *i sur*. The amount of late gadolinium enhancement outperforms current guideline-recommended criteria in the identification of patients with hypertrophic cardiomyopathy at risk of sudden cardiac death. *J Cardiovasc Magn Reson*. 2019 Aug 15;21(1):50.
27. Raiker N, Vullaganti S, Collins JD, Allen BD, Choudhury L. Myocardial tissue characterization by gadolinium-enhanced cardiac magnetic resonance imaging for risk stratification of adverse events in hypertrophic cardiomyopathy. *Int J Cardiovasc Imaging*. 2020 Jun;36(6):1147–1156.
28. Todiere G, Piscicella L, Barison A, Del Franco A, Zachara E, Piaggi P *i sur*. Abnormal T2-STIR magnetic resonance in hypertrophic cardiomyopathy: a marker of advanced disease and electrical myocardial instability. *PLoS One*. 2014 Oct 30;9(10):e111366.
29. Taylor AJ, Salerno M, Dharmakumar R, Jerosch-Herold M. T1 mapping: basic techniques and clinical applications. *JACC Cardiovasc Imaging*. 2016 Jan;9(1):67–81.
30. Hinojar R, Varma N, Child N, Goodman B, Jabbar A, Yu CY *i sur*. T1 Mapping in discrimination of hypertrophic phenotypes: hypertensive heart disease and hypertrophic cardiomyopathy: findings from the International T1 Multicenter Cardiovascular Magnetic Resonance Study. *Circ Cardiovasc Imaging*. 2015 Dec;8(12):e003285.
31. Amano Y, Yanagisawa F, Tachi M, Hashimoto H, Imai S, Kumita S. Myocardial T2 mapping in patients with hypertrophic cardiomyopathy. *J Comput Assist Tomogr*. 2017 May/Jun; 41(3):344–8.
32. Porcari A, De Angelis G, Romani S, Paldino A, Artico J, Cannata A *i sur*. Current diagnostic strategies for dilated cardiomyopathy: a comparison of imaging techniques. *Expert Rev Cardiovasc Ther*. 2019 Jan;17(1):53–63.
33. Leong DP, Chakrabarty A, Shipp N, Molaee P, Madsen PL, Joerg L *i sur*. Effects of myocardial fibrosis and ventricular dyssynchrony on response to therapy in new-presentation idiopathic dilated cardiomyopathy: insights from cardiovascular magnetic resonance and echocardiography. *Eur Heart J*. 2012 Mar;33(5):640–8.
34. Amorim S, Campelo M, Martins E, Moura B, Sousa A, Pinho T *i sur*. Prevalence, predictors and prognosis of ventricular reverse remodeling in idiopathic dilated cardiomyopathy. *Rev Port Cardiol*. 2016 May;35(5):253–60.
35. Leyva F, Taylor RJ, Foley PWX, Umar F, Mulligan LJ, Patel K *i sur*. Left ventricular midwall fibrosis as a predictor of mortality and morbidity after cardiac resynchronization therapy in patients with nonischemic cardiomyopathy. *J Am Coll Cardiol*. 2012 Oct 23;60(17):1659–67.
36. Youn JC, Hong YJ, Lee HJ, Han K, Shim CY, Hong GR *i sur*. Contrast-enhanced T1 mapping-based extracellular volume fraction independently predicts clinical outcome in patients with non-ischemic dilated cardiomyopathy: a prospective cohort study. *Eur Radiol*. 2017 Sep;27(9):3924–33.
37. Felker GM, Thompson RE, Hare JM, Hruban RH, Clemetson DE, Howard DL *i sur*. Underlying causes and long-term survival in patients with initially unexplained cardiomyopathy. *N Engl J Med*. 2000 Apr 13;342(15):1077–84.
38. Bohnen S, Radunski UK, Lund GK, Kandolf R, Stehning C, Schnackenburg B *i sur*. Performance of T1 and T2 mapping cardiovascular magnetic resonance to detect active myocarditis in patients with recent-onset heart failure. *Circ Cardiovasc Imaging*. 2015 Jun;8(6):e003073.
39. Spieker M, Katsianos E, Gastl M, Behm P, Horn P, Jacoby C *i sur*. T2 mapping cardiovascular magnetic resonance identifies the presence of myocardial inflammation in patients with dilated cardiomyopathy as compared to endomyocardial biopsy. *Eur Heart J Cardiovasc Imaging*. 2018 May 1;19(5): 574–582.
40. Rammos A, Meladinis V, Vovas G, Patsouras D. Restrictive cardiomyopathies: the importance of noninvasive cardiac imaging modalities in diagnosis and treatment – a systematic review. *Radiol Res Pract*. 2017;2017:2874902.
41. Dungu JN, Valencia O, Pinney JH, Gibbs SDJ, Rowczenio D, Gilbertson JA *i sur*. CMR-based differentiation of AL and ATTR cardiac amyloidosis. *JACC Cardiovasc Imaging*. 2014 Feb;7(2):133–42.
42. Iannuzzi MC, Rybicki BA, Teirstein AS. Sarcoidosis. *N Engl J Med*. 2007 Nov 22;357(21):2153–65.
43. Tan JL, Fong HK, Birati EY, Han Y. Cardiac sarcoidosis. *Am J Cardiol*. 2019 Feb 1;123(3):513–22.
44. Ise T, Hasegawa T, Morita Y, Yamada N, Funada A, Takahama H *i sur*. Extensive late gadolinium enhancement on cardiovascular magnetic resonance predicts adverse outcomes and

- lack of improvement in LV function after steroid therapy in cardiac sarcoidosis. *Heart*. 2014 Aug;100(15):1165–72.
45. Fontana M, Banypersad SM, Treibel TA, Maestrini V, Sado DM, White SK *i sur*. Native T1 mapping in transthyretin amyloidosis. *JACC Cardiovasc Imaging*. 2014 Feb;7(2):157–65.
 46. Baggiano A, Boldrini M, Martinez-Naharro A, Kotecha T, Petrie A, Rezk T *i sur*. Noncontrast magnetic resonance for the diagnosis of cardiac amyloidosis. *JACC Cardiovasc Imaging*. 2020 Jan;13(1 Pt 1):69–80.
 47. Puntmann VO, Isted A, Hinojar R, Foote L, Carr-White G, Nagel E. T1 and T2 mapping in recognition of early cardiac involvement in systemic sarcoidosis. *Radiology*. 2017 Oct;285(1):63–72.
 48. Marcus FI, McKenna WJ, Sherrill D, Basso C, Bauce B, Bluemke DA *i sur*. Diagnosis of arrhythmogenic right ventricular cardiomyopathy/dysplasia: proposed modification of the Task Force Criteria. *Eur Heart J*. 2010 Apr;31(7):806–14.
 49. te Riele AS, Tandri H, Bluemke DA. Arrhythmogenic right ventricular cardiomyopathy (ARVC): cardiovascular magnetic resonance update. *J Cardiovasc Magn Reson*. 2014 Jul 20;16(1):50.
 50. Sen-Chowdhry S, Prasad SK, Syrris P, Wage R, Ward D, Merifield R *i sur*. Cardiovascular magnetic resonance in arrhythmogenic right ventricular cardiomyopathy revisited: comparison with task force criteria and genotype. *J Am Coll Cardiol*. 2006 Nov 21;48(10):2132–40.
 51. Petersen SE, Selvanayagam JB, Wiesmann F, Robson MD, Francis JM, Anderson RH *i sur*. Left ventricular non-compaction: insights from cardiovascular magnetic resonance imaging. *J Am Coll Cardiol*. 2005 Jul 5;46(1):101–5.
 52. Jacquier A, Thuny F, Jop B, Giorgi R, Cohen F, Gaubert JY *i sur*. Measurement of trabeculated left ventricular mass using cardiac magnetic resonance imaging in the diagnosis of left ventricular non-compaction. *Eur Heart J*. 2010 May;31(9):1098–104.
 53. Patel AR, Kramer CM. Role of cardiac magnetic resonance in the diagnosis and prognosis of nonischemic cardiomyopathy. *JACC Cardiovasc Imaging*. 2017 Oct;10(10 Pt A):1180–93.
 54. Grigoratos C, Barison A, Ivanov A, Andreini D, Amzulescu MS, Mazurkiewicz L *i sur*. Meta-analysis of the prognostic role of late gadolinium enhancement and global systolic impairment in left ventricular noncompaction. *JACC Cardiovasc Imaging*. 2019 Nov;12(11 Pt 1):2141–2151.
 55. Zhou H, Lin X, Fang L, Zhao X, Ding H, Chen W *i sur*. Characterization of compacted myocardial abnormalities by cardiac magnetic resonance with native T1 mapping in left ventricular non-compaction patients – a comparison with late gadolinium enhancement. *Circ J*. 2016 Apr 25;80(5):1210–6.
 56. Araujo-Filho JAB, Assuncao AN, Tavares de Melo MD, Bière L, Lima CR, Dantas RN *i sur*. Myocardial T1 mapping and extracellular volume quantification in patients with left ventricular non-compaction cardiomyopathy. *Eur Hear J Cardiovasc Imaging*. 2018 Aug 1;19(8):888–95.
 57. Dias A, Núñez Gil IJ, Santoro F, Madias JE, Pelliccia F, Brunetti ND *i sur*. Takotsubo syndrome: State-of-the-art review by an expert panel – Part 2. *Cardiovasc Revasc Med*. 2019 Feb;20(2):153–66.
 58. Muchtar E, Blauwet LA, Gertz MA. Restrictive cardiomyopathy: genetics, pathogenesis, clinical manifestations, diagnosis, and therapy. *Circ Res*. 2017 Sep 15;121(7):819–37.
 59. Messroghli DR, Moon JC, Ferreira VM, Grosse-Wortmann L, He T, Kellman P *i sur*. Clinical recommendations for cardiovascular magnetic resonance mapping of T1, T2, T2* and extracellular volume: a consensus statement by the Society for Cardiovascular Magnetic Resonance (SCMR) endorsed by the European Association for Cardiovascular Imagi. *J Cardiovasc Magn Reson*. 2017 Oct 9;19(1):75.
 60. Nojiri A, Anan I, Morimoto S, Kawai M, Sakuma T, Kobayashi M *i sur*. Clinical findings of gadolinium-enhanced cardiac magnetic resonance in Fabry patients. *J Cardiol*. 2020 Jan; 75(1):27–33.
 61. Ferreira VM, Schulz-Menger J, Holmvang G, Kramer CM, Carbone I, Sechtem U *i sur*. Cardiovascular Magnetic Resonance in Nonischemic Myocardial Inflammation: Expert Recommendations. *J Am Coll Cardiol*. 2018 Dec 18;72(24):3158–76.

