

Prvi dokaz rikecije *Anaplasma ovis* u oboljelog ovna: od kliničkih znakova bolesti do genske tipizacije uzročnika



T. Šarić, A. Beck, I. Taraš, A. Šuto, D. Orlović, D. Juković i R. Beck*

Sažetak

Krajem svibnja 2015. godine u Laboratorij za parazitologiju, Hrvatskog veterinarskog instituta, Zagreb, Hrvatska dostavljena je krv ovna iz okolice Benkovca sa sumnjom na piroplazmozu. Ovan je uz potpurnu terapiju vitaminima AD₃E i B-Imizol liječen imidokarbom (Imizol[®] 0,5 mL s/c) i oksitetraciklinom (Geomycin retard[®] 5 mL i/m) te je za pet dana prestao pokazivati kliničke znakove bolesti. U razmazu krvi pronađena su periferno smještena intraeritrocitarna tjelešca, a sekvenciranjem odsječka *16S rRNK* i *MSP4* gena dokazali smo vrstu *Anaplasma ovis*, dok DNK drugih uzročnika nije bila prisutna. Ovim istraživanjem smo po prvi puta dokazali vrstu *A. ovis* u Hrvatskoj, ali i u Jugoistočnoj Europi. Od danas priznatih osam vrsta anaplazmi, anaplazmozu malih preživača uzrokuju tri vrste *A. phagocytophilum*, *A. capra* i *A. ovis* od kojih je *A. phagocytophilum* dokazana

u Hrvatskoj. Prema navodima veterinaru Veterinarske ambulante Benkovac opisani klinički znaci bolesti su česti u ovaca i ovnova dopremljenih s drugih područja Hrvatska i nikada nisu uočeni u životinja mlađih od pet mjeseci. Treba naglasiti da osim Imizolom veterinari na području Benkovca oboljele ovce uvijek liječe i tetraciklinima što predstavlja i lijek izbora, a oboljele životinje uspješno izliječe ukoliko lijekove apliciraju unutar pet dana od pojave kliničkih znakova bolesti. Vektor je krpelj *Rhipicephalus bursa* prisutan diljem Republike Hrvatske ujedno pronađen i na oboljelom ovnu. Stoga treba očekivati da je uzročnik prisutan i u drugim dijelovima Hrvatske.

Ključne riječi: *Anaplasma ovis*, ovan, klinička slika, terapija, objektivna dijagnostika, Benkovac

Dr. sc. Tomislav ŠARIĆ, dr. med. vet., izvanredni profesor, Odjel za ekologiju, agronomiju i akvakulturu, Sveučilište u Zadru, Zadar, Hrvatska; dr. sc. Ana BECK, dr. med. vet., izvanredna profesorica, nezaposlena, Zagreb, Hrvatska; Ivo TARAŠ, dr. med. vet., Ante ŠUTO, dr. med. vet., Denis ORLOVIĆ, dr. med. vet., Veterinarska ambulanta Benkovac d.o.o., Benkovac, Hrvatska; dr. sc. Daria JURKOVIĆ, dr. med. vet., stručna suradnica, dr. sc. Relja BECK*, dr. med. vet., viši znanstveni suradnik, (dopisni autor, e-mail: relja.beck@gmail.com), Hrvatski veterinarski institut, Zagreb, Hrvatska

Uvod

Anaplazmoze su krpeljima prenosive neutropenije/pancitopenije, hemolitičke anemije i trombocitopenije popraćene općim infekcijskim sindromom. U pravilu ih uzrokuju obligatno intracelularne alfa proteobakterije iz roda *Anaplasma* (porodica *Anaplasmataceae*, red *Rickettsiales*). Do danas je unutar roda *Anaplasma* opisano osam vrsta; *A. phagocytophilum*, *A. marginale*, *A. centrale*, *A. ovis*, *A. bovis*, *A. platys*, *A. odocoilei* i *A. capra* (Rar i sur., 2021.). Molekularnim istraživanjima dokazani su i drugi genotipovi koji se temeljem analize sekvenci ne podudaraju niti s jednom od osam potvrđenih vrsta te stoga nisu grupirani u nove vrste ili podvrste (Rar i sur., 2021.).

Uzročnici anaplazmoze malih preživača su *A. phagocytophilum*, *A. capra* i *A. ovis*. Važno je istaknuti da *A. ovis* osim eritrocita ovaca, koza (Friedhoff, 1997., Yasini i sur., 2012., Cabezas-Cruz i sur., 2019.) i divljih preživača (Tibbitts i sur., 1992., de la Fuente, 2007., Pereira i sur., 2016., Wang i sur., 2019.), može inficirati i eritrocite kamelida (Selmi i sur., 2020.) i goveda (Alanaz i sur., 2021.). Potonja rikecija ima i zoonotski potencijal kojeg su Chochlakis i sur. (2010.) opisali u jedanaestogodišnjeg pacijenta s Cipra u kojeg je *A. ovis* prouzročila uz naglašeno povišenje serumskih transaminaza i hipertermiju, anemiju, trombocitopeniju.

Infekcije preživača rikecijom *A. ovis* učestale su u Aziji, Africi i Sjevernoj Americi, primarno u za tu bolest endemskim tropskim i subtropskim područjima (Renneker i sur., 2013.). Donedavno se je anaplazmoza preživača na Europskom kontinentu smatrala isključivo na području Sredozemlja endemskom bolešću (de la Fuente i sur., 2005., Torina i sur., 2008.a, Torina i sur., 2008.b, Renneker i sur., 2013., Cabezas-Cruz i sur., 2019., Lacasta i sur., 2020.). Početkom novog tisućljeća dokazana

je i u državama Srednje Europe; prvo u Mađarskoj (Hornok i sur., 2007.), a zatim i u Slovačkoj (Derdakova i sur., 2011.).

Odrasle jedinke ovaca koje su uzgojene i obitavaju u endemskim područjima najčešće ne pokazuju vidljive kliničke znakove infekcije s rikecijom *A. ovis* te predstavljaju rezervoare uzročnika. Tada je rikecijemija u krvi ovaca niska i teško se može dokazati slabije osjetljivim testovima (Shabana i sur., 2018.). Ukoliko su inficirane životinje izložene povećanom stresu, bilo koje vrste, dolazi do pojave nespecifičnih simptomima poput inapetencije koju zatim slijede neznatni pad mliječnosti i/ili apatičnost (Stuen i sur., 2016.).

Fizičko iscrpljivanje ovaca inficiranih s *A. ovis* često kulminira nakon janjenja. Ako se ovca istovremeno inficira nekim drugim mikroorganizmom/mikroorganizmima, tada dolazi do razvoja kliničkih znakova bolesti, a posljedica su nagla i obimna destrukcije eritrocita (Yasini i sur., 2012., Jimenez i sur., 2019.). Anemiju prate izražena hipertermija, tahikardija i tahipneja. U početnoj fazi razvoja bolesti javlja se izrazita bljedoća sluznica koja postupno prelazi u žuticu, što je posljedica ekspanzije umnažanja rikecija u eritrocitima te ekstravaskularne hemolize, odnosno fagocitoze i uklanjanja zaraženih eritrocita iz cirkulacije slezenskim makrofagima (Yasini i sur., 2012., Jimenez i sur., 2019., Lacasta i sur., 2020.). U kasnijoj se fazi može razviti anoreksija s posljedičnim gubitkom težine i kroničnom anemijom (Jimenez i sur., 2019.). Anaplazmoza u ovaca se smatrala bolešću odraslih jedinki sve dok Lacasta i sur. (2020.) molekularnim testovima nisu potvrdili da *A. ovis* uzrokuju znatne gubitke u proizvodnji janjećeg mesa u pokrajini Aragon u Španjolskoj. U slezenama, naizgled zdrave janjadi, *A. ovis* je dokazana u 72,72 % jedinki na liniji

klanja. Istraživanjem je obuhvaćeno 492 janjaca podrijetlom s dvije farme, od čega je 34,84 % od 492 trupova zbog izraženog ikterusa moralo biti odbačeno.

S obzirom da anaplazmoza ovaca spada u skupinu vektorima prenosivih bolesti važno je navesti i krpelje koji omogućavaju njezino održavanje i širenje. Krpelji iz rodova *Rhipicephalus* i *Dermacentor* smatraju se vektorima *A. ovis* (Rymaszewska i Grenda, 2008.), a DNK *A. ovis* je dokazana u vrsta *Rhipicephalus turanicus* i *R. sanguineus* prikupljenih s preživača te u krpelja *Dermacentor nuttalli*, *D. abaensis* i *Haemaphysalis quinghaiensis* prikupljenih iz okoliša (Aktas i sur., 2009., Belkahlia i sur., 2019., Enkhtaivan i sur., 2019., Han i sur., 2019.). Do sada je pokusno dokazan prijenos muškim krpeljima vrste *Dermacentor andersonii* (Kocan i Stiler, 1992.). Mehanizam prenošenja anaplazmoze unutar stada temelji se na pretpostavci da se jedan krpelj hrani na više ovaca i pritom se ubodom s jedinke na jedinku prenosi *A. ovis* (Yin i Luo, 2007.). Slično objašnjenje su ponudili Derdakova i sur. (2011.) kada su u ovaca iz enzootskog područja južne Slovačke dokazali DNK *A. ovis* u 60 % uzoraka krvi, ali ne u krpelja koji su se hranili na ovcama (Derdakova i sur., 2011.). Zhao i sur. (2018.) istražili su vektorski potencijal krpuše (*Melaphogus ovinus*) učestalog i globalno rasprostranjenog trajnog hematofagnog ektoparazita ovaca. Temeljem nalaza DNK anaplazmi u kukuljicama zaključili su da krpuše transovarijski (vertikalno) prenose *A. ovis*. Jimenz i sur. (2019.) su svojim istraživanjem odbacili mogućnost vertikalnog prijenosa s inficirane ovce na janjad.

Dijagnostika anaplazmoze ovaca može biti mikroskopska, serološka i molekularna. Najmanje osjetljiv, ali ujedno i najdostupniji i najjednostavniji test predstavlja mikroskopska pretraga krvnih razmaza bojanih po Giemsi. Mikroskopskom pretragom moguće

je utvrditi razvojne stadije na površini eritrocita. *Anaplasma ovis* nalazi se na rubu inficiranog eritrocita kao okrugla, homogena obojene plavo-ljubičaste inkluzije promjera 0,2-0,5 μm pa se hematološka, mikroskopska potvrda *A. ovis* temelji na nalazu takozvanih „marginalnih inkluzija“ (Shabana i sur., 2018.).

Ovčja se anaplazmoza može dijagnosticirati i dokazom protutijela imunofluorescencijom (IFA) ili kompetitivnim imunoenzimskim testom (cELISA). Osjetljivost im je veća od mikroskopskog pregleda, osobito u slučajevima kroničnih infekcija (Shabana i sur., 2018.).

Najosjetljiviji test s visokom specifičnošću je lančana reakcija polimerazom (PCR) koji se provodi iz uzorka pune krvi. PCR test prepoznaje akutne infekcije nedetektabilne cELISA-om, kao i one kronične s malim brojem inficiranih eritrocita u perifernoj krvi (Torina i sur., 2012.).

U dosadašnjim istraživanjima anaplazmoze životinja u Republici Hrvatskoj vrste *A. phagocytophilum* i *A. platys* dokazane su lančanom reakcijom polimerazom i sekvenciranjem kod 2,5 %, odnosno 0,3 %, naizgled zdravih pasa (Huber i sur., 2017.). *A. phagocytophilum* je molekularno dokazana i u uginulih pasa s drugim komorbiditetima (Beck i sur., 2019.). U krvi 6,21 % i 4,5 % pasa utvrđena su protutijela na anaplazme (Mrljak i sur., 2017., Jurković i sur., 2019.). *A. phagocytophilum* je lančanom reakcijom polimerazom i sekvenciranjem dokazana u malih šumskih glodavaca, divljih preživača (srna, jelen obični, jelen lopatar, divokoza, muflon), *A. bovis* u slezeni srne, jelena, muflona i lisica, dok genotip *A. centrale* identičan izolatu uobičajenom za divlje papkare iz Japana dokazan u 1,7 % slezena divokoza i muflona u priobalju (Beck i sur., 2014.). Jurković i sur. (2020.) opisali su prve nalaze *A. bovis* u uginulih goveda s anemijom iz okolice Fužina,

a DNK *A. marginale* izdvojena je iz krvi anemičnih i uginulih goveda s područja Gline.

Uzgoj ovaca u priobalju Republike Hrvatske ima višestoljetnu tradiciju (Šupe i Radinović, 1993.). Veterinari Veterinarske ambulante Benkovac (44°02'07.9"N, 15°37'00.5"E) obavljaju veterinarsku djelatnost na području Grada Benkovca te općina Lišane Ostrovičke, Polača i Stankovci. Na ovom tradicionalno ovčarski orijentiranom terenu, ukupne površine oko 660 km² i danas se uzgaja od 30 000 do 35 000 grla ovaca (Šupe i Radinović, 1993., Garibović i sur., 2006., osobno priopćenje). Neposredno nakon Domovinskog rata uočeni su prvi sporadični slučajevi „ovčje piroplazmoze“ koja „nije reagirala“ na liječenje Imizolom® i kod koje je s vremenom uočena izrazita sezonska pojavnost. Posljednjih 20-tak godina uočen je stalni porast slučajeva sezonske febrilne anemije krpeljima invadiranih ovaca u benkovačkom kraju koje su unatoč poduzetom liječenju nerijetko završavale letalnim ishodom. U proljeće 2005. godine je u terapijski protokol po prvi puta uključen i Geomycin® te je započeto s „dvojnog terapijom“ Imizol® + Geomycin® koja, jer je omogućila znatno smanjenje uginuća ovaca od „piroplazmoze“ u benkovačkom kraju ubrzo je postala zlatni standard (osobno priopćenje). Svi relevantni anamnestički i klinički podatci ključni da bi se ovce podvrgle „dvojnog terapiji“ prikazani su taksonomski (osobno priopćenje):

1. Sezonska bolest. Javlja se najčešće u kasno proljeće i rano ljetu tijekom svibnja, lipnja i srpnja.
2. Vektorska bolest - u svih oboljelih životinja redovito su prisutni krpelji.
3. Obolijevaju mlađe odrasle jedinke - najčešće u dobi od 5-6 mjeseci do 2 godine starosti. (Do sada nisu zabilježeni slučajevi pobola jedinki mlađih od 5 mjeseci, a starije životinje rijetko obolijevaju.)
4. Obolijevaju introducirane pasmine - križanci introduciranih pasmina s dalmatinskom pramenkom osjetljivije su od „čiste“ pramenke uzgojene na području Benkovca.
5. Bolest počinje gubitkom apetita i zaostajanjem za stadom - vlasnici u anamnezi navode da bolesne životinje prilikom odlaska na ispašu hodaju zadnje za stadom, ne pasu i ne konzumiraju drugu hranu.
6. Bolest muških jedinki - češće obolijevaju muške životinje od ženskih (omjer 1:5) iako je uvriježeno da je populacija muških životinja u stadima puno manja od ženskih. Tradicionalno se drži jedan ovan na 20-25 ovaca, a sva janjad muškog spola koja se ne ostavlja za rasplod, odstrani se iz stada u starosti od 4-5 mjeseci.
7. Skrotalni edem - vlasnici prvo primijete da se testisi ovnova vidljivo nalaze u nižem položaju od uobičajenog - udaljeniji su od tijela.
8. Febrilna bolest s ubrzanim disanjem - hipertermija; tjelesna temperatura je obično viša od 41 °C, ponekad čak 42 °C popraćena tahipnejom, tahikardijom, smanjenjem broja ruminacija ili potpunim prestankom ruminacija.
9. Anemija sluznica - sluznice prirodnih otvora glave te spolnog i probavnog sustava kao i dijelovi kože koji nisu prekriveni runom ili gustom dlakom poprimaju bijelu boju 4. ili 5. dana od pojave prvih simptoma bolesti.
10. Vodenasta krv koja se sporije gruš - prilikom intramuskularnog apliciranja lijekova oboljelim ovcama u kasnijim fazama bolesti iz mjesta uboda curi krv koja je rjeđa, vodenasta i svjetlije crvene boje. U odnosu na krvarenja izazvana intramuskularnim aplikacijama lijekova ovcama koje nemaju simptome febrilne anemije krvarenje je puno obilnije i duže traje.

11. Opća hipoksija i letargija- svakim danom trajanja bolesti životinja sve teže hoda, usporena je i vlasnici ju lakše hvataju u stadu među drugim životinjama. Obično 5. do 6. dana od zamjećivanja simptoma, ako se ne pristupi liječenju, životinje legnu i više se ne ustaju).

Ovim radom proširujemo listu anaplazmi utvrđenih na teritoriju Republike Hrvatske te raspravljamo osobitosti i izazovima u dijagnostici i terapiji biološkim vektorima prenosivih febrilnih anemija u ovaca.

Materijali i metode

Opis slučaja

Bolesna životinja

U svibnju 2015. godine na području grada Benkovca u stado ovaca uveden je ovan križanac u tipu dalmatinske pramenke star 2 godine.

Nakon 14 dana vlasnik je primijetio da je ovan apatičan i da prilikom izгона na pašu zaostaje za stadom. Drugog dana nakon pojave simptoma životinja je sve teže hodala, usporeno slijedila stado, a na pašnjaku nije pasla.

Trećeg dana dežurni veterinar Veterinarske ambulante Benkovac je potvrdio apatiju, oslabljenu motoriku i fizičku slabost uz nalaz hipertermije (temperatura 41,5 °C rektalno), tahipneju s izrazito plitkim disanjem (45 udisaja u minuti), tahikardiju (110 otkucaja u minuti), atoniju buraga (auskultacijom buraga nisu utvrđene ruminacije).

Sluznice kapaka bile su bijele boje (anemične), a po koži su uočeni krpelji.

Liječenje

Postavljena je radna dijagnoza piroplazmoze ovaca te je odmah započeta terapija Imizolom® 0,5 mL s/c (Intervet International BV, Podružnica u RH, Imidokarb®, 85 mg/mL; doza 1 mL na 100 kg) kao i potporna terapija vitaminima AD₃E i B-kompleksom.

Zahvaljujući empirijskim spoznajama o uspješnosti liječenja febrilnih i anemičnih stanja u ovaca benkovačkog područja koje po koži imaju brojne krpelje, paralelno je administriran i antibiotik oksitetra-ciklin 5 mL i/m (GENERA d.d., djelatna tvar: oksitetraciklin u obliku oksitetra-ciklin dihidrata, Geomicin® retard 200 mg/ mL; 1 mL na 10 kg; 20 mg OTC/kg).

Liječeni ovan je za pet dana prestao pokazivati kliničke znakove bolesti, odnosno u potpunosti je ozdravio.

Dijagnostika

Neposredno prije aplikacije svih navedenih lijekova, ovnu je prema pravilima struke iz jugularne vene izvađena krv u epruvetu s *Ethylenediaminetetraacetic acid* (EDTA) te je poštom, zaštićena od lomova na sobnoj temperaturi upućena na Hrvatski veterinarski institut u Zagrebu na utvrđivanje uzročnika.

Dokaz uzročnika

Mikroskopska pretraga krvnog razmaza

Krvni razmazi pripremljeni su za mikroskopsko pretraživanje prema standardnom protokolu (Benjamin, 2005.). Stakalca su prije fiksiranja apsolutnim metanolom te su obojana komercijalom bojom Diff-Quick® prema uputi proizvođača ostavljena da se na zraku osuše.

Molekularne pretrage krvi

Prisutnost DNK krvnih uzročnika bolesti (*Anaplasma* spp., *Babesia* spp. *Theileria* spp., *Mycoplasma* spp.) iz krvi pretražene su prema sljedećim protokolima: vrste iz roda *Anaplasma* odsječkom (345bp) gena (Parola i sur., 2000.). Veći odsječak od 1462 pb kojim je gotovo moguće umnožiti gotovo cijeli 16S rRNK gen (Kawahara i sur., 2006.) korišten je za razlikovanje unutar vrsta anaplazmi pomoću EC9 (5'-TACCTTGTTACGACTT-3') i EC12 (5'-TGATCCTGGCTCAGAACGAAC-3').

U drugom koraku, za detaljniju gensku tipizaciju korišten je protokol kojim se umnaža odsječak od 1400 pb 16S *rRNK* gena anaplazmi te MSP4 (major surface protein 4) početnicama MSP4-F: 5'-GGG AGC TCC TAT GAA TTA CAG AGA ATT GTT TAC-3'; MSP4-R: 5'-CCG GAT CCT TAG CTG AAC AGG AAT CTT GC-3' (de la Fuente i sur., 2007.).

Prisutnost DNK piroplazmi istražena je umnažanjem odsječkom 18S *rRNK* gena (600 bp; Beck i sur., 2009.). Ciljni odsječak 18S *rRNK* gena duljine 560 pb rodova *Babesia* i *Theileria* umnažan je početnicama Bab F (5'-GTCTTGTAATTGGAATGATGG-3') i Bab R (5'- CCAAAGACTTTG-ATTTCTCTC-3') (Beck i sur., 2009.).

Za dokazivanje DNK hemotropnih bakterija iz roda *Mycoplasma* umnažan je ciljni odsječak 16S *rRNK* gena (Varanat i sur., 2011.) duljine 600 pb. Korištene su prednja početnica Myco 322s (5'- GCCCATATTCCTACGGGAAGCAGCAGT-3') i stražnja početnica Myco 938as (5'- CTCCACCACTTGTTTCAGGT-CCCCGTC-3').

U reakcijama umnažanja korišten je GoTaq[®]G2 Hot Start Colorless Master Mix (Promega Corporation, Madison, SAD), početnice koncentracije 10 mol/μL te 2 μL izdvojene DNK u ukupnom volumenu od 20 μL. Uspješnost umnažanja provjerena je vizualizacijom putem kapilarne elektroforeze na QIAxcel-u (QIAGEN, Hilden, Njemačka). U svrhu sekvenciranja umnoženi PCR produkti su pročišćeni pomoću ExoSAP-IT[®] PCR Clean-Up Reagent (USB Corporation, Cleveland, SAD), prema uputama proizvođača.

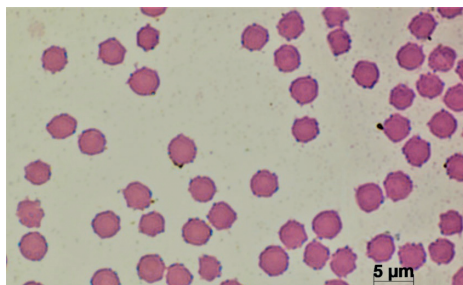
Uzorci su sekvencirani u oba smjera u tvrtci MacroGen Europe (Amsterdam, Nizozemska). Dobivene sekvence su poravnane pomoću računalnog programa Lasergene i potprograma SeqMan i EditSeq (DINASTAR, Madison WI, SAD). Poravnane sekvence su putem tražilice BLAST uspoređene s dostupnim

sekvencama u banci gena GenBank[®] (PubMed).

Rezultati

Mikroskopska pretraga krvnog razmaza

U razmazu krvi obojenom Diff-Quickom[®] pod povećanjem objektiva X 100 uz korištenje imerzionog ulja pronađena su periferno smještena intraeritrocitarna tjelešca (Slika 1).



Slika 1. Razmaz krvi iz jugularne vene. Svi eritrociti u vidnom polju sadrže nekoliko tamno plavih do ljubičastih uklopina-stanica rikecija promjera od 0,2 do 0,3 μm koje su smještene uz sam rub eritrocita. Axio Imager. M2 (Zeiss, Jena, Njemačka), Diff-Quick[®] bojanje, povećanje X 1000

Molekularne pretrage krvi

Sekvenciranjem kraćeg odsječka od 345 pb 16S *rRNK* gena i usporedbom s dostupnim sekvencama u bazi gena GenBank nije bilo moguće utvrditi o kojoj se vrsti anaplazme radi, jer su dobivene sekvence u potpunosti bile jednake sa sekvencama više vrsta anaplazmi poput; *A. marginale*, *A. centrale*, *A. bovis*, *A. ovis* i *A. capra*.

Sekvencirani duži odsječak od 1400 pb 16S *rRNK* je bio jednak sekvencama *A. ovis* (MG869525) i istovremeno se razlikovao od *A. marginale* u dva bazna para (npr. KU686792).

Anaplasma ovis je u potpunosti potvrđena sekvenciranjem MSP4 gena veličine 800 parova baza. Sekvenca je bila jednaka s 19 sekvenci *A. ovis* uključujući

i referentnu sekvencu pristupnog broja MN198191, dok je istovremeno pokazala i sličnost od svega 91,44 % sa sekvencama *A. marginale*. Dobivena sekvenca je bila jednaka sekvencama MN094838 iz Tunisa, MK358053 iz Kine, MH790274 iz Irana, LC553532 iz Malavija, MT062868 iz Rusije, MT311200 iz Pakistana, LC141078 iz Mongolije, FJ460454 iz Cipra i KU497700 iz Sudana. U jednom do četiri parova baza razlikovala se od sekvenci *A. ovis* iz ovaca s Korzike. Sekvenca *MSP4* gena se razlikovala 0,25 % od mađarske sekvence, a od sekvenci *A. ovis* iz Korzike 0,19 %, 0,38 % i 0,76 %.

Vrste iz rodova *Mycoplasma*, *Babesia* i *Theileria* nisu dokazane lančanom reakcijom polimerazom u uzorku krvi benkovačkog ovna.

Rasprava

Na području Veterinarske ambulante Benkovac godišnje se izliječi i do 150 krpeljima infestiranih ovaca sa simptomima febrilne anemije. Oboljele jedinke čine oko 0,5 % populacije ovaca s područja djelovanja navedene veterinarske ustanove (osobno priopćenje). Mikroskopski i molekularni laboratorijski nalazi iz krvi oboljelog ovna omogućili su prvi put objektivno razlikovanje anaplazmoze od piroplazmoze ovaca, čime je objektivno potvrđena opravdanost empirijski usvojene „dvojne terapije“ u slučajevima krpeljima prenosivih infekcioznih anemija ovaca u ovom dijelu Republike Hrvatske. Ovaj nalaz predstavlja primjer sinergije terenskih zapažanja, empirijske primjene terapije te modernih dijagnostičkih pretraga u svrhu unaprjeđenja veterinarskih usluga u ovčarstvu.

Prijenosom dugogodišnjeg radnog iskustva s generacije na generaciju, na tradicionalno ovčarskom „terenu“, veterinari Veterinarske ambulante Benkovac ustrajali su u nastojanju da se

izbjegne letalni ishod u oboljelih ovaca. Upravo to podrazumijeva brzu primjenu „dvojne terapije“ koja se provodi pri samom začetku pojave znakova bolesti. Prema njihovom iskustvu, ako se „reagira“ izvan „urgentnog vremenskog okvira“, u febrilnih i anemičnih ovaca, javit će se letargija. Od trenutka pojave prvih znakova letargije do uginuća obično prođe 24 do 48 sati; letargične ovce koje leže i ne reagiraju na liječenje. Dakle, vremenski terapijski okvir je uzak, proteže se na minimalno 48 do maksimalno 72 sata od početka pojave znakova bolesti (vlastita opažanja).

Ograničeno vrijeme u kojem se anaplazmoza ovaca može uspješno liječiti kao i činjenica da je razlikovanje anaplazmoze i babezioze u terenskim uvjetima vrlo teško, ponukali su nas da široj veterinarskoj zajednici u Hrvatskoj približimo empirijski postavljen protokol liječenja febrilnih anemija u krpeljima invadiranih ovaca:

1. liječenje oksitetraciklinom produženog djelovanja i imizolom (Geomycin retard® i Imizol®) mora započeti drugog do najkasnije trećeg dana od uočenih prvih simptoma bolesti;
2. rani početak terapije uvjetuje vrlo visok % izliječenih životinja (preko 90 %);
3. etiološka/simptomatska uz potpurnu terapiju u obliku vitamina (AD₃E i B-kompleksom) omogućavaju potpuni oporavak;
4. u oporavljenih ovaca ne dolazi do recidiva bolesti;
5. odgoda terapije uvjetuje porast letalnih ishoda;
6. ako se s liječenjem započne nakon trećeg dana, postotak uspješno izliječenih ovaca opada;
7. izostanak terapije povezan je sa 100 %-tnim uginućem svih oboljelih jedinki koje pokazuju znakove febrilne anemije;
8. životinje koje se ne liječe obično ugibaju petog do sedmog dana

nakon prvih znakova bolesti (vlastita opažanja).

U Republici Hrvatskoj do sada je dokazano pet vrsta anaplazmi; *A. phagocytophilum*, *A. platys*, *A. bovis*, *A. marginale* i *A. centrale* (Beck i sur., 2014., Huber i sur., 2017., Jurković i sur., 2020.). Šesta na listi dokazanih vrsta unutar roda *Anaplasma* u našoj zemlji je i *A. ovis*, potvrđena je mikroskopskim nalazom morula u eritrocitima i sekvenciranjem *16S rRNA* i *MSP4* gena u uzorku krvi oboljelog ovna s područja Grada Benkovca. Naš nalaz predstavlja prvi dokaz prisustva ovčje anaplazmoze u Jugoistočnoj Europi čime je potvrđena premisa Renmakera i sur. (2013.) da je rasprostranjenost *A. ovis* znatno veća od ranijih znanstveno utemeljenih pretpostavki.

U prikazanom je slučaju oboljeli ovan razvio težak oblik anaplazmoze sa svim kliničkim znacima bolesti opisanim u literaturi, a posljedica su „nestanka“ eritrocita iz cirkulacije popraćenih općim infektivnim sindromom (Yasini i sur., 2012.). Anaplazmoza odraslih ovaca je najčešće prisutna u formi inaparentne infekcije u endemskim područjima, dok su teški, akutni oblici bolesti povezani sa stresnim čimbenicima poput onih kojima su ovce sezonalno izložene. Renneker i sur. (2013.) ističu istovremene infekcije različitim uzročnicima bolesti: vrućinu, cijepljenje, partus i slične druge čimbenike kao glavne „okidače“ umnažanja anaplazmi u eritrocitima ovaca. Mikroskopskim i molekularnim pretragama u ovom su slučaju isključene istovremene invazije piroplazmama kao i infekcija hemotropnim mikoplazmama, stoga pretpostavljamo da je stres prouzročeni početkom sezone parenja bio pokretač kliničkih znakova bolesti (Yasini i sur., 2012.). Temeljni simptomi anaplazmoze su bljedilo sluznica i tkiva te opća slabost zbog anemije (Alessandra i Sato, 2012., Renneker i sur., 2013., Jimenez

i sur., 2019.). Iako je žutica klinički znak povezan s teškim hemolizama, anaplazmoza odraslih ovaca za razliku od drugih krpeljima prenosivih anemija rijetko dovodi do razvoja žutice i/ili hemoglobinurije (Hornok i sur., 2007.). Objašnjenje ovog fenomena temelji se na izostanku intravaskularnog raspadanja zaraženih eritrocita, koji se isključivo uklanjaju u makrofagima slezene pa razina ekstravaskularne hemolize (Allen i sur., 1981.) mora biti izrazito visoka da bi razgradni produkti hemoglobina prebojili sluznice i tkiva žutom bojom kao što je nedavno opisano u janjadi (Lacasta i sur., 2020.). Usprkos činjenici da je ovaj slučaj iz 2015. godine tek prvi objektivan dokaz *A. ovis* u populaciji ovaca na području Benkovca, vjerujemo da je mikroorganizam bio i ranije prisutan temeljem terenskog iskustva benkovačkih veterinarara, koji ističu da je imidokarb-dipropionat nedostatan u liječenju febrilnih anemija i žutica krpeljima invadiranih ovaca na njihovom terenu od druge polovice 90-tih godina prošlog stoljeća. Nadalje, obolijevaju mlađe životinje koje su prvi puta izložene vektorima i ne javlja se u životinja mlađih od pet mjeseci. Izvorne pasmine ovaca rijetko pokazuju znakove bolesti, odnosno dobro podnose infekciju, a obolijevaju unesene ovce koje ranije nisu bile izložene ili nakon prvog janjenja. Sve navedene činjenice proizašle su iz iskustva terenskog rada te ukazuju na 20-godišnju prisutnost *A. ovis* na području Grada Benkovca.

Unatoč činjenici da se anaplazmoza ovaca smatra tropskom ili suptropskom bolesti, uzročnik je dokazano prisutan i u susjednoj Mađarskoj te Slovačkoj koje pripadaju središnjoj Europi i predstavljaju enzooska područja *A. ovis* (Hornok i sur., 2007., Derdakova i sur., 2011.). Promjene okoliša uključujući i klimatske promjene, poput povišenja prosječne temperature okoliša najvjerojatnije pospješuju širenje uzročnika (Lacasta i sur., 2021.). U

Republici Hrvatskoj sve je više dokaza da su „tropske anaplazmoze“ prisutne od ranije što potvrđuju nalazi vrsta *A. marginale*, u goveda s područja Gline, *A. bovis* i *Theileria orientalis* u goveda iz Fužina (Jurković i sur., 2020.) te *A. platys* u pasa sa svih područja kontinentalne Hrvatske i priobalja (Huber i sur., 2017.). Za očekivati je nove slučajeve do sada dokazanih „tropskih uročnika bolesti“ diljem Hrvatske kao i dokazivanje već prisutnih na području Europe, tj. susjednih država..

Rhipicephalus bursa, vektor *A. ovis*, prisutan na području srednje Dalmacije i zaleđa (Krčmar i sur., 2012.) parazitirao je i na oboljelom ovnu. Krpelj *R. bursa* je prilagođen mediteranskom području (Estrada-Pena i sur., 2017.) i može imati važnu ulogu prijenosu *A. ovis* (Cabezas-Cruz et al., 2019.), bez obzira na dokaz DNK ove anaplazme i u drugih vrsta krpelja te u krpuši *M. ovinus* (Hornok i sur., 2011.). Nadalje, klinički znaci bolesti u opisanom slučaju razvili su se upravo u svibnju kada su krpelji aktivniji što je u korelaciji sa sezonskom pojavnosti bolesti benkovačkih ovaca od svibnja do srpnja kako ju opisuju veterinari. Bez obzira što je opisan jedan slučaj za pretpostaviti je da anaplazma *A. ovis* enzootska na području Benkovca, no potrebna su dodatna istraživanja kako bi mogli dokazati stvarnu proširenost. Stoga je opravdanost terapijske dijagnoze infekcijskih febrilnih anemija ovaca kombinacijom imidikarbdipropionata i tetraciklina vrlo vrijedna empirijska tekovina terenskog rada veterinaru na području Benkovca. Ekonomsko značenje infekcija anaplazmom *A. ovis* može biti važan čimbenik u zemljama u kojima se stočni fond uglavnom sastoji od ovaca i koza (Rymaszewska i Grenda, 2008., Torina i sur., 2010., Yasini i sur., 2012.). Međutim, subklinička infekcija i prirodna otpornost koju su stekle autohtone pasmine ovaca u enzootskim područjima mogli bi otežati procjenu

stvarnog ekonomskog učinka infekcije s *A. ovis* (Ciani i sur., 2013.). Tek je potrebno istražiti ekonomsko značenje *A. ovis* u uzgojima malih preživača u Republici Hrvatskoj.

Dijagnostika *A. ovis* uglavnom se temeljila na mikroskopskom pregledu obojenih krvnih razmaza Giemsom (Shabana i sur., 2018.) no zbog sporog umnažanja anaplazmi u subakutnim i niskim bakterijemijama u kroničnim infekcijama ne predstavlja pouzdanu metodu. U prikazanom slučaju nakon pregledavanja razmaza i nalaza intracelularnih uklopina smještenih periferno na rubu eritrocita infekcija s *A. ovis* potvrđena je lančanom reakcijom polimerazom i sekvenciranjem, metodom izbora za dijagnostiku anaplazmoza općenito. Nakon inicijalnog umnažanja i sekvenciranja kraćeg odsječka od 345 parova baza *16S rRNA* gena i usporedbe u bazi gena GenBank nije bilo moguće razlučiti o kojoj se vrsti radi, jer je sekvenca bila u potpunosti jednaka sekvencama *A. marginale*, *A. centrale*, *A. ovis* i *A. capra*. Tek je usporedbom sekvence od 1400 pb *16S rRNA* gena i *MSP4* gena bilo moguće potvrditi vrstu *A. ovis*, odnosno razlikovati je od filogenetski srodne *A. marginale*. Značenje *MSP4* gena u genskoj tipizaciji anaplazmi preživača je neupitan, jer je gen dovoljno sačuvan dok istovremeno posjeduje dovoljan broj varijabilnih nukleotida koje omogućavaju ne samo razlikovanje vrsta već i genskih varijanti, odnosno genotipova, što je potvrđeno istraživanjem na Korzici (Cabezas-Cruz i sur., 2019.). Novo dokazani hrvatski genotip *A. ovis* se razlikovao u jednom ili dva nukleotida od genotipova s Korzike i iz Mađarske. Za naglasiti je da se dominantan genotip *COR1*, dokazan u 94,6 % ovaca s Korzike, od ukupno šest različitih genotipova (*COR1-COR6*) razlikovao u svega jednom nukleotidu od hrvatskog izolata što ukazuje na njihovu srodnost.

Zaključak

Po prvi puta smo molekularnim i mikroskopskim metodama dokazali *A. ovis*, jednog od mogućih uzročnika biološkim vektorima prenosive infekciozne hemolitičke anemije malih preživača u Republici Hrvatskoj. Nalaz jasno ukazuje da je potrebno uključiti i ovu anaplazmu u dijagnostičke postupke prilikom pojave: anemije, ikterusa, slabosti i povišene temperature u stadima ovaca. Za naglasiti je opravdanost liječenja tetraciklinima temeljenu na praktičnom iskustvu veterinaru uz istovremenu aplikaciju imidokarb dipoprionata. Potrebno je provesti dodatna istraživanja s ciljem razumijevanja značaja infekcija *A. ovis* u Hrvatskoj, njezine proširenosti i ekonomskog značenja. Nalaz krpelja *R. bursa* na oboljelom ovnu potvrđuju vektorsku ulogu ove vrste krpelja, no za bolje razumijevanje epizootologije ove bolesti potrebno je provesti i istraživanje o prisutnosti DNK *A. ovis* u krpelja prisutnih u okolišu.

Literatura

- AKTAS, M., K. ALTAY, N. DUMANLI and A. KALKAN (2009): Molecular detection and identification of Ehrlichia and Anaplasma species in ixodid ticks. *Parasitol. Res.* 104, 1243-1248. 10.1007/s00436-009-1377-1
- ALANAZ, A. D., A. S. ALOUFFI, M. Y. ALSHAHRANI, M. S. ALYOUSIF, H. H. A. M. ABDULLAH, A. M. ALLAM, B. S. M. ELSAWY, S. ABDEL-SHAFY, M. N. ALSULAMI, A. KHAN and F. IQBAL (2021): A report on tick burden and molecular detection of tick-borne pathogens in cattle blood samples collected from four regions in Saudi Arabia Ticks. *Tick Borne Dis.* 12, 101652. 10.1016/j.ttbdis.2021.101652
- ALESSANDRA, T. and C. SANTO (2012): Tick-borne diseases in sheep and goats: Clinical and diagnostic aspects. *Small Rumin. Res.* 106, 6-11. 10.1016/j.smallrumres.2012.04.026
- ALLEN, P. C., K. L. KUTTLER and B. S. AMEREAULT (1981): Clinical chemistry of anaplasmosis: blood chemical changes in infected mature cows. *Am. J. Vet. Res.* 42, 322-325.
- BECK, R., L. VOJTA, V. MRLJAK, A. MARINCULIĆ, A. BECK, T. ŽIVIČNJAK and S. M. CACCIO (2009): Diversity of Babesia and Theileria species in symptomatic and asymptomatic dogs in Croatia. *Int. J. Parasitol.* 39, 843-848. 10.1016/j.ijpara.2008.12.005
- BECK, R., V. ČUBRIĆ ČURIK, I. RAČIĆ, N. ŠPREM and A. VUJNOVIĆ (2014): Identification of 'Candidatus Neoehrlichia mikurensis' and Anaplasma species in wildlife from Croatia. *Parasite Vector* 7 (Suppl 1), O 28. 10.1186/1756-3305-7-S1-O28
- BECK, A., D. HUBER, M. ANTOLIĆ, Ž. ANZULOVIC, I. REIL, A. POLKINGHORNE, G. BANETH and R. BECK (2019): Retrospective study of canine infectious haemolytic anaemia cases reveals the importance of molecular investigation in accurate postmortal diagnostic protocols. *Comp. Immunol. Microbiol. Infect. Dis.* 65, 81-87. 10.1016/j.cimid.2019.05.006
- BELKAHIA, H., M. BEN SAID, R. GHRIBI, R. SELMI, A. B. ASKER, M. YAHIAOUI, M. BOUSRIH, M. DAALOUL-JEDIDI and L. MESSADI (2019): Molecular detection, genotyping and phylogeny of Anaplasma spp. in Rhipicephalus ticks from Tunisia. *Acta Trop.* 191, 38-49. 10.1016/j.actatropica.2018.12.034
- BENJAMIN, M. M. (2005): Outline of veterinary clinical pathology. III ed. New Delhi: Kalyani Publishers.
- CABEZAS-CRUZ, A., M. GALLOIS, M. M. FONTUGNE, M. E. ALLAIN, M. DENOUAL, S. MOUTAILLER, E. DEVILLERS, S. ZIENTARA, M. MEMMI, A. CHAUVIN, A. AGOULON, M. VAYSSIER-TAUSSAT and C. CHARTIER (2019): Epidemiology and genetic diversity of Anaplasma ovis in goats in Corsica, France. *Parasit. Vector* 12, 3. 10.1186/s13071-018-3269-7
- CHOCHLAKIS, D., I. IOANNOU, Y. TSELENTIS and A. PSAROULAKI (2010): Human anaplasmosis and Anaplasma ovis variant. *Emerg. Infect. Dis.* 16, 1031. 10.3201/eid1606.090175
- CIANI, E., I. ALLOGGIO, F. PETAZZI and E. PIERAGOSTINI (2013): Looking for prognosticators in ovine anaplasmosis: discriminant analysis of clinical and haematological parameters in lambs belonging to differently susceptible breeds experimentally infected with Anaplasma ovis. *Acta Vet. Scand.* 55, 71. 10.1186/1751-0147-55-71
- DE LA FUENTE J., M. W. ATKINSON, V. NARANJO, I. G. FERNÁNDEZ DE MERA, A. J. MANGOLD, K. A. KEATING and K. M. KOCAN (2007): Sequence analysis of the msp4 gene of Anaplasma ovis strains. *Vet. Microbiol.* 119, 375-381. 10.1016/j.vetmic.2006.09.011
- DE LA FUENTE, J., A. TORINA, S. CARACAPPA, G. TUMINO, R. FURLÁ, C. ALMAZÁN and K. M. KOCAN (2005): Serologic and molecular characterization of Anaplasma species infection in farm animals and ticks from Sicily. *Vet. Parasitol.* 133, 357-362. 10.1016/j.vetpar.2005.05.063
- DERDÁKOVÁ, M., A. ŠTEFANČIKOVÁ, E. ŠPITALSKÁ, V. TARAGELOVÁ, T. KOŠTÁLOVÁ, G. HRKLOVÁ, K. KYBICOVÁ, P. SCHÁNILEC, V. MAJLÁTHOVÁ and M. VÁRADY (2011): Emergence and genetic variability of Anaplasma species in small ruminants and ticks from Central Europe. *Vet. Microbiol.* 153, 293-298. 10.1016/j.vetmic.2011.05.044
- ENKHTAIVAN, B., S. NARANTSATSRAL, B. DAVAASUREN et al. (2019): Molecular detection of Anaplasma ovis in small ruminants and ixodid ticks from Mongolia. *Parasitol. Int.* 69, 47-53. 10.1016/j.parint.2018.11.004

17. ESTRADA-PENÑA, A., A. D. MIHALCA and T. N. PETNEY (2017): Ticks of Europe and North Africa: A guide to species identification. Springer Nature, Switzerland, Cham (75-404). 10.1007/978-3-319-63760-0
18. FRIEDHOFF, K. F. (1997): Tick-borne diseases of sheep and goats caused by Babesia, Theileria or Anaplasma spp. Parasitologia 39, 99-109.
19. HAN, R., J. F. YANG, M. U. MUKHTAR, Z. CHEN, Q. L. NIU, Y. Q. LIN, G. Y. LIU, J. X. LUO, H. YIN and Z. J. LIU (2019): Molecular detection of Anaplasma infections in ixodid ticks from the Qinghai-Tibet Plateau. Infect. Dis. Poverty. 8, 1. 10.1186/s40249-019-0522-z
20. HORNOK, S., J. FUENTE, I. G. DE MERA, M. L. MELI, V. ELEK, E.GONCZI, T. MEILI, B. TANCZOS, R. FARKAS, H. LUTZ and R. HOFMANN-LEHMANN, (2011): First molecular evidence of Anaplasma ovis and Rickettsia spp. in keds (Diptera: Hippoboscidae) of sheep and wild ruminants. Vector Borne Zoonot. Dis. 11, 1319-1321. 10.1089/vbz.2011.0649
21. HORNOK, S., V. ELEK, J. DE LA FUENTE, V. NARANJO, R. FARKAS, G. MAJOROS and G. FOLDVARI (2007): First serological and molecular evidence on the endemicity of Anaplasma ovis and A. marginale in Hungary. Vet. Microbiol. 122, 316-322. 10.1016/j.vetmic.2007.01.024
22. HUBER, D., I. REIL, S. DUVNJAK, D. JURKOVIĆ, D. LUKAČEVIĆ, M. PILAT, A. BECK, Ž. MIHALJEVIĆ, L. VOJTA, A. POLKINGHORNE and R. BECK (2017): Molecular detection of Anaplasma platys, Anaplasma phagocytophilum and Wolbachia sp. but not Ehrlichia canis in Croatian dogs. Parasitol. Res. 116, 3019-3026. 10.1007/s00436-017-5611-y
23. JIMÉNEZ, C., A. BENITO, J. L. ARNAL, A. ORTÍN, M. GÓMEZ, A. LÓPEZ, S. VILLANUEVA-SAZ and D. LACASTA (2019): Anaplasma ovis in sheep: Experimental infection, vertical transmission and colostral immunity. Small Rumin. Res. 178, 7-14. 10.1016/j.smallrumres.2019.07.003
24. JURKOVIĆ, D., Ž., MIHALJEVIĆ, S. DUVNJAK, C. SILAGHI and R. BECK (2020): First reports of indigenous lethal infection with Anaplasma marginale, Anaplasma bovis and Theileria orientalis in Croatian cattle. Ticks Tick Borne Dis. 11, 101469. 10.1016/j.ttbdis.2020.101469
25. JURKOVIĆ, D., A. BECK, D. HUBER, Ž. MIHALJEVIĆ, A. POLKINGHORNE, F. MARTINKOVIĆ, D. LUKAČEVIĆ, M. PILAT, R. BREZAK, S. BOSNIĆ and R. BECK (2019): Seroprevalence of vector-borne pathogens in dogs from Croatia. Parasitol. Res. 118, 347-352. 10.1007/s00436-018-6129-7
26. KAWAHARA, M., Y. RIKIHISA and Q. LIN (2006): Novel Genetic Variants of Anaplasma phagocytophilum, Anaplasma bovis, Anaplasma centrale, and a Novel Ehrlichia sp. in Wild Deer and Ticks on Two Major Islands in Japan. Appl. Environ. Microbiol. 72, 1102-1109. 10.1128/AEM.72.2.1102-1109.2006
27. KOCAN, K. M. and D. STILLER (1992): Development of Anaplasma ovis (Rickettsiales: Anaplasmataceae) in male Dermacentor andersoni (Acari: Ixodidae) transferred from infected to susceptible sheep. J. Med. Entomol. 29, 98-107. 10.1093/jmedent/29.1.98
28. KRČMAR, S. (2012): Hard ticks (Acari: Ixodidae) of Croatia. ZooKeys 234, 19-57. 10.3897/zookeys.234.3658
29. LACASTA, D., L. M. FERRER, S. SANZ, R. LABANDA, J. M. GONZÁLEZ, A. Á. BENITO, H. RUIZ, A. RODRÍGUEZ-LARGO and J. J. RAMOS (2020): Anaplasmosis Outbreak in Lambs: First Report Causing Carcass Condemnation. Animals 10, 1851. 10.3390/ani10101851
30. LACASTA, D., M. LORENZO, J. M. GONZÁLEZ, M. RUIZ DE ARCAUTE, A. Á. BENITO, C. BASELGA, M. E. MILIAN, N. LORENZO, C. JIMÉNEZ, S. VILLANUEVA-SAZ and L. M. FERRER (2021): Epidemiological study related to the first outbreak of ovine Anaplasmosis in Spain. Animals 11, 2036. 10.3390/ani11072036
31. MRLJAK, V., J. KULEŠ, Ž. MIHALJEVIĆ, M. TORTI, J. GOTIĆ, M. CRNOGAJ, T. ŽIVIČNJAK, I. MAYER, I. ŠMIT, M. BHODE and R. BARIĆ RAFAJ (2017): Prevalence and geographic distribution of vector-borne pathogens in apparently healthy dogs in Croatia. Vector Borne Zoonotic Dis. 17, 398-408. 10.1089/vbz.2016.1990
32. PAROLA, P., V. ROUX, J. L. CAMICAS, I. BARADJI, P. BROUQUIN and D. RAOULT (2000): Detection of ehrlichiae in African ticks by polymerase chain reaction. Trans. R. Soc. Trop. Med. Hyg. 94, 707-708. 10.1016/S0035-9203(00)90243-8
33. PEREIRA, A., R. PARREIRA, M. NUNES, A. CASADINHO, M. L. VIEIRA, L. CAMPINO and C. MAIA (2016): Molecular detection of tick-borne bacteria and protozoa in cervids and wild boars from Portugal. Parasit. Vectors 9, 251. 10.1186/s13071-016-1535-0
34. RAR, V., S. TKACHEV and N. TIKUNOVA (2021): Genetic diversity of Anaplasma bacteria: Twenty years later. Infect. Genet. Evol. 91, 104833. 10.1016/j.meegid.2021.104833
35. RENNEKER, S., J. ABDO, D. E. A. SALIH, T. KARAGENÇ, H. BILGIÇ, A. TORINA and U. SEITZER (2013): Can Anaplasma ovis in small ruminants be neglected any longer? Transbound. Emerg. Dis. 60, 105-112. 10.1111/tbed.12149
36. RYMASZEWSKA, A. and S. GREMLA (2008): Bacteria of the genus Anaplasma - characteristics of Anaplasma and their vectors: a review. Vet. Med. 53, 573-584. 10.17221/1861-VETMED
37. SELMI, R., M. BEN SAID, M. DHIBI, H. BEN YAHIA, H. ABDELAALI and L. MESSADI (2020): Genetic diversity of groEL and msp4 sequences of Anaplasma ovis infecting camels from Tunisia. Parasitol. Int. 74, 101980. 10.1016/j.parint.2019.101980
38. SHABANA, I. I., N. M. ALHADLAG and H. ZARAKET (2018): Diagnostic tools of caprine and ovine anaplasmosis: a direct comparative study. BMC Vet. Res. 14, 165. 10.1186/s12917-018-1489-x
39. STUEN, S. (2016): Haemoparasites in small ruminants in European countries: Challenges and clinical relevance. Small Rumin. Res. 142, 22-27. 10.1016/j.smallrumres.2016.03.005
40. TIBBITTS, T., W. L. GOFF, W. FOREYT and D. STILLER (1992): Susceptibility of two rocky mountain bighorn sheep to experimental infection with Anaplasma ovis. J. Wildl. Dis. 28, 125-129. 10.7589/0090-3558-28.1.125
41. TORINA, A., A. ALONGI, V. NARANJO, S. SCIMECA, S. NICOSIA, V. DI MARCO, S.

- CARACAPPA, K. M. KOCAN and J. DE LA FUENTE (2008a): Characterization of *Anaplasma* infections in Sicily, Italy. *Ann. N.Y. Acad. Sci.* 1149, 90-93. 10.1196/annals.1428.065
42. TORINA, A., A. LONGI, V. NARANJO, A. ESTRADA-PEÑA, J. VICENTE, S. SCIMECA, A. M. F. MARINO, F. SALINA, S. CARACAPPA and J. DE LA FUENTE (2008b): Prevalence and genotypes of *Anaplasma* species and habitat suitability for ticks in a Mediterranean ecosystem. *Appl. Env. Microbiol.* 74, 7578-7584. 10.1128/AEM.01625-08
43. TORINA, A., A. AGNONE, V. BLANDA, A. ALONGI, R. D'AGOSTINO, S. CARACAPPA, A. MARINO, V. DI MARCO and J. DE LA FUENTE (2012): Development and validation of two PCR tests for the detection of and differentiation between *Anaplasma ovis* and *Anaplasma marginale*. *Ticks Tick Borne Dis.* 3, 282-286. 10.1016/j.ttbdis.2012.10.033
44. TORINA, A., R. C. GALINDO, J. VICENTE et al. (2010): Characterization of *Anaplasma phagocytophilum* and *A. ovis* infection in a naturally infected sheep flock with poor health condition. *Trop. Anim. Health Prod.* 42, 1327-1331. 10.1007/s11250-010-9580-8
45. YASINI, S., Z. KHAKI, S. RAHBARI, B. KAZEMI, J. S. AMOLI, A. GHARABAGHI and S. JALALI (2012): Hematologic and clinical aspects of experimental ovine anaplasmosis caused by *Anaplasma ovis* in Iran. *Iran J. Parasitol.* 7, 91-98.
46. VARANAT, M., R. G. MAGGI, K. E. LINDER and E. B. BREITSCHWERDT (2011): Molecular prevalence of *Bartonella*, *Babesia* and hemotropic *Mycoplasma* sp. in dogs with splenic disease. *J. Vet. Intern. Med.* 25, 1284-1291. 10.1111/j.1939-1676.2011.00811.x
47. WANG, H., J. YANG, M. U. MUKHTAR, Z. LIU, M. ZHANG and X. WANG (2019): Molecular detection and identification of tick-borne bacteria and protozoans in goats and wild Siberian roe deer (*Capreolus pygargus*) from Heilongjiang Province, northeastern China. *Parasit Vectors.* 12, 296. 10.1186/s13071-019-3553-1
48. YIN, H. and J. LUO (2007): Ticks of small ruminants in China. *Parasitol. Res.* 101 (Suppl. 2), 187-189. 10.1007/s00436-007-0688-3
49. ZHAO, L., B. HE, K. R. LI, L. FEI, L. Y. ZHANG, X. Q. LI and Y. H. LIU (2018): First report of *Anaplasma ovis* in pupal and adult *Melophagus ovinus* (sheep ked) collected in South Xinjiang, China. *Parasite. Vector* 11, 258. 10.1186/s13071-018-2788-6

The first description of ram infection with rickettsiae *Anaplasma ovis* in the Republic of Croatia

Tomislav ŠARIĆ, DVM, PhD, Associate Professor, Department of Ecology, Agronomy and Aquaculture, University of Zadar, Zadar, Croatia; Ana BECK, DVM, PhD, Associate Professor, unemployed, Croatia; Ivo TARAŠ, DVM, Ante ŠUTO, DVM, Denis ORLOVIĆ, DVM, Veterinary Practice Benkovac d.o.o., Benkovac, Croatia; Daria JURKOVIĆ, DVM, Expert Associate, Relja BECK, DVM, PhD, Senior Scientific Associate, Croatian Veterinary Institute, Zagreb, Croatia

In late May 2015, a sample of ram blood with suspected piroplasmosis from the vicinity of Benkovac was delivered to the Laboratory for Parasitology of the Croatian Veterinary Institute in Zagreb, Croatia. Therapy with Imidocarb (Imizol 0.5 mL s/c) and oxytetracycline (Geomycin retard 5 mL i/m) was started immediately, with supportive therapy with vitamins AD₃E and B-complex. The health status improved and clinical signs disappeared after five days, and the ram fully recovered. Peripherally located intraerythrocyte bodies were found in the blood smear, and *Anaplasma ovis* was confirmed by sequencing the 16S rRNA and MSP4 gene, while the DNA of other pathogens was not present. This research proved the presence of *A. ovis* in Croatia and in Southeast Europe for the first time. Of the eight species of *Anaplasma* recognized today, small ruminant anaplasmosis is caused by three species, *A. phagocytophilum*, *A. capra* and

A. ovis, and to date only *A. phagocytophilum* has been proven in Croatia. According to veterinarians from the Benkovac Veterinary practice, the described clinical signs of the disease are common in sheep and rams introduced from non-endemic areas and have never been observed in animals younger than five months. It should be emphasized that in addition to Imisol, veterinarians in the Benkovac area always treat sick sheep with tetracyclines, the drug of choice for *Anaplasma* treatment, and sick animals are successfully cured if treatment is administered within five days of the onset of clinical signs. The vector is the tick *Rhipicephalus bursa*, which is present throughout the Republic of Croatia and was also found on the infected ram, so it is to be expected that the causative agent is also present elsewhere in Croatia.

Key words: *Anaplasma ovis*; ram; clinical signs, molecular detection; Benkovac