

Prolazna eritroblastopenija djetinjstva i infekcija COVID-19: prikaz slučaja

Transient erythroblastopenia of childhood and COVID-19 infection: a case report

Dora Šimić^{1*}, Jelena Roganović^{1, 2}

¹ Sveučilište u Rijeci, Medicinski fakultet, Rijeka, Hrvatska

² Klinički bolnički centar Rijeka, Klinika za pedijatriju, Rijeka, Hrvatska

Sažetak. Cilj: Istaknuti važnost uključivanja prolazne eritroblastopenije djetinjstva u diferencijalnu dijagnozu anemije u prethodno zdravog malog djeteta kako bi se izbjegle nepotrebne dijagnostičke i terapijske intervencije te opisati utjecaj infekcije virusom SARS-CoV-2 na tijek i ishod bolesti. **Prikaz slučaja:** Djevojčica u dobi od dvije i pol godine bila je upućena na hitnu bolničku obradu zbog teške anemije. Kod prijama je bila dobrog općeg stanja, bez subjektivnih tegoba, s bljedoćom kože i sluznica, urednog ostalog somatskog statusa. Premorbidna i obiteljska anamneza bile su negativne. Ponovljeni nalazi potvrdili su izoliranu tešku normocitnu normokromnu anemiju. Praćen je spontani oporavak crvene loze. Interkurentna infekcija COVID-19 s udruženom neutropenijom i trombocitopenijom utjecala je na tijek, ali ne i na povoljan ishod bolesti. Postavljena je dijagnoza tranzitorne eritroblastopenije djetinjstva s komplikacijama uslijed infekcije COVID-19. Liječenje je bilo potpuno. U daljnjem tijeku bila je praćena ambulantno, do potpunog oporavka anemije dva mjeseca nakon hospitalizacije. **Zaključak:** Prolazna eritroblastopenija djetinjstva stečeni je samoograničavajući poremećaj, karakteriziran anemijom i retikulocitopenijom uslijed zastoja eritropoeze u prethodno zdravog djeteta. Evaluaciju treba usmjeriti na isključenje drugih uzroka anemije. Infekcija COVID-19 ne utječe na povoljan ishod bolesti.

Cljučne riječi: anemija; COVID-19; eritroidna aplazija

Abstract. Aim: Emphasize the importance of including transient erythroblastopenia of childhood in the differential diagnosis of anemia in a previously healthy young child, aiming to avoid unnecessary diagnostic and therapeutic interventions, and describe the influence of SARS-CoV-2 virus infection on the course and outcome of the disease. **Case report:** A two-and-a-half-year-old girl was referred to the emergency hospital department due to severe anemia. On admission, she was in good general condition, asymptomatic, with pale skin and mucous membranes, and no other abnormalities. Previous and family history were negative. Repeated findings confirmed isolated severe normocytic normochromic anemia. Spontaneous recovery was observed. Intercurrent COVID-19 infection with associated neutropenia and thrombocytopenia the course but not the favorable outcome of the disease. Transient erythroblastopenia of childhood was diagnosed, with complications due to COVID-19 infection. The treatment was supportive. She was followed up on an outpatient basis, until complete recovery of anemia two months after hospitalization. **Conclusion:** Transient erythroblastopenia of childhood is an acquired self-limiting disorder, characterized by anemia and reticulocytopenia due to temporary suppression of erythropoiesis in a previously healthy child. The evaluation should be focused on excluding other causes of anemia. COVID-19 infection does not affect a favorable outcome of the disease.

Key words: anemia; COVID-19; red-cell aplasia, pure

***Dopisni autor:**

Dora Šimić, dr. med.

Sveučilište u Rijeci, Medicinski fakultet

Braće Branchetta 20, 51 000 Rijeka,

Hrvatska

E-mail: dora.simic1@gmail.com

<http://hrcak.srce.hr/medicina>

UVOD

Prolazna eritroblastopenija djetinjstva (engl. *transient erythroblastopenia of childhood*; TEC) stečeni je benigni poremećaj karakteriziran odsutnom ili značajno smanjenom eritropoezom s posljedičnom anemijom i retikulocitopenijom u djece dobi od jedne do četiri godine¹. Često su jedini znak bolesti bljedoća kože i sluznica. Mogu biti prisutni drugi simptomi anemije: bezvoljnost, umor, srčani šumovi, tahikardija, tahipneja i najteža komplikacija hemodinamska nestabilnost s potrebom za transfuzijskim liječenjem^{1,2}. Etiologija je nepoznata, a čest je podatak o preboljeloj virusnoj infekciji unatrag dva do tri mjeseca, najčešće parvovirusom B19 ili humanim herpes virusom 6³. Izlaganje zajedničkom okolišnom čimbeniku objašnjava istovremenu pojavu bolesti kod više članova obitelji, ali postoje zapažanja o mogućem podliježućem nasljednom čimbeniku⁴. Dijagnoza se postavlja na osnovi nalaza izolirane normocitne anemije i retikulocitopenije u odsutstvu drugih uzroka anemije u prethodno zdravog djeteta. U nejasnim slučajevima indicirana je punkcija koštane srži koja pokazuje eritroidnu aplaziju ili hipoplaziju, uz urednu granulopoezu i trombopoezu⁵. Liječenje je potporno. Prognoza bolesti je odlična, s potpunim oporavkom hematopoeze u sve djece, obično unutar jednog do dva mjeseca¹. U literaturi nema dosad opisane udruženosti TEC-a s infekcijom COVID-19. Cilj je rada uputiti na važnost uključivanja tranzitorne eritroblastopenije djetinjstva, kao najčešće stečene eritroidne aplazije u male djece, u diferencijalnu dijagnozu anemije u prethodno zdravog djeteta kako bi se izbjegle suvišne dijagnostičke i terapijske intervencije te opisati utjecaj infekcije COVID-19 na tijek i ishod bolesti.

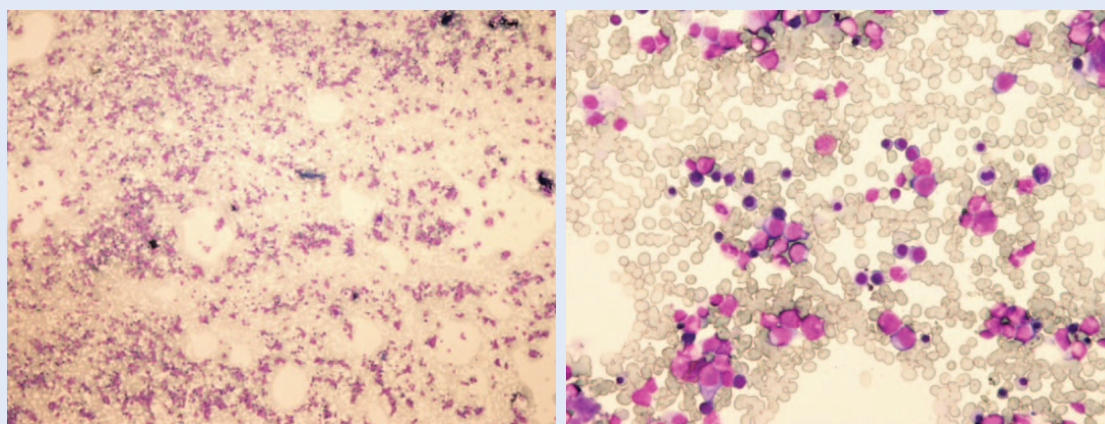
PRIKAZ SLUČAJA

Djevojčica u dobi od dvije i pol godine upućena je od nadležnog pedijatra na hitnu obradu i liječenje u Kliniku za pedijatriju Kliničkog bolničkog centra Rijeka nakon laboratorijski uočene izolirane teške normocitne anemije (eritrociti $2,06 \times 10^{12}/L$, hemoglobin 59 g/L). Unatrag tri mjeseca suho je kašljala i povremeno je bila subfebrilna. Nalaz krvne slike učinjen dva mjeseca pred prijam bio je uredan.

Premorbidna anamneza bila je uredna. Bila je rođena u terminu, urednog rasta i razvoja. Bila je redovito cijepljena. Apetit joj je bio dobar, a prehrana raznovrsna. U obitelji nije bilo krvnih bolesti. Nakon dolaska u bolnicu uzet je obrisak nazofarinksa i ždrijela za testiranje na SARS-CoV-2 djevojčici i ocu u pratnji te su bili zaprimljeni u izolacijsku jedinicu. Po prispjeću pozitivnog testa lančane reakcije polimeraze s reverznom transkripcijom (RT-PCR) na SARS-Cov-2 u oca premješteni su u COVID jedinicu Klinike za pedijatriju. RT-PCR test na SARS-Cov-2 u djevojčice je kod prijama bio negativan.

Prolazna eritroblastopenija djetinjstva stečeni je samograničavajući poremećaj, karakteriziran anemijom i retikulocitopenijom uslijed zastoja eritropoeze u prethodno zdravog djeteta. Bolest je nepoznate etiologije, a može joj prethoditi virusna infekcija. Infekcija COVID-19 ne utječe na povoljan ishod bolesti. Često su jedini znak bolesti bljedoća kože i sluznica.

Kod prijama je bila dobrog općeg stanja, subfebrilna (37,4 °C), bez subjektivnih tegoba, bljedosive boje kože, slabo prokrvljenih sluznica i izraženih podočnjaka, bez znakova hemoragijske dijadeze. Puls je bio 120/min, saturacija kisika u krvi 100 %, krvni tlak 90/62 mm Hg (uredan za dob). Nad prekordijem je bio čujan sistolički šum II/VI, bez propagacije. Jetra i slezena nisu bile palpabilne. Ostali somatski status bio je bez odstupanja. Laboratorijski su nalazi potvrdili izoliranu tešku normocitnu normokromnu anemiju: eritrociti $2,07 \times 10^{12}/L$, hemoglobin 58 g/L, hematokrit 0,177, srednji volumen eritrocita MCV 85,5, srednja količina hemoglobina u eritrocitu MCH 28,0, srednja koncentracija hemoglobina u eritrocitu MCHC 328) uz značajnu retikulocitozu (85,2 ‰). Morfologija eritrocita bila je uredna. Vrijednosti leukocita ($7,6 \times 10^9/L$) i trombocita ($398 \times 10^9/L$) bile su uredne, uz normalnu diferencijalnu krvnu sliku. Vrijednosti serumskog željeza, feritina, bilirubina i haptoglobina bile su uredne. Direktni i indirektni antiglobulinski test bio je negativan. Hemokult testovi za otkrivanje prisutnosti krvi u stolici u tri su navrata bili negativni. Serološki testovi na parvovirus B19, humani herpes virus 6,



a. Povećanje od 20 puta

b. Povećanje od 200 puta

Slika 1. Punktat koštane srži – bojenje May-Gruenwald-Giemsa (MGG). Obilno celularna koštana srž, s prisutnim svim razvojnim oblicima eritropoeze u povećanju od 20 puta (a) i povećanju od 200 puta (b).

(Slike su dobivene ljubaznošću dr. sc. Irene Seili Bekafigo, dr. med.)

Epstein-Barrov virus, citomegalovirus, *Mycoplasma pneumoniae* i *Chlamydia pneumoniae* bili su negativni.

Djevojčica je bila pažljivo klinički i laboratorijski praćena. Bila je dobrog općeg stanja, a vrijednosti krvne slike u spontanom oporavku (hemoglobin 63 – 65 – 67 – 76 g/L, retikulociti 144,4 – 160,6 – 175,3 ‰). Petog dana boravka bila je visoko febrilna, s nazalnom kongestijom. U kontrolnim laboratorijskim nalazima bila je zabilježena leukopenija ($1,8 \times 10^9$ /L) s neutropenijom (apsolutni broj neutrofila 710) i blaga trombocitopenija (131×10^9 /L). Učinjena je punkcija koštane srži. U obilno celularnom uzorku bila je umnožena normoblastična eritropoeza, s prisutnim svim razvojnim oblicima (slika 1). Ponovljen RT-PCR test na SARS-CoV-2 bio je pozitivan. Iduća četiri dana bila je febrilna zbog čega je liječena simptomatski. Vrijednosti neutrofila i trombocita bile su u daljnjem padu (najniži apsolutni broj neutrofila 100, najniži broj trombocita 110×10^9 /L), ali uz oporavak crvene krvne slike (hemoglobin 78 – 84 g/L). Od jedanaestog dana boravka bila je afebrilna, urednog kliničkog nalaza, a otpuštena je kući 14. dana. U daljnjem tijeku bila je praćena ambulantno, do potpunog oporavka anemije dva mjeseca nakon hospitalizacije.

RASPRAVA

TEC je prvi put opisan 1970. godine kao prikaz četiriju slučajeva i razlikovanja ove bolesti od Diamond-Blackfanove anemije (BDA), prirodne

aplazije crvene loze koja se najčešće dijagnosticira u prvoj godini života⁶. TEC se obično dijagnosticira u djece nakon šest mjeseci, najčešće između jedne i četiri godine, s rasponom od jednog mjeseca do šest godina⁵. Razlikovanje između TEC-a i BDA u djece, koji se u prvoj godini života prezentiraju hipoplastičnom anemijom, može biti teško. U 70 % pacijenata s BDA prisutne su kongenitalne anomalije (niska rodna masa, zaostatak u rastu i razvoju, kraniofacijalne anomalije, malformacije palca, urogenitalne abnormalnosti)⁷. Povećan je fetalni hemoglobin i aktivnost adenozin deaminaze u eritrocitima, a molekularno-genetičke analize otkrivaju specifične mutacije u 65 % pacijenata s BDA^{8,9}. Nasuprot tome, pacijenti s TEC-om urednog su nalaza osim znakova anemije⁷. Opisani su pojedinačni slučajevi TEC-a s ektopičnom atrijalnom tahikardijom, perikarditisom i neurološkim promjenama^{2,9}. Najčešći infektivni uzročnik stečene aplazije crvene loze je parvovirus B19, a opisani su i virus hepatitisa A, B i C, Epstein-Barrov virus i virus humane imunodeficijencije^{3,5,9}. Diferencijalna dijagnoza TEC-a uključuje, kao u svakom slučaju anemije, osim smanjenog stvaranja eritrocita, hemolizu i gubitak krvi. Pažljiva anamneza i pregled eliminiraju krvarenje kao uzrok normocitne anemije. U pacijenata s TEC-om laboratorijski nalazi isključuju hemolizu, a pacijent nema žuticu ni splenomegaliju⁹.

TEC je najčešći uzrok aplazije crvene loze u djece. Dijagnoza se često postavlja kasno radi postupnog razvoja bolesti. Zbog životnog vijeka eritro-

cita od 100 do 120 dana, potpuni zastoj eritropoeze nema odmah kliničke manifestacije, nego se za oko 60 dana vrijednosti hemoglobina smanjuju za polovicu. Pretpostavlja se da ima puno supkliničkih slučajeva i TEC se ponekad prepoznaje slučajno na rutinskim laboratorijskim pretragama.

Do sada u literaturi nije istovremeno opisan TEC i COVID-19. U naše pacijentice infekcija virusom SARS-CoV-2 nije utjecala na spontani oporavak crvene krvne slike, ali je bila udružena s leukopenijom, neutropenijom i blagom trombocitopenijom. Hematološke komplikacije česte su kod bolesnika s COVID-om, uključujući trombocitopeniju¹⁰. Mogući mehanizmi nastanka trombocitopenije jesu smanjeno stvaranje trombocita zbog direktne infekcije progenitorskih stanica koštane srži i „citokinske oluje“, povećana razgradnja trombocita zbog stvaranja autoantitijela i imunih kompleksa te povećana agregacija (mikrotrombi) i potrošnja trombocita u plućima¹⁰. Naša je pacijentica imala urednu trombopoezu u koštanoj srži, pa je trombocitopenija najvjerojatnije posljedica povećane razgradnje trombocita. TEC može biti udružen s kvantitativnim poremećajima trombocita, a češća je trombocitoza od trombocitopenije¹¹. Studija Wei X. i suradnika pokazala je da su ostali laboratorijski nalazi u COVID infekciji nespecifični. U 70 % djece nije bilo limfocitne deplecije, a 20 % je imalo leukopeniju, što upućuje na manji stupanj imunološke disfunkcije nego u odraslih pacijenata¹¹. Herry i suradnici također su utvrdili normalan broj leukocita u 70 % djece, neutropeniju kod 6 %, neutrofiliju kod 4,6 %, a limfopeniju kod 3 % djece, dok su C-reaktivni protein i prokalcitonin bili povišeni. Povišenje prokalcitonina specifično je za pedijatrijsku populaciju i može ukazati na potrebu za liječenjem antibioticima¹¹.

U naše pacijentice su detaljnom obradom isključeni alternativni uzroci anemije. Direktni antiglobulinski test bio je negativan. Razine serumskog željeza i feritina bile su uredne. Nije dokazan gubitak krvi probavnim traktom. Anamneza o bljedom asimptomatskom djetetu, klinička slika, izolirana normocitna anemija s urednim razmazom periferne krvi i laboratorijski nalazi kojima su isključeni drugi uzroci anemije, sugerirali su dijagnozu TEC-a. Zbog udružene neutropenije i trombocitopenije petog dana hospitalizacije, iako je RT-PCR testom potvrđena infekcija virusom SARS-

CoV-2, učinjena je punkcija koštane srži radi isključenja maligne infiltracije srži. Pacijenti s TEC-om imaju normocelularnu koštanu srž s eritroidnom hipoplazijom⁹. Tipičan je zastoj sazrijevanja na nivou pronormoblasta, a moguća je i potpuna odsutnost eritroidnih prekursora⁹. Odnos mijeloidne i eritroidne loze značajno je povišen. Naša je pacijentica hospitalizirana u fazi spontanog oporavka, na što upućuje retikulocitoza prisutna kod prijama. Stoga je u punktatu koštane srži bila umnožena normoblastična eritropoeza s prisutnim svim razvojnim oblicima.

Dijagnoza se postavlja na osnovi nalaza izolirane normocitne anemije i retikulocitopenije u odsustvu drugih uzroka anemije, nekada uz punkciju koštane srži. Liječenje je potporno, uz potpuni oporavak bolesnika. Radi izbjegavanja nepotrebnih dijagnostičkih i terapijskih intervencija ističe se važnost uključivanja ove najčešće stečene eritroidne aplazije u diferencijalnu dijagnozu anemije u djece.

Prognoza TEC-a je odlična. Prema podacima iz literature u vrijeme prezentacije već je 5 do 10 % djece u fazi oporavka, 80 % se oporavi unutar jednog mjeseca, a ostali unutar dva mjeseca⁵. Većina djece s TEC-om tolerira anemiju vrlo dobro. Transfuzije eritrocita indicirane su samo u djece s hemodinamskom nestabilnošću.

ZAKLJUČAK

Bljedilo u malog djeteta s izoliranom normocitnom anemijom treba pobuditi sumnju na TEC. Pacijente treba pažljivo opservirati, a one s teškom anemijom hospitalizirati radi isključenja drugih uzroka anemije. Liječenje je potporno. Prognoza bolesti je odlična, sa spontanom oporavkom u sve djece unutar tri mjeseca. Infekcija COVID-19 u naše je pacijentice utjecala na tijek, ali ne i na povoljan ishod bolesti.

Izjava o sukobu interesa: Autori izjavljuju kako ne postoji sukob interesa.

LITERATURA

1. Van Den Akker M, Dror Y, Odame I. Transient erythroblastopenia of childhood is an underdiagnosed and self-limiting disease. *Acta Paediatr Int J Paediatr* 2014;103:288-94.

2. Schinasi DA, Schapiro E, Shah M. Ectopic atrial tachycardia in an infant with transient erythroblastopenia of childhood. *Pediatr Emerg Care* 2011;27:657-9.
3. Skeppner G, Kreuger A, Elinder G. Transient erythroblastopenia of childhood: Prospective study of 10 patients with special reference to viral infections. *J Pediatr Hematol Oncol* 2002;24:294-8.
4. Shaw J, Meeder R. Transient erythroblastopenia of childhood in siblings: Case report and review of the literature. *J Pediatr Hematol Oncol* 2007;29:659-60.
5. UpToDate [Internet]. Narla A, Sandoval C: Overview of causes of anemia in children due to decreased red blood cell production. c2021 [cited 2021 May 23]. Available from: <https://www.uptodate.com/contents/overview-of-causes-of-anemia-in-children-due-to-decreased-red-blood-cell-production>.
6. Wranne L. Transient Erythroblastopenia in Infancy and Childhood. *Scand J Haematol* 1970;7:76-81.
7. Medscape [Internet]. Huang L, Coppes MJ, Portwine C, Miller R: Transient erythroblastopenia of childhood. c2021 [cited 2021 May 23]. Available from: <https://emedicine.medscape.com/article/959644-overview>.
8. Engidaye G, Melku M, Enawgaw B. Diamond blackfan anemia: Genetics, pathogenesis, diagnosis and treatment. *EJIFCC* 2019;30:67-81.
9. Burns RA, Woodward GA. Transient Erythroblastopenia of Childhood: A Review for the Pediatric Emergency Medicine Physician. *Pediatr Emerg Care* 2019;35:237-40.
10. Xu P, Zhou Q, Xu J. Mechanism of thrombocytopenia in COVID-19 patients. *Ann Hematol* 2020;99:1205-8.
11. Stemberger Marić L, Roglić S. Infekcija SARS-CoV-2 (COVID-19) u djece. *Paediatr Croat* 2020;64:94-9.