



Kolposkopija u dijagnostici premalignih i malignih promjena vrata maternice

Colposcopy for diagnosis of premalignant and malignant cervical lesions

Dražan Butorac¹, Tatjana Nemeth Blažič², Ana Meyra Potkonjak¹ , Adriana Bokulić³, Ivana Stojanović¹

¹Klinika za ginekologiju i porodništvo, Medicinski fakultet Sveučilišta u Zagrebu, Klinički bolnički centar Sestre milosrdnice

²Hrvatski zavod za javno zdravstvo

³Endokrinološki laboratorij, Klinika za onkologiju i nuklearnu medicinu, Medicinski fakultet Sveučilišta u Zagrebu, Klinički bolnički centar Sestre milosrdnice

Deskriptori

TUMORI VRATA MATERNICE – dijagnoza, patologija;
PREKANCEROZNE LEZIJE – dijagnoza, patologija;
INTRAEPITELNA NEOPLAZIJA VRATA MATERNICE
– dijagnoza, patologija;
PAPILOMAVIRUSNE INFEKCIJE – komplikacije;
PROBIR – metode; KOLPOSKOPIJA – metode;
PAPA TEST; RANO OTKRIVANJE KARCINOMA;
POSTUPNICI

Descriptors

UTERINE CERVICAL NEOPLASMS – diagnosis, pathology;
PRECANCEROUS CONDITIONS – diagnosis, pathology;
CERVICAL INTRAEPITHELIAL NEOPLASIA
– diagnosis, pathology;
PAPILLOMAVIRUS INFECTIONS – complications;
MASS SCREENING – methods;
COLPOSCOPY – methods; PAPANICOLAOU TEST;
EARLY DETECTION OF CANCER;
ALGORITHMS

SAŽETAK. Dugotrajna infekcija visokorizičnim tipovima humanog papiloma virusa (HPV-a) glavni je čimbenik nastajanja premalignih i malignih lezija vrata maternice. Učinkovita prevencija i kontrola bolesti zahtijeva poznavanje epidemioloških karakteristika populacije, provođenje metoda probira te otkrivanja bolesti u što ranijem stadiju odnosno predstadiju invazivne bolesti. Dijagnostičke metode koje se koriste u cilju probira uključuju citološke metode – PAPA test, mikrobiološka testiranja, HPV testiranje, HPV genotipizaciju i kolposkopiju. Korištenje novih dijagnostičkih testova zahtijeva preispitivanje uloge svih razina probira odnosno dijagnosticiranja. Usporedom smjernica različitih stručnih društava za probir i dijagnosticiranje premalignih i malignih lezija vrata maternice, kolposkopija je metoda koja određuje daljnji smjer. Cilj je ovog rada propitati važnost i ulogu kolposkopije u dijagnostici i praćenju premalignih i malignih promjena vrata maternice u sinergiji s drugim dijagnostičkim metodama.

SUMMARY. Long-term infection with high-risk human papillomavirus (HPV) is a major contributing factor in the development of premalignant and malignant cervical lesions. Effective disease prevention and control requires knowledge of the epidemiological characteristics of population, implementation of screening method, and detection of the disease at the early or at pre-stage of invasive disease. Screening methods include cytological methods – Pap smear, microbiological testing, HPV testing, HPV genotyping, and colposcopy. The use of new diagnostic tests necessitates a re-evaluation of all methods at all levels of screening or diagnosis. By comparing the guidelines of various professional societies for the screening and diagnosis of premalignant and malignant cervical lesions, colposcopy is a method that indicates further direction. The aim of this paper is to evaluate the importance and the role of colposcopy in diagnosis of premalignant and malignant changes of the cervix, in synergy with other diagnostic methods.

Po pojavnosti u žena dobi od 30 do 39 godina, rak vrata maternice je treći najčešći rak žena (nakon raka dojke i štitnjače). U Hrvatskoj više od 300 žena godišnje oboli od raka vrata maternice.¹ Uz rizične čimbenike poput genetskog naslijeđa, imunološkog statusa, spolnih navika i socioekonomskih uvjeta, nastanak cervikalnih neoplazija dominantno se povezuje s kroničnom infekcijom humanim papilomavirusom visokog rizika (high-risk HPV).² Prema histološkim karakteristikama, dvije su glavne vrste raka vrata maternice: skvamozni i adenokarcinom. U Hrvatskoj je cijepljenje protiv infekcije HPV-om uvedeno u nacionalni Program cijepjenja 2015. godine, a u pojedinim županijama i gradovima prema mogućnostima već od 2008. godine, i stoga je uz dobar cijepni obuhvat razumno očekivati smanjenje incidencije lezija vrata maternice u budućnosti. Predviđanjem učinaka cijepjenja za 78 zemalja svijeta s nižim i nižim srednjim dohotkom, smanjenje mortaliteta do 2030. godine iznosilo bi 0,1%. Ako se cijepjenju pridruže dodatni

čimbenici: organizirani nacionalni probir i liječenje, ta vrijednost iznosila bi 34,2%.³ Probir uključuje izvođenje PAPA testa, testiranje prisutnosti infekcije visokorizičnim tipovima HPV-a (engl. *High-risk HPV*), primjenu dualnih testova – kotestiranje PAPA + HPV test i korištenje biomarkera p16/Ki-67 prije upućivanja na kolposkopiju. Ove metode međusobno se nadopunjuju i povećavaju uspjeh probira s kolposkopijom čije pravilno korištenje izravno racionalizira probir. Uvođenje novih testova prisutnosti HPV-a i njegove aktivnosti u tkivu uz standardni probir dovodi do pojave novih indikacija za korištenje kolposkopije.

Trajna edukacija i posvećenost svih sudionika zdravstvenog sustava očuvanju i unaprjeđenju zdravlja

Adresa za dopisivanje:

Ana Meyra Potkonjak, dr. med., <https://orcid.org/0000-0001-8741-9901>
Klinika za ženske bolesti i porodništvo, Medicinski fakultet Sveučilišta u Zagrebu,
Klinički bolnički centar Sestre milosrdnice, Vinogradska cesta 29, 10000 Zagreb,
e-pošta: ampotkonjak@gmail.com

Primljeno 23. listopada 2020., prihvaćeno 25. veljače 2021.

TABLICA 1. KLASIFIKACIJE I PODJELA CERVICALNIH INTRAEPITELNIH LEZIJA OVISNO O DIJAGNOSTIČKOJ METODI
TABLE 1. CLASSIFICATIONS AND STAGING OF CERVICAL INTRAEPITHELIAL LESIONS

Kolposkopski obrazac "Rio de Janeiro Zagreb 2011" Colposcopic model "Rio de Janeiro Zagreb 2011"	NCI Bethesda 2014 „Zagreb 2016“	Patohistološka klasifikacija SZO-a 2014. WHO pathohistological classification 2014
G1	LSIL	LSIL
G2	HSIL	HSIL
Sumnja na karcinom / Suspicious for invasion	Karcinom / Carcinoma	Karcinom / Carcinoma

neizostavni su čimbenici unaprjeđenja kvalitete zdravlja pacijentica. Stope preživljenja različitih vrsta raka, pa tako i raka vrata maternice mogu se značajno poboljšati prevencijom, ranim postavljanjem dijagnoze i pravodobnim liječenjem prema najsvremenijim spoznajama. Stoga je uz primarnu prevenciju, koja obuhvaća cijepljenje i edukaciju, važno provoditi i aktivnosti sekundarne prevencije koje uključuju probirne preglede i testiranje na nacionalnoj razini.⁴

Do sada je poznato više od 200 genotipova HPV virusa.⁵ Većinu genotipova karakterizira niski, a samo manji dio visoki onkogeni potencijal. Dugotrajna infekcija visokorizičnim tipovima HPV-a glavni je čimbenik rizika za razvoj zloćudnih lezija vrata maternice.²

Usporedba klasifikacije nalaza

Dug je put od početka usuglašavanja klasifikacija kolposkopskog nalaza s citološkom i patohistološkom klasifikacijom premalignim i malignim promjenama na vratu maternice. Hinselmann je prvi put upotrijebio kolposkopiju 1924. godine, a opisao ju je i objavio njezinu primjenu 1925. godine.^{6,7} Tijekom godina primjene i razvojem tehnologije kolposkopija se kontinuirano usavršava te joj je danas glavni cilj pronalaznje i klasificiranje cervicalnih intraepitelnih neoplazija (CIN) odnosno ranih invazivnih lezija vrata maternice, rodnice, stidnice i anusa.

Sve klasifikacije kolposkopskog nalaza od 1976. godine pa do „Rio de Janeiro 2011“^{8,9} manje ili više upozoravale su na nisku specifičnost kolposkopskog nalaza te svjesno ili nesvjesno upućivale na oprez u interpretaciji nalaza, ali i koristi kolposkopije radi točnijeg dijagnosticiranja mjesta lezija na vratu maternice. Vođeci se klasifikacijom kolposkopskog nalaza „Rio de Janeiro 2011“, šest stručnih društava Hrvatskoga liječničkog zbora: Hrvatsko društvo za ginekologiju i opstetriciju, Hrvatsko ginekološko-onkološko društvo, Hrvatsko društvo za kolposkopiju i patologiju vrata maternice, Sekcija ginekologa u primarnoj zdravstvenoj zaštiti, Hrvatsko društvo za kliničku citologiju i Hrvatsko društvo za patologiju i sudsku medicinu izdali su smjernice za postupanje s cervicalnim intraepitelnim lezijama i kolposkopski obrazac „Rio de Janeiro | Zagreb 2011“¹⁰ (slika 2). Predložena klasifikacija promjena uključuje kolposkopske stupnjeve (graduse):

G1 ako se radi o kolposkopskim manjim promjenama (*minor changes*) i G2 ako se radi o kolposkopski većim promjenama (*maior changes*). Ova podjela usporediva je s postojećom, novom citološkom odnosno histološkom klasifikacijom (tablica 1).¹¹

Prema potencijalu za razvoj raka vrata maternice, citološki nalaz Bethesda klasifikacije iz 2014. godine izdvaja promjene na stanicama niskog stupnja LSIL (engl. *Low-grade squamous intraepithelial lesion*) i visokog stupnja HSIL (engl. *High grade squamous intraepithelial lesion*). Kategorije novije klasifikacije zamjenjuju ranije opisane stupnjeve CIN I, CIN II, CIN III, CIS, tako da LSIL obuhvaća CIN I, a HSIL ostale promjene.^{12,13} Metode konvencionalnog PAPA testa i/ili tekućinske citologije (engl. *Liquid-based Pap test*) smatraju se podjednako učinkovitima za probir, uz veće tehničke mogućnosti tekućinske citologije. U slučaju pozitivnog nalaza tekućinske citologije, iz istog uzorka može se učiniti HPV test, ponoviti novi razmaz PAPA te mikrobiološka analiza.¹⁴

Hrvatsko društvo za kliničku citologiju Hrvatskoga liječničkog zbora preporučuje korištenje obrasca citološkog nalaza vrata maternice „Zagreb 2016“ nastalog prema modifikaciji Bethesda klasifikacije iz 2014. godine.¹⁵

U klasifikaciji Svjetske zdravstvene organizacije iz 2014. godine (*WHO Classification of Tumours of Female Reproductive Organs*) navedena je patohistološka podjela nalaza vrata maternice na promjene nižeg stupnja (*low-grade*) i promjene višeg stupnja (*high-grade*) intraepitelne lezije. LSIL predstavlja CIN1, a HSIL uključuje promjene stupnja CIN2 i CIN3, karcinom *in situ*.¹⁶

Kolposkopija u dijagnostičkom postupniku intraepitelnih cervicalnih lezija

U metodama probira koje kao početnu pretragu koriste određivanje prisutnosti infekcije HPV-om i /ili vrste genotipa HPV-a u brojnim zemljama naglašena je važnost kolposkopije kao metode koja je mogla precizno postaviti, potvrditi ili isključiti citološku dijagnozu, tj. promjene na stanicama sluznice uz prisutnost infekcije HPV-om.¹⁷ Spoznaja o velikoj osjetljivosti, ali maloj specifičnosti testiranja na HPV govori o većem broju pozitivnih pacijentica, ali bez postojanja promje-

na na vratu maternice i nalaže da nije potrebno uvijek raditi citološku, a pogotovo histološku provjeru sumnje dijagnoze premaligne ili maligne lezije na vratu maternice ako to nije potvrđeno kolposkopskim pregledom. Na ovaj način izbjegavaju se suvišni postupci u dijagnosticiranju lezija vrata maternice.¹⁸

Određivanje biomarkera p16/Ki-67 povećava točnost rezultata probira.¹⁵ Pretraga se izvodi u citološkim laboratorijima, sa stakalca PAPA-testa, a odlikuje se većom mogućnosti detekcije lezija u endocervikalnom cilindričnom epitelu.¹⁹ Proteini p16 i Ki-67 sudjeluju u regulaciji staničnog ciklusa. Prekomjerna aktivnost p16 je biljeg transformirajuće infekcije HPV-om, a nuklearnog proteina Ki-67 stanične proliferacije. Imunocitokemijsko bojenje dvojnim biljegom p16/Ki-67 koristi se u otkrivanju teške displazije i rizika za razvoj raka vrata maternice. Metoda se izvodi na svježim uzorcima, obojenim po Papanicolaou ili dobivenim metodom tekuće citologije. Stanice s negativnim signalom jednog biljega ili s negativnim nalazom obaju biljega smatraju se negativnim na dvojno bojenje. Imunocitokemijsko dvojno bojenje p16/Ki-67 izvodi se u slučajevima negativnog PAPA-testa s nalazom visokorizičnog HPV-a, ASC-US-a, AGC endocervikalnog ili neodređenog podrijetla, LSIL-a, ASC-H uz negativnu kolposkopiju.¹⁵ Konvencionalni PAPA-test moguće je učiniti netom nakon testiranja na HPV. Obrnuti postupak nije moguće učiniti i potreban je vremenski razmak od minimalno mjesec dana budući da je za test na HPV potrebno oko 5 milijuna vijabilnih stanica.¹⁵ Usporedbom kolposkopskog nalaza s histološkim nalazom dobivenim kolposkopski vođenom biopsijom tkiva vrata maternice dobiveni su rezultati osjetljivosti kolposkopije u razlikovanju normalnog od

abnormalnog tkiva vrata maternice u rasponu od 87% do 99%, a specifičnosti u rasponu od 26% do 87%.²⁰

Postupnici i indikacije za kolposkopski pregled

U travnju 2020. godine objavljene su smjernice Američkog društva za kolposkopiju i cervikalnu patologiju 2019. naziva *Risk-Based Management Consensus Guidelines for Abnormal Cervical Cancer Screening Tests and Cancer Precursors*. Sadržaj ovoga četvrtog izdanja sažima prethodne publikacije i uvodi promjene u postupanju uzimajući u obzir čimbenike rizika umjesto djelovanja temeljem rezultata testova probira. Za razliku od prethodnih smjernica koje su predlagale donošenje odluke isključivo temeljem rezultata probirnih testova, ove smjernice predlažu kolposkopiju kod svih pacijentica kod kojih postoji sumnja na cervikalnu displaziju visokog stupnja uzimajući u obzir citološke nalaze, ali i postojanje čimbenika rizika u anamnezi.²¹

S obzirom na dob pacijentice, različiti postupnici navode različite dijagnostičke metode ili njihove kombinacije. Prema preporukama Europske federacije za kolposkopiju (EFC) izdane su Europske smjernice za probir raka vrata maternice,²² koje uključuju podjelu pacijentica prema dobi i postupku probira. Prijedlog protokola prve faze reorganiziranoga nacionalnog preventivnog programa ranog otkrivanja raka vrata maternice u sklopu Nacionalnoga preventivnog programa ranog otkrivanja raka vrata maternice uključuje postupke sukladne navedenim europskim smjernicama.²³

U nastavku se nalazi i shematski prikaz indikacija za kolposkopiju i postupaka nakon kolposkopskog nalaza.

Indikacije, opis kolposkopskih nalaza i mogući postupci nakon kolposkopske dijagnoze

Dobna skupina od 20 do 29 godina: u ovoj dobnoj skupini preporučuje se kao primarni test probira učiniti PAPA test.

TABLICA 2. KOTESTIRANJE – PAPA TEST I HPV TEST (ILI TESTIRANJE NA HPV)

TABLE 2. COTESTING – PAP TEST AND HPV

Normalan PAPA test / Normal Pap test	Abnormalan PAPA test / Abnormal Pap test
-HPV	-HPV
+HPV	+HPV

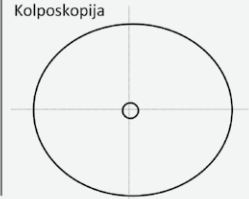
TABLICA 3. INDIKACIJE ZA KOLPOSKOPSKI PREGLED

TABLE 3. INDICATIONS FOR COLPOSCOPY

Anamnestički podatci (rizično spolno ponašanje, prijašnje bolesti, imunokompromitirane pacijentice) / Anamnestic data (risky sexual behaviour, previous diseases, immunocompromised patients)
Suspektan klinički nalaz vrata maternice / Suspicious cervical clinical findings
Abnormalni nalaz PAPA testa / Abnormal Pap test
Pozitivan rezultat testiranja na HPV / Positive HPV test result
Pozitivan nalaz dvojnog bojenja markera P16/K1 67 DUAL STAINED CITO test / Positive P16/K1 67 DUAL STAINED CITO test

KOLPOSKOPSKI NALAZ

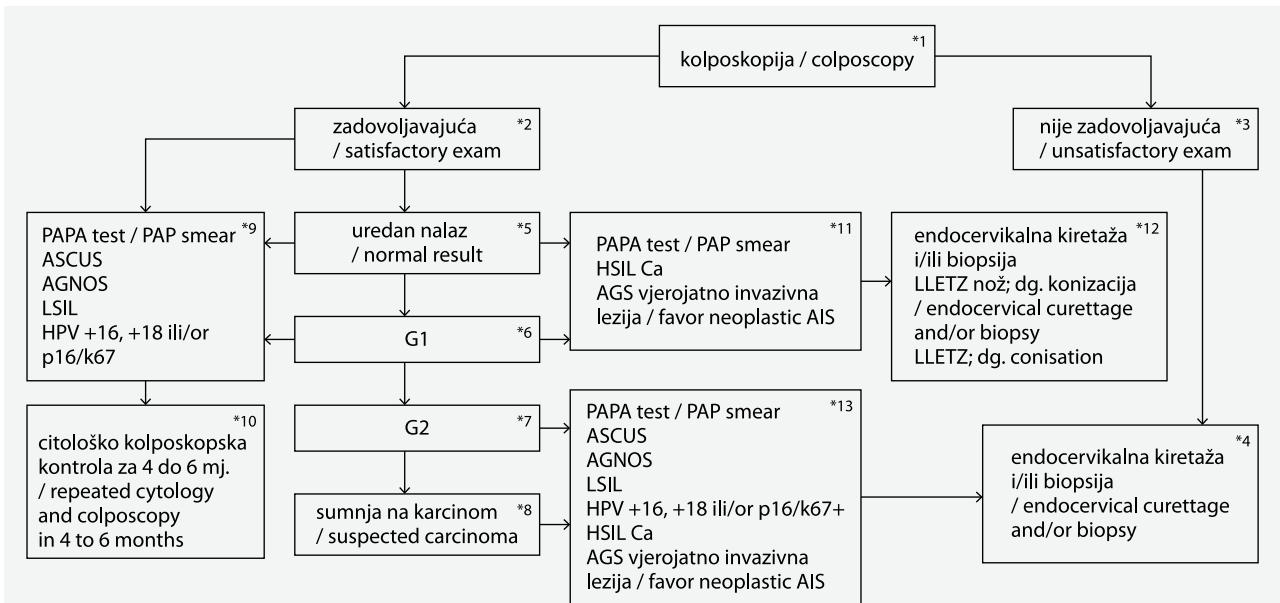
Prezime i ime _____ ulica i kućni broj _____ tel./fax _____ zdravstvena jedinica _____	datum rođenja _____ grad _____ e-mail _____ br. pacijenta _____ br. OO _____								
<table border="1" style="width: 100%; border-collapse: collapse;"> <tr> <td style="padding: 2px;">P: _____</td> <td style="padding: 2px;">Ciklus: _____</td> <td style="padding: 2px;">ZM: _____</td> <td style="padding: 2px;"><input type="checkbox"/> postmenopauza</td> </tr> <tr> <td colspan="4" style="padding: 2px;">Kontracepcija: <input type="checkbox"/> Hormonska <input type="checkbox"/> IUD <input type="checkbox"/> LNG-IUD <input type="checkbox"/> drugo <input type="checkbox"/> bez</td> </tr> </table> RANIJI DIJAGNOSTIČKO-TERAPIJSKI POSTUPCI Citološka dijagnoza: _____ <input type="checkbox"/> HPV-HR: POZI Histološka dijagnoza: _____ Ranije operacije: <input type="checkbox"/> biopsija <input type="checkbox"/> LLETZ <input type="checkbox"/> konizacija Drugo: _____	P: _____	Ciklus: _____	ZM: _____	<input type="checkbox"/> postmenopauza	Kontracepcija: <input type="checkbox"/> Hormonska <input type="checkbox"/> IUD <input type="checkbox"/> LNG-IUD <input type="checkbox"/> drugo <input type="checkbox"/> bez				st. č. 1 2 3 <input type="checkbox"/> gardnerella vaginalis <input type="checkbox"/> trichomonas vag. <input type="checkbox"/> fungi <input type="checkbox"/> PAPA uzet / br. _____ Napomene: _____
P: _____	Ciklus: _____	ZM: _____	<input type="checkbox"/> postmenopauza						
Kontracepcija: <input type="checkbox"/> Hormonska <input type="checkbox"/> IUD <input type="checkbox"/> LNG-IUD <input type="checkbox"/> drugo <input type="checkbox"/> bez									

Kolposkopija


<p>I REZULTAT KOLPOSKOPIJE:</p> <p><input type="checkbox"/> Zadovoljavajući je za interpretaciju</p> <p><input type="checkbox"/> Nije zadovoljavajući za interpretaciju zbog:</p> <ul style="list-style-type: none"> <input type="checkbox"/> upalne promjene <input type="checkbox"/> krvarenje <input type="checkbox"/> ožiljci <input type="checkbox"/> ostalo: <p><input type="checkbox"/> Skvamokolumnarna granica:</p> <ul style="list-style-type: none"> <input type="checkbox"/> vidljiva je u cijelosti <input type="checkbox"/> djelomično je vidljiva <input type="checkbox"/> nije vidljiva <p><input type="checkbox"/> Transformacijska zona:</p> <ul style="list-style-type: none"> <input type="checkbox"/> tip 1 <input type="checkbox"/> tip 2 <input type="checkbox"/> tip 3 <p>II KOLPOSKOPSKI NALAZ JE:</p> <p><input type="checkbox"/> n o r m a l a n nalaz.</p> <ul style="list-style-type: none"> <input type="checkbox"/> izvorni pločasti epitel <ul style="list-style-type: none"> <input type="checkbox"/> zreli pločasti epitel <input type="checkbox"/> atrofija <input type="checkbox"/> cilindrični epitel <ul style="list-style-type: none"> <input type="checkbox"/> ectopia <input type="checkbox"/> metaplastični epitel <ul style="list-style-type: none"> <input type="checkbox"/> ovula Nabothii <input type="checkbox"/> otvori žljezda <input type="checkbox"/> deciduoza u trudnoći <p><input type="checkbox"/> a b n o r m a l a n nalaz.</p> <p>III LOKALIZACIJA I RASPROSTRANJENOST NALAZA:</p> <p><input type="checkbox"/> Kolposkopska promjena nalazi se:</p> <ul style="list-style-type: none"> <input type="checkbox"/> unutar transformacijske zone <input type="checkbox"/> izvan transformacijske zone <p><input type="checkbox"/> Kolposkopska promjena je:</p> <ul style="list-style-type: none"> <input type="checkbox"/> solitarna i nalazi se na/između sati, <ul style="list-style-type: none"> <input type="checkbox"/> unutar 1 kvadranta. <input type="checkbox"/> unutar kvadranta. <input type="checkbox"/> multiple promjene, koje se nalaze na sati, <ul style="list-style-type: none"> <input type="checkbox"/> unutar 1 kvadranta. <input type="checkbox"/> unutar kvadranta. <p><input type="checkbox"/> Kolposkopska promjena zaprema:</p> <p style="padding-left: 20px;">< 25% < 50% < 75% >75 % površine cerviksa.</p> <p>Datum: _____</p> <p>Liječnik: _____</p>	<p>IV GRADUS KOLPOSKOPKE LEZIJE:</p> <p><input type="checkbox"/> G1 kolposkopski gradus / 'MINOR CHANGES'</p> <p>'Low grade' kolposkopija:</p> <ul style="list-style-type: none"> <input type="checkbox"/> semitransparentni/nježni ABE. <input type="checkbox"/> nježni mozaik <input type="checkbox"/> nježne punktacije <input type="checkbox"/> iregularan – 'geografski' rub <p><input type="checkbox"/> G2 kolposkopski gradus / 'MAJOR CHANGES'</p> <p>'High grade' kolposkopija:</p> <ul style="list-style-type: none"> <input type="checkbox"/> netransparentni/grubi ABE <input type="checkbox"/> brzo nastupanje aceto-bijeljenja <input type="checkbox"/> grubi/iregularni mozaik <input type="checkbox"/> grube punktacije <input type="checkbox"/> oštra granica lezije <input type="checkbox"/> prominentni otvori žljezda <input type="checkbox"/> 'inner border sign' <input type="checkbox"/> 'ridge sign' <p><input type="checkbox"/> Nespecifičan nalaz:</p> <ul style="list-style-type: none"> <input type="checkbox"/> leukoplakija <input type="checkbox"/> erozija <input type="checkbox"/> jod-negativni epitel <p><input type="checkbox"/> Suspektna invazija:</p> <ul style="list-style-type: none"> <input type="checkbox"/> atipične krvne žile <input type="checkbox"/> dodatni znaci: fragilne krvne žile, nekroza, ulceracija, egzofitična lezija, iregularna površina. <p><input type="checkbox"/> Razno:</p> <ul style="list-style-type: none"> <input type="checkbox"/> kongenitalna transformacijska zona <input type="checkbox"/> kondilom <input type="checkbox"/> polip <input type="checkbox"/> upalni proces <input type="checkbox"/> stenozna <input type="checkbox"/> kongenitalne anomalije <input type="checkbox"/> posttraumatske promjene <input type="checkbox"/> endometriozna <p>V PREPORUKE ZA LIJEČENJE:</p> <ul style="list-style-type: none"> <input type="checkbox"/> Uredan kolposkopski nalaz, ponoviti PAPA test za 6 mjeseci. <input type="checkbox"/> Učiniti cervikalne briseve i provesti terapiju, ponoviti kolposkopiju i PAPA test po završenom liječenju <input type="checkbox"/> Liječenje atrofičnih promjena, ponoviti kolposkopiju i PAPA test po završenom liječenju <input type="checkbox"/> Ponoviti kolposkopiju i PAPA test za 6 mjeseci. <input type="checkbox"/> Histološka verifikacija kolposkopske promjene <input type="checkbox"/> HPV –HR test / Imunocitokemijska verifikacija (p16/Ki67) <p>VI Kolposkopska licenca:</p> <ul style="list-style-type: none"> <input type="checkbox"/> licencirani kolposkopičar <input type="checkbox"/> nelicencirani kolposkopičar
--------------------------------------------------------------------------------------------------------------------------------------------------------------------------------------------------------------------------------------------------------------------------------------------------------------------------------------------------------------------------------------------------------------------------------------------------------------------------------------------------------------------------------------------------------------------------------------------------------------------------------------------------------------------------------------------------------------------------------------------------------------------------------------------------------------------------------------------------------------------------------------------------------------------------------------------------------------------------------------------------------------------------------------------------------------------------------------------------------------------------------------------------------------------------------------------------------------------------------------------------------------------------------------------------------------------------------------------------------------------------------------------------------------------------------------------------------------------------------------------------------------------------------------------------------------------------------------------------------------------------------------------------------------------------------------------------------------------------------------------------------------------------------------------------------------------------------------------------------------------------------------------------------------------------------------------------------------------------------------------------------------------------------------------------------------------------------------------------------------------------------------------------------------------------------------------------------------------------------------------------------------------------------------------------------------------------------------------------------------------------------------------------------------------------------------------------------------------------------------------------------------------------------------------------------------------------------------------------------------------------------------------------------------------------------------------------------------------------------------------------------------------------------------------------------------------------------------------------------------------------------------------------------------------------------------------------------------------------------	-----------------------------------------------------------------------------------------------------------------------------------------------------------------------------------------------------------------------------------------------------------------------------------------------------------------------------------------------------------------------------------------------------------------------------------------------------------------------------------------------------------------------------------------------------------------------------------------------------------------------------------------------------------------------------------------------------------------------------------------------------------------------------------------------------------------------------------------------------------------------------------------------------------------------------------------------------------------------------------------------------------------------------------------------------------------------------------------------------------------------------------------------------------------------------------------------------------------------------------------------------------------------------------------------------------------------------------------------------------------------------------------------------------------------------------------------------------------------------------------------------------------------------------------------------------------------------------------------------------------------------------------------------------------------------------------------------------------------------------------------------------------------------------------------------------------------------------------------------------------------------------------------------------------------------------------------------------------------------------------------------------------------------------------------------------------------------------------------------------------------------------------------------------------------------------------------------------------------------------------------------------------------------------------------------------------------------------------------------------------------------------------------------------------------------------------------------------------------------------------------------------------------------------------------------------------------------------------------------------------------------------------------------------------------------------------------------------------------------------------------------------------------------------------------------------------------------------------------------------------------------------------------------------------------------------------------------------------------------------------------------------------------------------------------------------------------------------

Hrvatsko društvo za ginekologiju i opstetriciju HLZ
Hrvatsko društvo za kolposkopiju i bolesti vrata maternice HLZ

SLIKA 1. KOLPOSKOPSKI OBRAZAC "RIO DE JANEIRO | ZAGREB 2011"
FIGURE 1. COLPOSCOPIC MODEL "RIO DE JANEIRO | ZAGREB 2011"



SLIKA 2. SHEMA POSTUPAKA OVISNO O INDIKACIJI I NALAZU KOLPOSKOPSKOG PREGLEDA

FIGURE 2. SCHEME OF PROCEDURES DEPENDING ON THE INDICATION AND COLPOSCOPIC EXAMINATION FINDING

Popis kratica:

AGC – atipične glandularne stanice (engl. *atypical glandular cells*)

AGL – atipična glandularna lezija (engl. *atypical glandular lesion*)

AGNUS/NOS: nespecificirane atipične glandularne stanice (engl. *atypical glandular cells of undetermined significance or not otherwise specified*); manje atipične promjene, reaktivne upalne promjene / minor atypical changes, reactive inflammatory changes

AIS – adenokarcinom *in situ* (lat. *adenocarcinoma in situ*)

ASC-H – atipične pločaste stanice – ne može se isključiti skvamozna intraepitelna lezija visokog stupnja (engl. *atypical squamous cell – cannot exclude high-grade squamous intraepithelial lesion*)

ASC-US – atipične pločaste stanice neodređenog značenja (engl. *atypical squamous cells of undetermined significance*)

HPV – humani papiloma virus (engl. *human papillomavirus*)

HR HPV – HPV visokog rizika (engl. *high risk human papillomavirus*)

HSIL – skvamozna intraepitelna lezija visokog stupnja (engl. *high grade squamous intraepithelial lesion*)

LBC – tekućinska citologija (engl. *liquid-based cytology*)

LLETZ (engl. *large loop excision of the transformation zone*)

LSIL – skvamozna intraepitelna lezija niskog stupnja (engl. *low grade squamous intraepithelial lesion*)

SIL – skvamozna intraepitelna lezija (engl. *squamous intraepithelial lesion*)

Dobna skupina od 30 do 34 godine: preporučuje se kotestiranje (PAPA-test i testiranje na HPV). Postupak se izvodi konvencionalnim i PAPA-testom, a ako je moguće tekućinskom citologijom. U slučaju potrebe, iz istog uzorka moguće je zajedno ili odvojeno učiniti PAPA-test, HPV genotipizaciju i po potrebi mikrobiološku dijagnostiku. U ovom kombiniranom postupku mogu postojati različite kombinacije nalaza (tablica 2): normalan PAPA-test i negativan nalaz HPV testiranja, abnormalan PAPA-test i negativan nalaz HPV testiranja, normalan PAPA-test i pozitivan nalaz HPV testiranja, te abnormalan PAPA-test i pozitivan nalaz HPV testiranja.

Dobna skupina od 35 do 64 godine: u ovoj dobnoj skupini primarni test može biti samo testiranje na HPV, uz naglasak da se u slučaju genotipizacije i pozitivnog nalaza na HPV 16 i 18 preporučuje učiniti PAPA test.

Prema ovim uputama organiziranog probira razvrstane su indikacije za kolposkopski pregled u tablici 3.

Interpretacija nalaza i donošenje odluke o daljnjim postupcima kod imunokompromitiranih pacijentica traži od liječnika koji izvodi kolposkopiju poznavanje specifičnosti stanja pacijentice, a koje obuhvaća podatke o broju limfocita CD4, trajanju stanja imunokompromitiranosti, tipu transplantacije, vrsti lijekova, uključenosti u protokole liječenja i pridržavanju liječenja.²⁴ Rizično spolno ponašanje pacijentica i njihovih partnera predisponirajući je čimbenik za bolesti donjega genitalnog trakta. Blaže ponavljajuće upale stidnice, rodnice, vrata maternice izazivane gljivama, bakterijama, virusima ili parazitima, a vrlo često u kombinaciji, kao i teške upale jajovoda s oskudnim simptomima i upala sluznice maternice, mogu uz infekciju visokorizičnim tipovima HPV-a u stanjima pada općeg imuniteta ili lokalne imunološke obrane rezultirati abnormalnostima epitela koje mogu ostati neprepoznate. Najčešća dijagnoza prekomjernog klasificiranja cervikalne lezije PAPA-testom, ali i kolposkopijom jest kronični kolpitis.²⁵

Nalazi metoda probira kao indikacija za kolposkopski pregled jesu abnormalni nalazi probirnog PAPA-testiranja:

- ASC-US, AGNOS, LSIL,
- ASC-H, HSIL, planocelularni karcinom, AGL vjerojatno invazivna lezija, AIS ili adenokarcinom.

Dodatni nalazi metoda probira koji mogu indicirati kolposkopski pregled jesu postojanje infekcije HPV-om odnosno markeri aktivnosti HPV-a:

- pozitivan nalaz visokorizičnih tipova HPV-a i/ili 16 i 18,
- pozitivan nalaz p16 i K67.

Na osnovi indikacije potrebno je učiniti kolposkopski pregled, a nalaz prikazati ispunjavajući kolposkopski obrazac (slika 1). Na osnovi dobivenog nalaza, u grafu je prikazan mogući postupnik (slika 2). Dobiveni kolposkopski nalaz može biti zadovoljavajući ili nezadovoljavajući (slika 2: polje 1, 2, 3). Smisao te podjele jest da se njome odredi može li se kolposkopski nalaz klasificirati ili ne. U slučaju nalaza koji nije zadovoljavajući potrebno je obrazložiti razlog nemogućnosti klasifikacije kolposkopskog nalaza. Takav nalaz zahtijeva histološku potvrdu, odnosno endocervikalnu kiretažu i/ili biopsiju vrata maternice, stražnjeg forniksa rodnice, stidnice. (slika 2: polje 4)

Ako je kolposkopski nalaz zadovoljavajući (slika 2: polje 2) moguće je postaviti sljedeće dijagnoze:

- uredan nalaz (slika 2: polje 5),
- manje promjene, G1 (slika 2: polje 6),
- veće promjene, G2 (slika 2: polje 7),
- nalaz sumnjiv na malignu bolest (slika 2: polje 8).

Ako je indikacija za kolposkopiju opterećena anamneza, klinički suspektan nalaz, PAPA-test ASC-US, AGNOS, LSIL, odnosno pozitivan nalaz p16 i K67, a kolposkopska dijagnoza uredan nalaz ili se lezija klasificira kao G1, tada je predloženi postupak citološko-kolposkopska kontrola za 4–6 mjeseci (slika 2: polje 10).

Ako je indikacija za kolposkopski pregled PAPA-testom klasificiran HSIL, karcinom, AGC kao vjerojatno invazivne lezije, AIS ili adenokarcinom, a kolposkopski nalaz klasificira kao uredan ili G1, preporučuje se učiniti histološku verifikaciju, tj. endocervikalnu kiretažu i/ili biopsiju lezije (slika 2: polje 4).

U slučaju PAPA testom potvrđenih promjena: AIS-a, adenokarcinoma, karcinoma, a one nisu viđene kolposkopijom, preporučuje se klasična konizacija ili LLETZ (engl. *Large Loop Excision of the Transformation Zone*)/nožem kao dijagnostičko-terapijski postupak.

Ako su kolposkopski verificirane promjene G2 ili promjene suspektne na rak, preporučeni postupak je uvijek histološka verifikacija, tj. endocervikalna kiretaža i/ili biopsija suspektnog mjesta najveće kolposkopski vidljive promjene neovisno o prethodnom

PAPA testu i/ili HPV statusu ili opterećenoj anamnezi, tj. klinički suspektnom nalazu (slika 2, polje 7, 8).

Na ovaj način zaokružena je cjelina shematskog prikaza mogućih postupaka nakon kolposkopske dijagnoze.

Zaključak

Prikazali smo radnu tablicu postupaka u ovisnosti o indikacijama za kolposkopiju, odnosno postupke koji slijede nakon kolposkopije, a prema kolposkopskom nalazu.

Rezultat kolposkopskog nalaza određuje daljnji postupak liječenja, nadzora ili uvođenja drugih dijagnostičkih metoda u probiru i ranom otkrivanju premalignih i ranih malignih promjena vrata maternice. Dijagnostičke metode koje koristimo u probiru potrebno je racionalno koristiti, pri čemu je kolposkopija metoda izbora u mnogim smjerovima daljnje dijagnostike ili kontroliranja lezija vrata maternice. U procesu probira i prevencije premalignih i malignih oblika bolesti važna je edukacija i posvećenost ginekologa koji uzima sve navedene testove, a u svim fazama dijagnostičkog procesa odluke se donose uz pristanak informiranog pacijenta. Edukacijom pacijentica kroz komunikaciju umanjuje se strah, stječe povjerenje i suradljivost i na taj način optimizira pristup i postiže uspješan ishod. Kolposkopija kao dijagnostička metoda podložna je kritičkom razmatranju i provjeri. Ne smije se zaboraviti činjenica da se primjenom kolposkopije kao neinvazivne, jeftine i lako ponovljive pretrage omogućava usmjeravanje potreba i olakšava odabir drugih, značajno skupljih i invazivnih dodatnih dijagnostičkih metoda. Odluka o daljnjem postupanju ovisi o medicinskim, materijalnim i organizacijskim mogućnostima.

LITERATURA

1. Šekerija M, Bubanović Lj, Novak P, Lončar J, Čukelj P, Veltruski J i sur. Registar za rak Republike Hrvatske. Incidencija raka u Hrvatskoj 2017. Hrvatski zavod za javno zdravstvo. 2020; Bilten 42(42).
2. Hang Lee S. From human papillomavirus to cervical cancer. *Obstetr Gynecol.* 2010;116:1221.
3. Canfell K, Kim JJ, Brisson M, Keane A, Simms KT, Caruana M i sur. Mortality impact of achieving WHO cervical cancer elimination targets: a comparative modelling analysis in 78 low-income and lower-middle-income countries. *Lancet.* 2020;395:591–603.
4. Pitner I, Djuric Orsag N, Škrtić B, Čukelj M, Kuna K, Tučkar N i sur. Colposcopy Significance in Cervical Premalignant Lesions during Pregnancy. *J Gynecol Surg.* 2017;33:189–92.
5. Nkili-Meyong AA, Moussavou-Boundzanga P, Labouba I, Koumakpayi IH, Jeannot E, Descorps-Declère S i sur. Genome-wide profiling of human papillomavirus DNA integration in liquid-based cytology specimens from a Gabonese female population using HPV capture technology. *Sci Rep.* 2019;9:1–11.

6. *Hinselmann H.* Verbesserung der Inspektionsmöglichkeit von Vulva, Vagina und Portio. *Münchener Med Woch.* 1925; 77:1733.
7. *Fusco E, Padula F, Mancini E, Cavaliere A, Grubisic G.* History of colposcopy: a brief biography of Hinselmann. *J Prenat Med.* 2008;2:19–23.
8. *Stafl A.* New nomenclature for colposcopy. Report of the committee on terminology. *Obstetr Gynecol.* 1976;48:123.
9. *Bornstein J, Bentley J, Bösze P, Girardi F, Haefner H, Menton M i sur.* 2011 Colposcopic Terminology of the International Federation for Cervical Pathology and Colposcopy. *Obstetr Gynecol.* 2012;120:166–72.
10. *Hrvatsko društvo za ginekologiju i opstetriciju.* Cervikalne intraepitelne lezije, S3 Smjernice za dijagnostiku i liječenje, metode probira i dijagnostički algoritmi. 2012.
11. *Butorac D, Djakovic I, Grdic Rajkovic M, Gall V, Kuna K, Kraljevic Z.* Prediction of cervical epithelial lesions level in patients with positive cytologic findings using colposcopic classification Rio De Janeiro 2011. *Eur J Gynaecol Oncol.* 2018;39:372–6.
12. *Nayar R, Wilbur D.* The Bethesda System for Reporting Cervical Cytology. 3. izd. New York: Springer; 2015.
13. *Solomon D, Davey D, Kurman R, Moriarty A, O'Connor D, Prey M i sur.* The 2001 Bethesda System: terminology for reporting results of cervical cytology. *JAMA.* 2002;287(16): 2114–9.
14. *American College of Obstetricians and Gynecologists.* Cervical cancer screening and prevention. Practice Bulletin No. 168. *Obstetr Gynecol* 2016;128:e111–30.
15. *Hrvatsko društvo za kliničku citologiju Hrvatskoga liječničkog zbora.* Citologija vrata maternice, Smjernice za osiguravanje kvalitete u citološkim laboratorijima. 2020 July. Dostupno na: <http://citologija.hlz.hr/wp-content/uploads/2020/07/SMJERNICE-citologija-vrat-maternice.pdf>. Pristupljeno 17.02.2021.
16. *Kurman RJ, Carcangiu ML, Herrington CS, Young RH.* WHO Classification of Tumours of Female Reproductive Organs. 4. izd. Lyon: International Agency for Research on Cancer; 2014.
17. *Luyten A, Buttman-Schweiger N, Luyten K, Mauritz C, Reinecke-Lüthge A, Pietralla M i sur.* Early detection of CIN3 and cervical cancer during long-term follow-up using HPV/Pap smear co-testing and risk-adapted follow-up in a locally organised screening programme. *Int J Cancer.* 2014;135(6): 1408–16.
18. *Petry KU, Luyten A, Scherbring S.* Accuracy of colposcopy management to detect CIN3 and invasive cancer in women with abnormal screening tests: Results from a primary HPV screening project from 2006 to 2011 in Wolfsburg, Germany. *Gynecol Oncol.* 2013;128:282–7.
19. *Ravarino A, Nemolato S, Macciocu E, Fraschini M, Senes G, Faa G i sur.* CINtec PLUS immunocytochemistry as a tool for the cytologic diagnosis of glandular lesions of the cervix uteri. *Am J Clin Pathol.* 2012;138(5):652–6.
20. *Olaniyan OB.* Validity of colposcopy in the diagnosis of early cervical neoplasia--a review. *Afr J Reprod Health.* 2002;6: 59–69.
21. *Perkins RB, Guido RS, Castle PE, Chelmow D, Einstein MH, Garcia F i sur.* 2019 ASCCP Risk-Based Management Consensus Guidelines for Abnormal Cervical Cancer Screening Tests and Cancer Precursors. *J Low Genit Tract Dis.* 2020; 24(2):102–31.
22. *International Agency for research on cancer.* European guidelines for quality assurance in cervical cancer screening – Second Edition [Internet]. 2015. 1–166 p. Dostupno na: http://ec.europa.eu/health/index_en.htm%0Ahttp://www.cancer-network.de/cervical/cerv_guidelines.htm%5Cnhttp://scholar.google.com/scholar?hl=en&btnG=Search&q=intitle:European+Guidelines+for+Quality+Assurance+in+Cervical+Cancer+Screening+--+Second+Edition#0%25. Pristupljeno 17.02.2021.
23. *hzjz.hr* [Internet]. Zagreb: Nacionalni program ranog otkrivanja raka vrata maternice. Hrvatski zavod za javno zdravstvo. Dostupno na: <https://necurak.hzjz.hr/za-strucnjake/preporuke-i-smjernice/>. Pristupljeno 17.02.2021.
24. *McClymont E, Lee M, Elwood C, Mitchell-Foster S, van Schalkwyk J, Ogilvie G i sur.* Cervical Cancer Screening in Immunocompromised Women. *J Obstetr Gynecol Canada.* 2019;41: 1177–80.
25. *Butorac D.* Cervical Cancer Screening Programme. International colposcopy and cervical pathology conference; 2016 Nov 24–26; Budapest, Hungary.

