




Izazovi volumne nadoknade kod politraumatiziranog pacijenta nakon politransfuzije i protrahirane mehaničke ventilacije

Challenges of volume resuscitation in polytraumatized patient following massive transfusion protocol and prolonged mechanical ventilation

David Dedić[✉] , Sonja Hleb, Davorka Židak, Jasminka Peršec

Klinika za anesteziologiju, reanimatologiju i intenzivnu medicinu, Klinička bolnica Dubrava, Zagreb

Deskriptori

POLITRAUMA;
VOLUMNA NADOKNADA;
POLITRANSFUZIJA;
MEHANIČKA VENTILACIJA

Descriptors

POLYTRAUMA;
VOLUME MANAGEMENT;
MASSIVE TRANSFUSION;
MECHANICAL VENTILATION

SAŽETAK. Prikaz slučaja 58-godišnje bolesnice, bez dotad poznatih komorbiditeta, stradaloj prilikom pada s 12 metara visine, prilikom kojeg je zadobila nekoliko vitalno ugrožavajućih ozljeda. Tijekom boravka učinjeno je 5 velikih kirurških operacija, a poseban izazov u liječenju predstavljale su volumna nadoknada i prolongirana mehanička ventilacija. Po prijemu u JIL uslijed zadobivenih ozljeda (multifragmentarne frakture zdjelice i laceracija abdominalnih organa), ubrzo dolazi do značajnog pada u krvnoj slici i nastupa hemoragijskog šoka. U tom razdoblju bolesnica je invazivno monitorirana, hitno kirurški zbrinuta, a za vrijeme zahvata zahtijevala je vazoaktivnu potporu noradrenalinom i vazopresinom, te masivnu transfuziju (ukupno 21 doza KE, protrombinski kompleks, 12 doza SSP). 10. dan boravka ponovno je hitno operirana zbog aktivnog krvarenja iz slezene, nakon čega se drastično smanjuje potreba za transfuzijskim liječenjem i svodi se na minimalne korekcije. Boravak se dalje komplicira razvojem ARDS-a zbog traume toraksa, razvojem pneumonije uzrokovane hospitalnim infekcijama, te progresivom obilnih pleuralnih izljeva obostrano s velikim prometom tekućina na drenove. Detaljnijom kardiološkom obradom nađe se i kardijalna podloga izljeva, te se bolesnici učini zamjena mitralne valvule. Postoperacijski dolazi do akutnog renalnog zatajenja, kao posljedica kombinacije faktora koji uključuju traumu organa, primjenu nefrotoksičnih antibiotika, te nezavisne rizike vezane uz kardiokirurški zahvat. Nakon dva ciklusa CVVHDF polagano dolazi do oporavka renalne funkcije. Respiratorni status također je predstavljao izazov u liječenju, budući da je bolesnica primljena s obostranom serijskom frakturom rebara i kontuzijama pluća. Unatoč tome, većinu vremena je spontano disala uz manju potporu respiratora i niski PEEP, te frakcijom kisika do 50%. Nakon 60 dana ovisnosti o respiratoru, postiže se uredno spontano disanje bez potrebe za potporom respiratora. Bolesnica je uz vitalno ugrožavajuće ozljede i brojne komplikacije istih uspješno zbrinuta tijekom 95 dana boravka u JIL-u, te se u adekvatnom kontaktu, hemodinamski i respiratorno stabilna, premješta na odjel, te ubrzo i na kućnu njegu.

SUMMARY. Case report of a 58-year-old polytraumatized patient, without known prior comorbidities, injured during a fall from a 12 meter height, while sustaining multiple life-threatening injuries. She underwent 5 subsequent serious surgical interventions, followed by special dedication to volume management and prolonged mechanical ventilation. Initially, her injuries led to severe blood loss and onset of haemorrhagic shock, which was temporarily obscured by her compensation mechanisms. On admission the patient had invasive monitoring and temporarily required continuous vasoactive support (norepinephrine and vasopressin). She also required immediate surgical intervention and resuscitation through massive transfusion protocol. On the 10th day of hospitalization, she once again required surgery due to active spleen haemorrhage, after which the need for blood derivatives was drastically reduced. Her recovery is further complicated with development of ARDS due to trauma of the thorax and hospital acquired pneumonia, accompanied by bilateral pleural effusions. Detailed cardiac examinations discovered cardiac background to the problem and a mitral valve replacement was mandatory. Postprocedural period was characterized by acute renal failure as a combination of elements which include organ trauma, treatment with nephrotoxic antibiotics, along with independent risks applied to cardiopulmonary bypass during cardiac surgery. After two cycles of continuous haemodiafiltration, renal function shows progressive improvement and recovery. Another challenge in patient's recovery was her respiratory status and dependence on mechanical ventilation. Despite being admitted with bilateral multiple rib fractures and lung contusions, she was successfully ventilated with minimal pressure support and lower PEEP values for the vast majority of time. After 60 days of mechanical ventilation, spontaneous breathing is successfully established. Despite several life-threatening injuries and numerous following complications, the patient was successfully treated over the course of 95 days in the Intensive Care Unit.

✉ Adresa za dopisivanje:

David Dedić, dr. med., <https://orcid.org/0000-0001-5273-1882>

Klinika za anesteziologiju, reanimatologiju i intenzivnu medicinu, Klinička bolnica Dubrava, Avenija Gojka Šuška 6, 10000 Zagreb; e-pošta: dedic.david87@gmail.com

Pojam politraume odnosi se na istodobno zadobivanje većeg broja ozljeda, koje uključuju nekoliko tjelesnih regija i organskih sustava, životno su ugrožavajuće i potencijalno uzrokuju disfunkciju neozlijeđenih organa. Politraumatizirani bolesnici predstavljaju veliki izazov za medicinsko osoblje, te zahtijevaju brze reakcije, izrazitu posvećenost, skrb i multidisciplinarn pristup. U liječenju takvih bolesnika posebna važnost posvećuje se strategiji volumne nadoknade, kako bi se u svakom trenutku osigurala adekvatna perfuzija i oksigenacija svih organa i na taj način utjecalo na smanjenje morbiditeta i mortaliteta.

Etiološki, među najčešće mehanizme nastanka politraume ubrajaju se prometne nesreće, te pad s visine, koji je ujedno i mehanizam ozljede u našem konkretnom slučaju. Faktori koji direktno utječu na ishod kod takvih ozlijeđenika uključuju dob bolesnika, visinu i okolnosti pada, vrstu podloge na koju je osoba pala, te ovisе o prirodi zadobivenih ozljeda. Mortalitet značajnije raste kod ozlijeđenika starije životne dobi, prilikom pada s visina viših od 10 metara, te u prisutnosti ozljeda glave i prsnog koša.

U našem prikazu radi se o 58-godišnjoj bolesnici, bez dotad poznatih ozbiljnijih komorbiditeta, stradalolj prilikom pada s 12 metara visine. U jedinici intenzivnog liječenja provela je 95 dana, tijekom kojih volumnu optimizaciju možemo podijeliti u tri faze: faza velikih volumnih gubitaka i potrebe za masivnim transfuzijskim liječenjem, faza volumnog preopterećenja uz održanu glomerularnu filtraciju i srčanu dekompenzaciju, te fazu postoperacijske renalne insuficijencije praćene izrazito niskom glomerularnom filtracijom i potrebom za renalnom nadomjesnom terapijom.

Prezentacija slučaja

58-godišnja bolesnica dovežena je na hitni prijem kolima hitne medicinske pomoći zbog ozljeda zadobivenih prilikom pada s 4. kata stambene zgrade, što odgovara visini od otprilike 12 metara. Po prijemu u hitnu službu bila je pri svijesti i u kontaktu, ali dezorientirana, GCS procijenjen na 14, tahipnoična (30/min) uz auskultatorno oslabljen šum disanja nad desnim plućnim krilom i sniženih vrijednosti periferne saturacije (91%), hipotenzivna (95/40mmHg), te tahikardna (110/min). Inspekcijom su bile vidljive otvorene frakture u području desnog ručnog zgloba i s lateralne strane lijevog bedra, te deformitet desne natkoljenice. Učinjeni su inicijalni laboratorijski nalazi, koji su ukazivali samo na postojanje jetrene lezije, te hitni MSCT po protokolu za politraumu, kojim su utvrđeni desnostrani pneumotoraks, pneumomediastinum, kontuzije većine solidnih unutarnjih organa (pluća, jetra, slezina, bubrezi) uz pridružene hematome u području jetre i slezene, te mnogobrojne frakture koštanog sustava (1.–7. rebra lijevo, 1.–9. rebra desno, vrat-

ne kralježnice, lopatice, multifragmentarne frakture kostiju zdjelice, fraktura femura i nosnih kostiju). Po uvidu u nalaz CT-a postavljen je torakalni dren desno, nakon čega se pratio oporavak periferne saturacije do 96%. Bolesnica se potom premješta u jedinicu intenzivnog liječenja (JIL) radi daljnjeg zbrinjavanja i opservacije.

Sat vremena nakon prijema u JIL dolazi do razvoja nagle refraktorne hipotenzije koja je zahtijevala uvođenje kontinuirane vazoaktivne potpore noradrenalinom i vazopresinom uz popratan značajan pad u crvenoj krvnoj slici (Hb 139g/L → 92g/L, Htc 0,416L/L → 0,266L/L) sugerirajući razvoj hemoragijskog šoka. Intenzivira se volumna nadoknada kristaloidnim i koloidnim otopinama, te transfuzija krvi i krvnih derivata. Kirurg indicira hitni operacijski zahvat, u prvom aktu učini se repozicija i fiksacija kostiju zdjelice i femura i eksplorativna laparotomija, kojom se ne nađe konkretno mjesto krvarenja u abdomenu, te se učini lavaža i drenaža. Tijekom operacije postepeno je ukinuta vazoaktivna potpora i bolesnica se hemodinamski stabilna postoperacijski premješta u JIL.

10. dan boravka ponovno se prati nagli pad u crvenoj krvnoj slici uz hipotenziju i potrebu za vazoaktivnom potporom. Učinjen je MSCT kojim je utvrđeno aktivno krvarenje slezene uz daljnju progresiju pleuralnih izljeva širine do 38 mm desno i 59 mm lijevo. Hitnom kirurškom intervencijom učini se splenektomija, a zbog progresivnih pleuralnih izljeva postavi se torakalni dren u lijevo prsište, na koji se inicijalno dobije 1000 mL serohemoragičnog sadržaja. Dan kasnije, zbog progresije pleuralnog izljeva, postavi se i torakalni dren u desno prsište.

Trauma toraksa klinički se počinje manifestirati desetak dana po hospitalizaciji razvojem multiplih kontuzijskih žarišta i progresijom obostranih pleuralnih izljeva, jasno vidljivih na UZV i RTG-u, uz istovremeni blagi pad glomerularne filtracije i potrebom za stimulacijom diureze. Postavljanjem torakalnih drenova u oba prsišta u narednom periodu počinje se pratiti pojačana drenaža seroznog sadržaja u prosječnoj kumulativnoj vrijednosti od preko 1000 mL dnevno na svaki dren uz oporavak bubrežne funkcije. Učinjen je MSCT toraksa na kojem je bila vidljiva znatna progresija konsolidacije pluća i razvoj pneumonije. Usprkos ciljanoj antibiotskoj terapiji, redukciji unosa tekućine i korekciji hipoproteinemije, dalje se pratio povećani promet tekućina na drenove. Za vrijeme povećane pleuralne drenaže glomerularna filtracija je bila zadovoljavajućih vrijednosti (oko 110 mL/min/1,73m²), a vrijednosti ureje i kreatinina u referentnom intervalu. Budući da kroz 14 dana nije došlo do očekivane redukcije količine drenaže na pleuralne drenove, a da su drenovi predstavljali rizik od dodatnih infektivnih komplikacija, oni se postepeno uklone. Po uklanjanju

se prati porast centralnog venskog tlaka do vrijednosti od +24 mmHg uz potrebu za intenziviranjem diureze, u konačnici i stimulacije kontinuiranom infuzijom diuretika Henleove petlje.

S obzirom na konstantne pleuralne izljeve i povišen centralni venski tlak, učini se detaljnija kardiološka obrada, budući da inicijalna laboratorijska i radiološka obrada (3 puta učinjen MSCT toraksa, NT-proBNP 1000), te hemodinamski monitoring EV1000 (Edwards Lifesciences, Irvine, California) nisu sugerirali eventualnu kardiogenu prirodu izljeva. Bolesnica je cijelo to vrijeme hemodinamski stabilna. Učinjen je transtorakalni UZV srca, na kojem je utvrđena teška mitralna insuficijencija uz vidljiv defekt tkiva u području mitralnog prstena s patološkom AV komunikacijom. Zbog kompleksnosti preciznog prikazivanja defekta mitralne valvule, učinjen je potom i transezofagusni UZV srca, na kojem se vidi masivna mitralna regurgitacija uz paravalvularni jet na mjestu AV komunikacije. Bolesnica je potom prezentirana na kardiokirurškom konziliju i operirana (učinjena zamjena mitralne valvule mehaničkom protezom). Za vrijeme operacije i u ranom postoperacijskom razdoblju bolesnica je hemodinamski monitorirana preko plućnog arterijskog katetera (Swan-Ganz).

Postoperacijski javlja se problem volumne preopterećenosti s perzistirajućim visokim vrijednostima centralnog venskog tlaka unatoč intenzivnoj stimulaciji diureze, uz inicijalno uredne vrijednosti glomerularne filtracije, te je pokrenuta kontinuirana veno-venska hemodijafiltracija (CVVHD) s ciljem volumnog rasterećenja. Međutim nekoliko dana nakon završetka dijalize dolazi do naglog pogoršanja bubrežne funkcije uz značajan porast vrijednosti ureje i kreatinina, te smanjenja glomerularne filtracije ($100 \text{ mL/min/1,73m}^2 \rightarrow 16 \text{ mL/min/1,73m}^2$) i oligurije unatoč maksimalnoj diuretskoj terapiji. Proveden je još jedan ciklus CVVHD u trajanju od 6 dana, nakon čega se prati postepeno spontano oporavljanje bubrežne funkcije uz pad vrijednosti dušičnih metabolita i stabilizaciju vrijednosti CVP-a.

Tijekom boravka, dodatni izazov u liječenju bolesnice predstavlja i respiratorni status, odnosno potreba za protrahiranom mehaničkom ventilacijom. Bolesnica je 5. dan boravka perkutano traheotomirana. Idućih 16 dana je mehanički ventilirana u BiPAP / CPAP modalitetima ventilacije (učestali kirurški zahvati, poremećaj stanja svijesti), nakon čega je bilo moguće smanjiti potporu respiratora i PEEP, te početi odvajati bolesnicu od respiratora. Važno je napomenuti da je unatoč opsežnim ozljedama toraksa i kontuzijama pluća, bolesnica veći dio boravka disala spontano uz minimalnu potporu, niske vrijednosti PEEP-a (raspon od 5–7 mBar) i frakcije kisika manje od 50%. Odvajanje od respiratora pokazalo se većim izazovom

budući da bolesnica nije tolerirala duži izostanak PEEP-a, vrlo brzo se desaturirala i zahtijevala potporu respiratora. Stanje se tijekom boravka dodatno kompliciralo razvojem ARDS-a uzrokovanog kontuzijama pluća, pleuralnim izljevimima i hospitalnim infekcijama, uključujući *Acinetobacter baumannii*, *Klebsiella pneumoniae* i *Pseudomonas aeruginosa*, koje su liječene pravovremeno prema antibiogramu, bez većeg porasta upalnih markera ili hemodinamskih reperkusija. Obzirom na radiološki intratorakalni status, ponovljen je i test na Covid koji je pristigao negativan. Pokušalo se i odvajanje od respiratora uz suplementaciju O₂ preko visokoprotocnog binazalnog katetera s protokom 50 L/min uz FiO₂ 0.5, ali i uz njega je bolesnica mogla bez respiratora izdržati najviše 12 sati u kontinuitetu. Nakon zamjene mitralne valvule polagano se prati oporavak respiratornog statusa i bolesnica se nakon 60 dana mehaničke ventilacije uspješno odvajala od respiratora i dalje spontano diše uz suplementaciju O₂ na T nastavak, urednih kontrolnih PAAK.

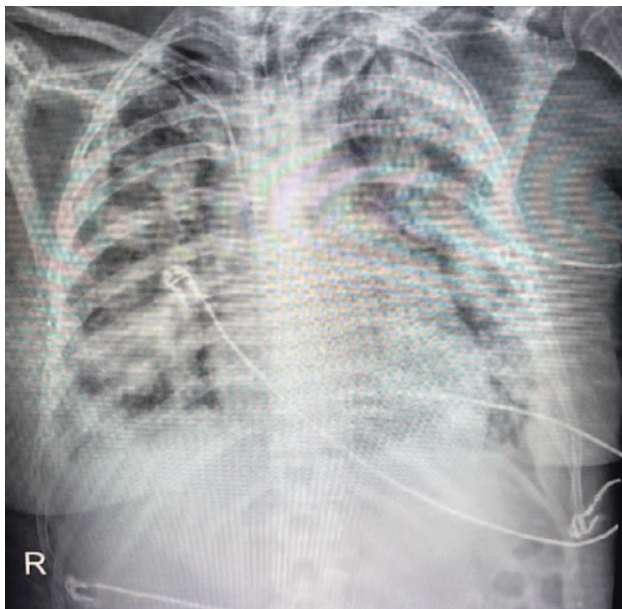
Rasprava

Preživljenje politraumatiziranih bolesnika ovisno je o brzim i koordiniranim reakcijama medicinskog osoblja, ranoj dijagnostici i adekvatnom inicijalnom zbrinjavanju ozljeda. Za procjenu težine svih zadobivenih ozljeda i rizika razvoja morbiditeta i mortaliteta koriste se različite ocjenske ljestvice od kojih je ISS (Injury Severity Score) najčešće primjenjivana. Iskazuje se u rasponu vrijednosti od 0–75 pri čemu ocjena 75 predstavlja najznačajnije i najteže ozljede koje se često smatraju nespojivima sa životom. Međutim, prema Peng i sur. stopa preživljenja uz primjenu pravovremenih intervencija kod takvih bolesnika iznosi 48.6%.

Najčešći reverzibilni uzrok smrtnosti politraumatiziranog bolesnika je aktivno krvarenje i stanje hemoragijskog šoka. Preživljenje kod takvih bolesnika ovisno je o promptnoj kirurškoj kontroli i ranoj nadoknadi krvi i krvnih derivata. Strategija uravnotežene volumne nadoknade izrazito je važna kako bi se postigla permisivna hipotenzija i spriječio razvoj koagulopatije kao jednog od čimbenika letalnog trijasa uz istovremeno smanjivanje pojave potencijalnih nuspojava rizičnih postupaka poput masivne transfuzije.

U ovom slučaju riječ je o bolesnici starije životne dobi bez poznatih komorbiditeta koja se nakon pada s visine prezentirala brojnim teškim ozljedama gotovo svih organskih sustava i ocjenom 75 prema ISS ljestvici. Tijek njenog liječenja možemo promatrati kroz nekoliko faza koje su predstavljale velik izazov u strategiji volumne nadoknade.

U prvoj fazi naglasak je bio na zbrinjavanju aktivnog krvarenja i transfuziji krvi i krvnih derivata. S obzirom na iznimne kompenzacijske mehanizme krvarenje se



SLIKA 1. ARDS S OBOSTRANIM PLEURALNIM IZLJEVIMA
 FIGURE 1. ARDS DEVELOPMENT WITH BILATERAL PLEURAL EFFUSION

hemodinamski prezentiralo s odgodama. U prvom navratu manifestiralo se sat vremena nakon primitka u jedinicu intenzivnog liječenja s kliničkim znakovima hemoragijskog šoka, koji su uključivali nagli razvoj refraktorne hipotenzije i značajni pad u crvenoj krvnoj slici. Odmah je započet protokol masivne transfuzije uz popratnu kiruršku intervenciju. Primijenjeno je ukupno 21 doza koncentrata eritrocita, 12 doza svježe smrznute plazme, 22 doze koncentrata trombocita, 550 mL krioprecipitata i 2000 ij Octaplexa. Idućih dana prate se manji padovi u crvenoj krvnoj slici koji su postepeno nadoknađivani, te pojava prerrenalnog akutnog bubrežnog zatajenja s oligurijom, koja je zahtijevala intenziviranje diuretske terapije. Istovremeno radiološkim metodama (UZV, RTG) praćena je progresija pleuralnih izljeva. 10. dan boravka dolazi do ponovnog značajnog pada u krvnoj slici (Hb 70). Učinjenim kontrolnim MSCT-om utvrđeno je mjesto aktivnog krvarenja u području slezene koje iziskuje hitnu kiruršku intervenciju. Zaustavljanjem aktivnog krvarenja smanjuje se potreba za nadoknadom krvi i krvnih derivata.

Međutim, po postavljanju obostranih torakalnih drenova zbog progresivnih pleuralnih izljeva započinje faza izrazitog prometa tekućina i volumnog preopterećenja. Prosječna ukupna drenaža na pleuralne drenove u narednim danima iznosila je 2100 mL dnevno uz uredne parametre bubrežne funkcije. Klinička slika razvoja plućne patologije mogla se objasniti i kao komplikacija masivne transfuzije u vidu plućne ozljede i cirkulatornog opterećenja, ali s obzirom na vremenski odmak između razvoja kliničke slike i transfu-

zije, ova je hipoteza odbačena. Učinjen je MSCT pluća na kojem je vidljiva značajna progresija pneumonije s razvojem ARDS-a (slika 1).

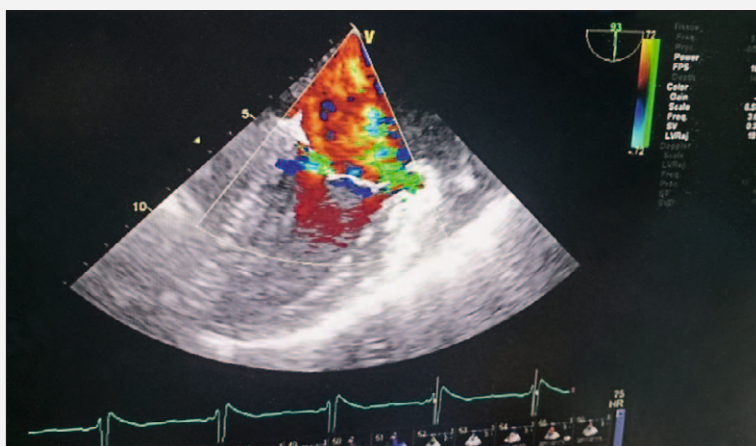
Obzirom na radiološku sliku uklopivu u moguću Covid pneumoniju ponovljen je i PCR na SARS-CoV-2 koji je pristigao negativan, te je učinjena citološka analiza koja također nije upućivala na upalnu etiologiju. U konačnici pleuralni izljevi su bili shvaćeni kao posljedica multifaktorijalne etiologije, koja je uključivala tešku pneumoniju, hipoproteinemiju, ozljede toraksa uz kontuziju pluća i imobilizaciju bolesnice. Dnevni volumen dreniranog seroma se kroz 14 dana ne uspijeva smanjiti na vrijednosti ispod 200 mL, koji bi zadovoljili kriterije za uklanjanje drenova. S ciljem smanjenja gubitaka na drenove i povećanjem diureze, te smanjenjem rizika od dodatnih puteva za razvoj infekcije, drenovi se ipak uklone. Po uklanjanju prati se porast vrijednosti centralnog venskog tlaka do +24 mmHg, intenzivira se diuretska terapija uz intermitentne pleurocenteze. S obzirom na porast centralnog venskog tlaka i perzistiranje pleuralnih izljeva učinjena je detaljnija kardiološka obrada, unatoč tadašnjim brojnim radiološkim pretragama koje su upućivale na urednu srčanu morfologiju. Praćenje kardijalne funkcije uz pomoć EV1000 (Edwards Lifesciences, Irvine, California) hemodinamskog monitorin- ga, čiji su parametri bili oko referentnih intervala, nije upućivalo na kardijalnu etiologiju. Učinjenim transtorakalnim, te naknadno i transezofagusnim UZV srca utvrđena je teška mitralna insuficijencija uz vidljiv defekt tkiva u području mitralnog prstena s prisutnom patološkom AV komunikacijom, koja je odgovarala fistuli ili rupturi posteriornog kuspisa. Sistolička funkcija srca bila je očuvana (EF 70%) uz prisutnu dijastoličku disfunkciju, uvećan lijevi atrij, trikuspidnu insuficijenciju, te plućnu hipertenziju s procijenjenim sistoličkim tlakom u desnom ventrikulu od oko 75 mmHg. S obzirom na kasniju prezentaciju i ultrazvučni nalaz, oštećenje mitralne valvule protumačeno je kao posljedica kombinacije zadobivene traume i vjerojatno prikrivenog endokarditisa (slika 2).

Učinjena je zamjena mitralne valvule mehaničkom protezom. Intraoperativno je postavljen Swan-Ganz plućni kateter, kojim je izmjeren plućni tlak prije zamjene mitralne valvule iznosio 77/45 mmHg, a po zamjeni iznosio je 40/20 mmHg. Vrijednosti srednjeg plućnog tlaka, koje su preoperativno bile gotovo izjednačene s vrijednostima srednjeg sistemnog arterijskog tlaka objasnile su stvaranje pleuralnih izljeva, čija regresija se postoperativno pratila zahvaljujući saniranju ozljede mitralne valvule i posljedičnim padom srednjeg plućnog tlaka na vrijednosti od 1/2 do 1/3 srednjeg arterijskog tlaka.

Po zamjeni mitralne valvule ulazimo u završnu fazu liječenja u kojoj pratimo pogoršanje bubrežne funkcije

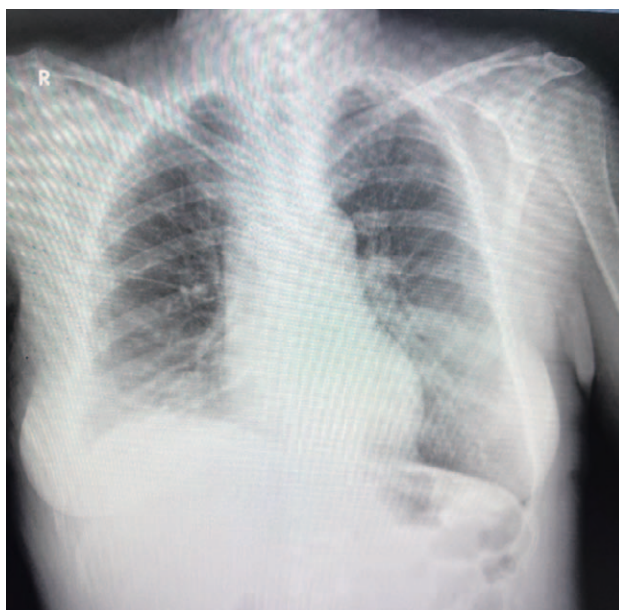SLIKA 2. MASIVNA MITRALNA
REGURGITACIJA S PATOLOŠKOM
AV KOMUNIKACIJOM

FIGURE 2. MASSIVE MITRAL
REGURGITATION WITH PATHOLOGICAL
AV COMMUNICATION



uz porast renalnih dušičnih metabolita, te potrebu za renalnim nadomjesnim liječenjem. Postoperativno, unatoč regresiji pleuralnih izljeva i dalje su perzistirale visoke vrijednosti centralnog venskog tlaka, te se s ciljem volumnog rasterećenja pokrenula kontinuirana veno-venska hemodijafiltracija (CVVHD) uz inicijalno uredne vrijednosti glomerularne filtracije, elektrolita te ureje i kreatinina. Međutim, po završetku dijalize pratilo se naglo pogoršanje bubrežne funkcije uz oliguriju unatoč maksimalnoj diuretskoj terapiji, popraćeno značajnim porastom vrijednosti ureje i kreatinina, te smanjenjem glomerularne filtracije u vidu intrarenalnog akutnog bubrežnog zatajenja, koje je zahtijevalo provođenje još jednog ciklusa kontinuirane veno-venske hemodijafiltracije u trajanju od 6 dana.

Poznato je da se akutno bubrežno zatajenje u 30% slučajeva može javiti kao komplikacija kardijalnih operacija, a koje u 1–3% slučajeva zahtijeva liječenje dijalizom. Navedena komplikacija objašnjava se hemodinamskom nestabilnošću tokom kardijalnih operacija, smanjenjem glomerularne filtracije za 30% u vrijeme kardiopulmonalnog bypassa, hipotermijom, vazokonstrikcijom i povećanoj izloženosti mikroembolijama koje mogu dovesti do razvoja tubularne intersticijske nekroze i posljedičnih strukturalnih i funkcionalnih bubrežnih promjena. U ovom slučaju nisu postojali klasični rizični faktori povezani s povećanom postoperativnom incidencijom bubrežnog zatajenja, kao što su kronična bubrežna bolest, šećerna bolest ili amiloidoza. Međutim, smatramo da je povećani rizik vezan uz samu prirodu kardiokirurških zahvata u kombinaciji s dugotrajnom primjenom nefrotoksičnih antibiotika i intenzivnom diuretskom terapijom, te učestalim periodima povećanog ishemijskog rizika doveo do razvoja tubularne intersticijske nekroze i težeg akutnog intrarenalnog bubrežnog zatajenja, koje je u konačnici zahtijevalo terapiju dijalizom. U narednom periodu od mjesec dana dolazi do postepenog



SLIKA 3. RTG SRCA I PLUĆA PO ZAVRŠETKU LIJEČENJA U JIL-U
FIGURE 3. CHEST X-RAY AT THE END OF ICU TREATMENT

oporavka bubrežne funkcije zahvaljujući zbrinjavanju i minimaliziranju svih navedenih rizičnih faktora.

Liječenje bolesnice kompliciralo se i prolongiranim mehaničkom ventilacijom, te otežanim odvajanjem od respiratora, koji su bili posljedica brojnih komplikacija uključujući poremećaj svijesti, objašnjen kao difuzna aksonalna ozljeda uslijed neurotraume, razvoj teške pneumonije s ARDS-om, te u konačnici progresivnim pleuralnim izljevim. Izlječenjem pneumonije i operacijom mitralne valvule, nakon ukupno 60 dana potrebe za mehaničkom ventilacijom uspješno je odvojena od respiratora (slika 3).

Također je unatoč dugotrajnoj teškoj pneumoniji i infekciji multirezistentnim bakterijama s visokim rizikom razvoja sepse ona uspješno izbjegnuta. Napominjemo i da je bolesnici po prijemu dijagnosticirana

fraktura C2 kralješka, kirurzi se odlučuju na konzervativno liječenje, te je bolesnica 12 tjedana bila imobilizirana Philadelphia ovratnikom, što je dodatno otežavalo provođenje fizikalne terapije.

Zaključak

Jedan od najvećih izazova u liječenju politraumatiziranog bolesnika uključuje preklapanje različitih ozljeda i patofizioloških procesa koji otežavaju dijagnostiku, te pridonose kompleksnosti prilikom odabira strategije liječenja. Bolesnici je po prijemu dijagnosticirano 5 različitih vitalno ugrožavajućih ozljeda koje uključuju: neurotraumu s poremećajem svijesti, frakturu vratne kralježnice, serijske frakture rebra s kontuzijama torakalnih organa, kontuzije i laceracije parenhimskih abdominalnih organa, te multifragmentarne frakture zdjelice s otvorenom frakturom femura.

Bolesnica je boravila u JIL-u ukupno 95 dana, tijekom kojih je učinjeno 5 velikih kirurških zahvata. Liječenje bolesnice iziskivalo je brojne mjere intenzivnog liječenja koje uključuju transfuzijsko liječenje, hemodinamsku potporu i invazivni monitoring, mehaničku ventilaciju, radiološku i laboratorijsku dijagnostiku, prilagođenu antimikrobnu terapiju, renalnu nadomjesnu terapiju. Poseban izazov predstavljala je volumna nadoknada i prolongirana mehanička ventilacija.

Tijekom čitavog perioda liječenja od iznimne važnosti bilo je adekvatno balansiranje tekućina i pravovremena nadoknada potrebnim krvnim derivatima kako bi se minimalizirali periodi potencijalne ishemije vitalnih organa. U konačnici pozitivan ishod liječenja postignut je ponajviše zahvaljujući multidisciplinarnom pristupu liječenju, personaliziranoj intenzivnoj skrbi uz kvalitetnu sestrinsku njegu i intenzivnu fizikalnu terapiju, te se bolesnica u adekvatnom verbalnom kontaktu, hemodinamski i respiratorno stabilna premješta na odjel, te ubrzo i na kućnu njegu.

Popis kratica:

KE	– koncentrat eritrocita
SSP	– svježe smrznuta plazma
ARDS	– akutni respiratorni distress sindrom
CVVHDF	– kontinuirana veno-venska hemodijafiltracija
PEEP	– positive end expiratory pressure / pozitivni tlak na kraju ekspirija
AV	– atrioventrikularna
EF	– ejekcijska frakcija

LITERATURA

1. *Butcher N, Balogh ZJ.* The definition of polytrauma: the need for international consensus. 2009;40(supp-S4), 0–0. doi: 10.1016/j.injury.2009.10.032
2. *Dickinson A, Roberts M, Kumar A, Weaver A, Lockey DJ.* Falls from height: injury and mortality. J R Army Med Corps. 2012;158(2):123–7. doi: 10.1136/jramc-158-02-11
3. *Lapostolle F, Gere C, Borron SW, Pétrovic T, Dallemagne F, Beruben A i sur.* Prognostic factors in victims of falls from height. Crit Care Med 2005;33(6):1239–42. doi: 10.1097/01.ccm.0000164564.11989.c3.
4. *Peng J, Wheeler K, Shi J, Groner JJ, Haley KJ, Xiang H.* Trauma with Injury Severity Score of 75: Are These Unsurvivable Injuries? PLoS One. 2015; 10(7): e0134821. doi: 10.1371/journal.pone.0134821
5. *Sihler K C, Napolitano LM.* Complications of Massive Transfusion. Chest, 2010;137(1):209–220. doi:10.1378/chest.09-0252
6. *Conlon P.* Acute renal failure following cardiac surgery. Nephrology Dialysis Transplantation, 1999;14(5):1158–1162. doi:10.1093/ndt/14.5.1158
7. *Olivero JJos, Olivero Jfor, Nguyen PT, Kagan A.* Acute Kidney Injury After Cardiovascular Surgery: An Overview. Methodist DeBakey Cardiovascular Journal, 2012;8(3):31–36. doi: 10.14797/mdcj-8-3-31
8. *Bahar I, Akgul A, Ozatik MA, Vural KM, Demirbag AE, Boran M i sur.* Acute renal failure following open heart surgery: risk factors and prognosis. Perfusion, 2005;20(6):317–322. doi: 10.1191/0267659105pf829oa