



Akutni Escherichia coli pijelonefritis i septički šok – prikaz slučaja

Acute Escherichia coli pyelonephritis and septic shock – case report

Sara Šakota¹ , Tatjana Kereš¹

¹ Odjel intenzivnog liječenja, Zavod za hitnu i intenzivnu medicinu, Klinika za unutarnje bolesti, Klinička bolnica Dubrava, Zagreb

Deskriptori

SEPSA; SEPTIČKI ŠOK;
ESCHERICHIA COLI; AKUTNA OZLJEDA BUBREGA;
KONTINUIRANA VENOVENSKA HEMODIJAFILTRACIJA;
ARDS

Descriptors

SEPSIS; SEPTIC SHOCK;
ESCHERICHIA COLI; ACUTE KIDNEY INJURY;
CONTINUOUS VENOVENOUS HEMODIAFILTRATION;
ARDS

SAŽETAK. Sepsa i septički šok moguće su komplikacije infekcije neovisno o ishodištu infekcije i dobi pacijenta. Akutni pijelonefritis može progredirati do sepse ako se ne prepozna i ne liječi na vrijeme. U liječenju pacijenata sa sepsom uz antibiotsku terapiju i lokalnu kontrolu infekcije nužna je kardiorespiratorna podrška. Kontinuirana venovenska hemodijafiltracija često je indicirana ako dođe do razvoja akutne ozljede bubrega s anurijom. Imunoadsorpcija je relativno nova metoda s potencijalom smanjenja smrtnosti u sepsi. Prikazujemo slučaj bolesnice u dobi od 19 godina s neliječenim akutnim pijelonefritisom koji je progredirao do septičkog šoka s razvojem akutne ozljede bubrega i sindroma akutnog respiratornog distresa (ARDS).

SUMMARY. Sepsis and septic shock are possible complications of infection independent of its origin or patient's age. Acute pyelonephritis can progress to sepsis if not recognised and treated on time. When treating patients with sepsis, antibiotic therapy and local infection control with the cardiorespiratory support are needed. Continuous venovenous hemodiafiltration is often indicated if acute kidney injury with anuria occurs. Immunoadsorption is a relatively new method with potential of mortality reduction in sepsis. We report a case of a 19 years old female patient with untreated acute pyelonephritis that progressed to septic shock with acute kidney injury and acute respiratory distress syndrome (ARDS).

Sepsa je životno ugrožavajuća disfunkcija organa uzrokovana nereguliranim odgovorom organizma na infekciju. Septički šok je definiran kao podgrupa sepse u kojoj su temeljni poremećaji cirkulacije i staničnog metabolizma dovoljno teški da bi značajno povisili smrtnost¹. Sepsa je kontinuum koji započinje infekcijom, a završava distribucijskim šokom i smrću ukoliko se ne prepozna i ne liječi na vrijeme. U polovici slučajeva sepse ishodište infekcije su pluća, zatim slijede intraabdominalne infekcije i infekcije genitourinarnog sustava. Najčešći gram pozitivni uzročnici su Staphylococcus aureus i Streptococcus pneumoniae, dok među gram negativnim uzročnicima predvode Escherichia coli, Klebsiella species i Pseudomonas aeruginosa².

Ovdje ćemo prikazati slučaj pacijentice sa sepsom uzrokovanom Escherichiom coli (E.coli), s pijelonefritisom kao ishodišnom infekcijom, a posljedičnim septičkim šokom, akutnom ozljedom bubrega (eng. acute kidney injury – AKI) i sindromom akutnog respiratornog distresa (eng. acute respiratory distress syndrom – ARDS).

Prikaz slučaja

Pacijentica u dobi od 19 godina inicijalno je pregledana u hitnoj kirurškoj ambulanti zbog sumnje na akutni abdomen. Prezentalna se bolovima u trbuhu, mučninom i proljevastim stolicama koji su počeli na dan pregleda te općim algičkim sindromom i febrilitetom do 39 °C uz zimice i tresavice u trajanju od 7 dana.

Od ostalih simptoma imala je blagi kašalj uz grlobolju u početku bolesti te glavobolju samo u febrilitetu. Bolesnica je negirala boravak u prirodi i kontakt s domaćim životinjama, blatom i onečišćenom vodom, a navela je da živi u stanu i radi u trgovini. Dotadašnja anamneza bila je negativna za teže bolesti, negirala je mogućnost trudnoće uz podatak o zadnjoj menstruaciji 10 dana prethodno prijemu, a poznata je bila alergija na sulfametoksazol i trimetoprim.

Na pregledu je bila hipotenzivna 80/50 mmHg, tahikardna 130/min, eupnoična 18/min, respiratorno suficijentna na sobnom zraku 96 % i subfebrilna aksilarno 37,5 °C, rektalno 38,2 °C. U statusu je zabilježeno žučkasto obojenje kože i sklera, trbuh čujne peristaltike, ali difuzno bolan na dodir, uz pozitivnu lumbalnu sukusiju desno.

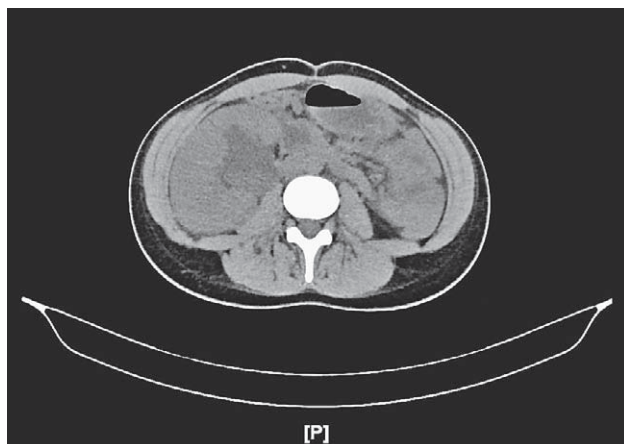U inicijalnom laboratoriju verificirana je leukopenija $3,8 \times 10^9/L$ s atipičnim stanicama, uredne vrijednosti hemoglobina 125 g/L, trombocitopenija $12 \times 10^9/L$, akutna bubrežna ozljeda s kreatininom 212 umol/L, koagulopatija s protrombinskim vremenom (PV) 49 %, internacionalnim omjerom (INR) 1,51, aktiviranim parcijalnim tromboplastinskim vremenom (APTV)

Adresa za dopisivanje:

Sara Šakota, dr. med., <https://orcid.org/0000-0003-4325-1806>

Odjel intenzivnog liječenja, Zavod za hitnu i intenzivnu medicinu, Klinika za unutarnje bolesti, Klinička bolnica Dubrava, Avenija Gojka Šuška 6, 10000 Zagreb;

e-pošta: ssakota@kdbd.hr



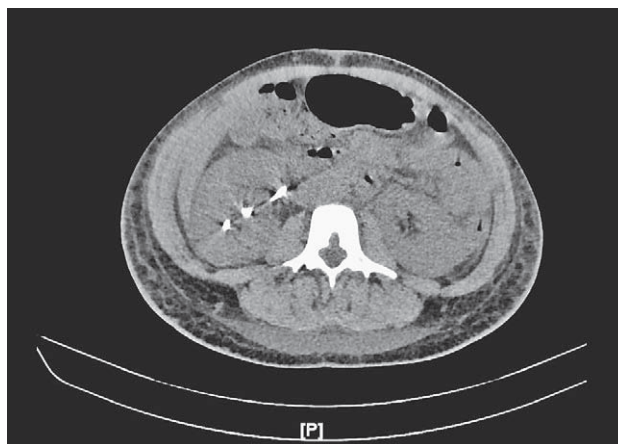
SLIKA 1. MSCT PRIKAZ DESNOG BUBREGA U TRENUTKU POSTAVLJANJA DIJAGNOZE

FIGURE 1. MSCT SHOWING RIGHT KIDNEY AT THE TIME OF DIAGNOSIS

44 s, fibrinogenom 2,7 g/L i D-dimerima > 4,32 mg/L, akutna jetrena lezija: Aspartat-aminotransferaza (AST) 246 U/L, Alanin-aminotransferaza (ALT) 101 U/L, Gama-glutamilttransferaza (GGT) 318 U/L, Alkalna fosfataza (ALP) 382 U/L s dominantno direktnom hiperbilirubinemijom 73,3 umol/L, povišenom Laktat-dehidrogenazom (LDH) 655 IU/L i haptoglobinom 2,77 g/L te povišenim upalnim parametrima: C-reaktivnim proteinom (CRP) 159,3 mg/L i prokalcitoninom (PCT) > 100,000 ng/ml. Nakon postavljanja urinarnog katetera pratila se anurija, uz rehidraciju je dobivena oskudna količina gnojnog urina te je u sedimentu utvrđena leukociturija (> 75 leukocita po vidnom polju) uz masu bakterija, biokemijski nitriti negativni, leukocitna esteraza 3+. U acidobaznom statusu arterijske krvi utvrđena je metabolička acidoza s pH 7,266, bikarbonatima 12,2 mmol/L i viškom baza (eng. base excess BE) -14,7 mmol/L te parcijalna respiratorna insuficijencija s parcijalnim tlakom ugljikovog dioksida u arterijskoj krvi (PaCO₂) 3,66 kPa i parcijalnim tlakom kisika u arterijskoj krvi (PaO₂) 7,47 kPa.

Na nativnoj radiološkoj snimci abdomena vidjela se meteoristična crijevna vijuga kolona u donjem desnom hemiabdomenu, bez znakova pneumoperitoneuma, distenzije crijevnih vijuga ili patoloških aerolikvidnih nivoa. Učinjen je potom nativni MSCT abdomena i zdjelice (slika 1.) kojim je prikazan horizontalno položen uvećan desni bubreg difuzno zadebljanog parenhima heterogenijeg denziteta, bez jasnih žarišnih lezija te istostrano naglašena dilatacija kanalnog sustava sa slojem diskretno gušćeg urina u pijelonu, bez anorganskih konkremenata i uočljive dilatacije uretera.

Inicijalno je primljena na odjel, ali je ubrzo u kliničkoj slici septičkog šoka premještena u Odjel intenzivnog liječenja. Postavljen je centralni venski kateter u



SLIKA 2. MSCT PRIKAZ DESNOG BUBREGA NAKON POSTAVLJANJA "JJ" PROTEZE

FIGURE 2. MSCT SHOWING RIGHT KIDNEY AFTER "JJ" STENT PLACEMENT

desnu potključnu venu te je nastavljena parenteralna nadoknada volumena uz kontinuiranu infuziju nora-drenalina kroz manje od 24 h uz invazivno mjerenje arterijskog tlaka. Uzeti su uzorci za urinokulturu i hemokulture, započeta je antibiotska terapija širokog spektra i učinjena je uretrocistoskopija s retrogradnom urografijom i postavljanjem ureteralne proteze ("JJ" proteze) u kanalni sustav desnog bubrega. U konzultaciji s nefrolozima postavljen je dijalizni kateter u lijevu potključnu venu i započeta je kontinuirana venovenska hemodijafiltracija (eng. continuous venovenous hemodiafiltration – CVVHDF) uz imunoadsorpciju Oxiris filterom s početnom ultrafiltracijom (UF) 50 ml/h kroz 24 h. Trombocitopenija je korigirana koncentratima trombocita. Učinjen je citološki razmaz periferne krvi kojim se ne prikažu shizociti. Treći dan hospitalizacije iz hemokulture je izolirana E. coli i antibiotska terapija je deeskalirana u ceftriakson prema antibiogramu.

Četvrti dan boravka u intenzivnoj jedinici dolazi do razvoja ARDS-a uz pad PaO₂/FiO₂ omjera s 124 mmHg ujutro na 97 mmHg u popodnevnim satima te kolestatske jetrene lezije (GGT 168 U/L, ALP 281 U/L) uz porast bilirubina (ukupni 155,8 umol/L). Učinjen je MSCT abdomena i zdjelice (slika 2.) na kojem se prikaže "JJ" proteza u desnom bubregu uz posljedičnu regresiju dilatacije kanalnog sustava, ali uz pojavu slobodne tekućine parakolično i u zdjelici te radiološki nalaz na plućnom parenhimu koji se uklapa u kliničku sliku ARDS-a uz dodatno obostrane pleuralne izljeve. Ponovno je započeta CVVHDF s imunoadsorpcijom kroz 48 h uz nadoknadu albumina, a zbog zamora dišne muskulature je neinvazivno ventilirana u spontanom modu disanja (eng. continuous positive airway pressure – CPAP mode) uz udjel kisika u inspiratornoj smjesi (eng. fraction of inspired oxygen – FiO₂) 30% i

TABLICA 1. LABORATORIJSKI POKAZATELJI TIJEKOM HOSPITALIZACIJE
TABLE 1. LABORATORY FINDINGS DURING HOSPITALIZATION

	referentni raspon / reference range	30.1.2022.	31.1.2022.	3.2.2022.	9.2.2022.	15.2.2022.
Leucociti / leucocytes	4,4 – 11,6 x 10 ⁹ /L	3,8	3,8	20,2	9,4	5,4
Hemoglobin / hemoglobin	118 – 149 g/L	125	131	92	85	102
Trombociti / thrombocytes	178 – 420 x 10 ⁹ /L	12	13	47	228	463
PV / PT	70 – 130 %	49	42	64	–	–
APTV / APTT	22 – 33 s	44	–	24	–	–
D-dimeri / D-dimer	0,17 – 0,50 mg/L	> 4,32	–	–	–	–
Fibrinogen / Fibrinogen	1,8 – 4,1 g/L	2,7	–	3,2	–	–
Kreatinin / Creatinine	49 – 90 umol/L	212	323	401	85	57
Bilirubin / Bilirubin	6 – 26 umol/L	99,9	–	155,8	–	–
AST / AST	14 – 32 U/L	246	110	30	26	25
ALT / ALT	10 – 29 U/L	101	90	30	29	31
GGT / GGT	10 – 24 U/L	318	273	168	48	–
ALP / ALP	50 – 125 U/L	382	324	281	97	–
LDH / LDH	124 – 224 U/L	655	531	286	201	–
CRP / CRP	< 5,0 mg/L	159,3	190,2	81,3	6,2	2,2
PCT / PCT	< 0,065 ng/ml	–	> 100,000	–	–	–
Laktat / Lactate	0,63 – 2,44 mmol/L	–	–	0,56	–	–
visoko-osjetljivi Troponin I / high-sensitivity Troponine I	< 14,9 ng/L	95,5	–	316,5	–	–
Haptoglobin / Haptoglobin	0,3 – 2 g/L	2,77	–	–	–	–
pH / pH	7,35 – 7,45	–	7,266	7,421	7,516	–
PaCO ₂ / PaCO ₂	4,3 – 6,0 kPa	–	3,66	5,11	4,49	–
PaO ₂ / PaO ₂	7,3 – 10,6 kPa	–	7,47	7,78	17,03	–
HCO ₃ / HCO ₃	18 – 23 mmol/L	–	12,2	24,3	26,6	–
BE / BE	–2,0 – 3,0 mmol/L	–	–14,7	–0,1	3,7	–

PV – protrombinsko vrijeme / PT – protrombin time, AST – Aspartat-aminotransferaza / Aspartat Aminotransferase, ALT – Alanin-aminotransferaza / Alanine Aminotransferase, GGT – Gama-glutamilttransferaza / Gamma-glutamyl Transferase, ALP – Alkalna fosfataza / Alkaline Phosphatase, LDH – Laktat dehidrogenaza / Lactate dehydrogenase, CRP – C-reaktivni protein / C-Reactive Protein, PCT – Prokalcitonin / Procalcitonin, PaCO₂ – parcijalni tlak ugljikovog dioksida u arterijskoj krvi / Partial Pressure of Carbon Dioxide in arterial blood, PaO₂ – parcijalni tlak kisika u arterijskoj krvi / Partial Pressure of Oxygen in arterial blood, HCO₃ – bikarbonati / bicarbonate, BE – višak baza / base excess

pozitivan tlak na kraju ekspirija (positive end expiratory pressure – PEEP) 10. S obzirom na anamnestički podatak o učestalim respiratornim infekcijama i verificiranu hipogamaglobulinemiju (IgG 6.06 g/L) u laboratorijskim nalazima primijenjeni su intravenski imunoglobulini i hidrokortizon. Nakon 20 h neinvazivne ventilacije došlo je do poboljšanja respiratorne insuficijencije pa je dalje nastavljena oksigenoterapija putem binazalnog katetera. U laboratorijskim nalazima prati se oporavak broja trombocita, parametara bubrežne i jetrene funkcije te pad upalnih parametara. (tablica 1.)

U daljnjem tijeku pratilo se kliničko poboljšanje, do 10. dana hospitalizacije dolazi do potpunog oporavka bubrežne funkcije te je 11. dan premještena na odjel

Nefrologije. Prije otpusta učinjen je i ultrazvuk (UZV) srca koji je bio uredan te imunološka obrada koja je pristigla uredna, uz iznimku graničnog nalaza za antinuklearna antitijela (ANA). Kontrolne urinokultura i hemokulture su pristigle sterilne. Otpuštena je kući s "JJ" protezom i preporukom nitrofurantoina 100 mg kroz 10 dana navečer. Nakon mjesec dana učinila je kontrolu urologa uz uredne laboratorijske nalaze, sterilnu urinokulturu i uredan ehosonografski nalaz bubrega te je u planu vađenje "JJ" proteze na idućoj kontroli.

Rasprava

Usprkos svim novim saznanjima i redefiniranju sepsa, sepsa ostaje klinička dijagnoza koju podupire-

mo laboratorijskim i mikrobiološkim nalazima. Nove smjernice za liječenje sepse i septičkog šoka iz 2021. godine preporučuju aktivnu potragu za znakovima sepse kod bolesnika sa sumnjom na infekciju ili potvrđenom infekcijom. Preporučeni alati uključuju SIRS kriterije (eng. Systemic Inflammatory Response Syndrome – SIRS), SOFA score (eng. Sequential Organ Failure Assessment score), NEWS (eng. National Early Warning Score) i MEWS (eng. Modified Early Warning Score) dok se qSOFA (eng. quick Sequential Organ Failure Assessment) više ne preporučuje kao jedini alat za screening³. Dok SOFA uključuje laboratorijske parametre za procjenu smrtnosti u Jedinici intenzivnog liječenja, qSOFA, MEWS, NEWS se oslanjaju samo na kliničke parametre. Prema studiji koju su Khwannimit i suradnici proveli 2019. godine SOFA se pokazala najboljim izborom za predviđanje bolničke smrtnosti bolesnika sa sepsom, a slijede ju redom MEWS, qSOFA i NEWS⁴.

Inicijalni SOFA score naše bolesnice kod prijema je bio 9 (mortalitet < 33%), u trenutku prijema u intenzivnu jedinicu 14 (mortalitet > 95%), a nakon 48 h je pao na 11 (mortalitet 50%). Prema istraživanju koje su proveli Ferreira i suradnici radi evaluacije SOFA score-a u jedinicama intenzivnog liječenja smrtnost je bila manja od 27 % ukoliko je došlo do smanjenja SOFA score-a kroz prvih 48h⁵.

Iako u sklopu sepse može doći do zatajivanja bilo kojeg organskog sustava dva najčešće zahvaćena sustava su kardiovaskularni i respiratorni sustav. Zatajenje kardiovaskularnog sustava najčešće se prezentira hipotenzijom koja često perzistira usprkos adekvatnoj volumnoj nadoknadi te je potrebno uvođenje vazopresora². Prema smjernicama za liječenje sepse i septičkog šoka iz 2021. godine noradrenalin je lijek izbora s dodatnim uvođenjem vazopresina ukoliko hipotenzija perzistira usprkos visokim dozama noradrenalina. Cilj je održavati vrijednost srednjeg arterijskog tlaka (eng. mean arterial pressure – MAP) oko 65 mmHg³.

Glavni uzroci akutnog zatajenja disanja u sepsi su pneumonija, srčano popuštanje ili ARDS. ARDS je akutna upalna ozljeda pluća karakterizirana povećanom vaskularnom propusnošću i nakupljanjem tekućine u alveolama. Prema Berlinskim kriterijima uz hipoksemijsku respiracijsku insuficijenciju moraju biti prisutni radiološki verificirani obostrani infiltrati na plućima koji se ne mogu objasniti srčanim zatajenjem ili volumnim preopterećenjem i tegobe moraju nastupiti unutar 7 dana od uzročnog faktora. Težina ARDS-a izražava se oksigenacijskim indeksom ($\text{PaO}_2/\text{FiO}_2$ uz PEEP 5 ili CPAP) i klasificira se u tri skupine: blagi ($\text{PaO}_2/\text{FiO}_2$ 201–300 mmHg), umjereni ($\text{PaO}_2/\text{FiO}_2$ 101–200 mmHg) ili teški ($\text{PaO}_2/\text{FiO}_2 \leq 100$ mmHg)⁶. Inicijalna strategija liječenja akutne hipoksemijske respiracijske insuficijencije uključuje konven-

cionalnu oksigenoterapiju putem binazalnog katetera, maske bez ili sa rezervoarom ili Venturi maske. Napredne intervencije uključuju terapiju visokim protocima kisika (eng. high flow oxygen therapy – HFOT) i neinvazivnu ventilaciju. Ukoliko dođe do daljnje progresije respiracijske insuficijencije i potrebe za invazivnom mehaničkom ventilacijom iste smjernice preporučuju protektivnu strategiju ventilacije niskim dišnim volumenima (6 ml/kg)³.

Akutna ozljeda bubrega zabilježena je u >50 % pacijenata sa sepsom i prezentira se oligurijom, azotemijom i često zahtjeva hemodijalizu. Iako je akutna ozljeda bubrega s trombocitopenijom jedna od kliničkih prezentacija sepse diferencijalno dijagnostički treba razmišljati o diseminiranoj intravaskularnoj koagulopatiji (DIK), trombotičnoj trombocitopenijskoj purpuri (TTP), hemolitičkom uremijskom sindromu (HUS) te o infektivnim bolestima poput leptospiroze i hemoragijske groznice s bubrežnim sindromom. Naša pacijentica je imala povišen LDH i bilirubin, ali inicijalno se nije prezentirala anemijom, a protiv hemolize je govorio povišen haptoglobin i uredne vrijednosti retikulocita te odsutstvo shizocita u citološkom nalazu periferne krvi. S obzirom na navedeno dodatna obrada u smjeru isključivanja TTP-a nije rađena, a s obzirom da su proljevi prestali nije uzet ni uzorak stolice za mikrobiološku analizu. Učinjena je serologija i PCR (eng. polimerase chain reaction – PCR) na leptospiroze koji su pristigli negativni. Trombocitopenija je kod bolesnice shvaćena kao blokada hematopoeze uslijed infekcije i sepse, jer iako je bolesnica prema laboratorijskim nalazima razvila koagulopatiju nije razvila kliničku sliku DIK-a.

S obzirom da je zatajenje organa u sepsi uzrokovano nereguliranim odgovorom organizma na infekciju brojne studije su evaluirale mogućnost ekstrakorporalne imunoadsorpcije proinflatornih medijatora pomoću različitih filtera^{7–9,19,11}. Retrospektivna opservacijska studija koja je uključivala 136 bolesnika sa septičkim šokom i akutnom bubrežnom ozljedom od kojih je kod 70 provedena CVVHDF s Oxiris filterom dok je kod ostalih provedena CVVHDF s običnim filterom (ST150) pokazala je da, iako nema razlike u smrtnosti unutar 90 dana, primjena Oxiris filtera mogla bi smanjiti ranu smrtnost unutar 14 dana od prijema u jedinicu intenzivnog liječenja¹².

Potruga za izvorom infekcije i njegovom kontrolom jedna je od ključnih stavaka u liječenju sepse iako ne smije odgađati pravovremeni početak antibiotske terapije. Zbog toga smjernice iz 2021. godine preporučuju započinjanje antibiotske terapije uz prethodno uzimanje mikrobioloških uzoraka svih dostupnih mjesta te aktivno traganje i otklanjanje lokalnog izvora infekcije kod kojeg je potrebna lokalna kontrola³. Kod bolesnika s emfizematoznim pijelonefritisom studije su

pokazale da je radi adekvatnog dreniranja gnojnog sadržaja iz bubrega dovoljno postavljanje JJ proteze, čime je moguće izbjeći invazivniju metodu postavljanja nefrostome¹³.

Zaključak

Rano prepoznavanje i pravovremeni početak liječenja ključni su za smanjenje smrtnosti bolesnika sa sepsom i septičkim šokom. Uz odgovarajuću antibiotsku terapiju širokog spektra s kasnijom deeskalacijom ovisno o izolatima potrebna je adekvatna nadoknada volumena radi održavanja zadovoljavajućeg srednjeg arterijskog tlaka uz pridruživanje vazopresora po potrebi. Redovito praćenje laboratorijskih parametara uz praćenje diureze omogućuje pravovremenu odluku o početku hemodijalize, a dosadašnje spoznaje govore u korist provođenja kontinuirane hemodijafiltracije uz imunoadsorpciju iako su potrebna dodatna istraživanja. Tijekom cijelog liječenja potrebna je redovita reevaluacija uz isključivanje drugih infektivnih i neinfektivnih diferencijalno dijagnostičkih mogućnosti.

LITERATURA

1. Singer M, Deutschman CS, Seymour CW, Shankar-Hari M, Annane D, Bauer M *i sur.* The third international consensus definitions for sepsis and septic shock (Sepsis-3). *JAMA* 2016; 315:801–810.
2. Jameson JL, Fauci AS, Kasper DL, Hauser SL, Longo DL, Loscalzo J, *ur.* Harrison's Principles of Internal Medicine. 20. izdanje. McGraw Hill; 2018. str 2044–2052.
3. Evans L, Rhodes A, Alhazzani W, Antonelli M, Coppersmith CM, French C *i sur.* Surviving Sepsis Campaign: International Guidelines for Management of Sepsis and Septic Shock 2021. *Crit Care Med* 2021;49(11):p e1063–e1143
4. Khwannimit B, Bhurayanontachai R, Vattanavanit V. Comparison of the accuracy of three early warning scores with SOFA score for predicting mortality in adult sepsis and septic shock patients admitted to intensive care unit. *Heart Lung*. 2019;48(3):240–244.
5. Ferreira FL, Bota DP, Bross A, Mélot C, Vincent J. Serial Evaluation of the SOFA Score to Predict Outcome in Critically Ill Patients. *JAMA*. 2001;286(14):1754–1758.
6. The ARDS Definition Task Force. Acute respiratory distress syndrome: the Berlin definition. *JAMA*. 2012;307:2526–33.
7. Kogelmann K, Jarczok D, Scheller M, Drüner M. Hemoadsorption by CytoSorb in septic patients: a case series. *Crit Care*. 2017;21(1):74.
8. Rugg C, Klose R, Hornung R, Innerhofer N, Bachler M, Schmid S *i sur.* Hemoadsorption with CytoSorb in Septic Shock Reduces Catecholamine Requirements and In-Hospital Mortality: A Single-Center Retrospective 'Genetic' Matched Analysis. *Biomedicines*. 2020;8(12):539.
9. Brouwer WP, Duran S, Kuijper M, Ince C. Hemoadsorption with CytoSorb shows a decreased observed versus expected 28-day all-cause mortality in ICU patients with septic shock: a propensity-score-weighted retrospective study. *Crit Care*. 2019;23(1):317.
10. Kovacs J. Hemoadsorption in Critical Care – It is a Useful or a Harmful Technique?. *J Crit Care Med (Targu Mures)*. 2020;6(4):207–209.
11. Broman ME, Hansson F, Vincent JL, Bodelsson M. Endotoxin and cytokine reducing properties of the oXiris membrane in patients with septic shock: A randomized crossover double-blind study. *PLoS One*. 2019;14(8):e0220444.
12. Turani F, Barchetta R, Falco M, Busatti S, Weltert L. Continuous Renal Replacement Therapy with the Adsorbing Filter oXiris in Septic Patients: A Case Series. *Blood Purif*. 2019;47 Suppl 3:1–5.
13. Das D, Pal DK. Double J stenting: A rewarding option in the management of emphysematous pyelonephritis. *Urol Ann*. 2016;8(3):261–264.