

Vertebralna augmentacija u liječenju osteoporotskih fraktura kralježnice

Vertebral Augmentation Treating Osteoporotic Spinal Fractures

LUKA NOVOSEL

Zavod za dijagnostičku i intervencijsku radiologiju, Klinički bolnički centar Sestre milosrdnice, Zagreb

SAŽETAK _____Kompresivna fraktura kralješka jedan je od vodećih uzroka invaliditeta i morbiditeta kod starijih osoba. Osteoporozna predstavlja najčešći uzrok kompresivnih fraktura, uz metastatsku bolest, multipli mijelom, traumatu i hemangiome. Posljedice osteoporotskih fraktura uključuju bol i otežanu pokretljivost, a često dovode i do progresivnoga kolapsa trupa kralješka s deformitetom. Sve to značajno utječe na kvalitetu života pa čak i na dugoročno preživljenje pacijenata. Iako su često pacijenti s kompresivnim frakturama konzervativno liječeni, sve se češće indicira primjena minimalno invazivnih perkutanih augmentacijskih metoda liječenja kompresivnih fraktura koje uključuju vertebroplastiku i kifoplastiku. Ove se metode koriste slikovnim radiološkim navođenjem s pomoću dijaskopije ili CT-a kako bi se precizno, uz što manji rizik, postavio cement (polimetilmetakrilat) transpedikularnim pristupom u trup kralješka, s ciljem terapije boli i stabilizacije kompresivnih fraktura.

KLJUČNE RIJEČI: osteoporozna, kralježnica, kompresivne frakture, vertebroplastika

SUMMARY _____Osteoporotic vertebral compression fracture is one of the leading causes of disability and morbidity in elderly patients. Osteoporosis is the main risk factor, along with metastatic disease, multiple myeloma, trauma and hemangiomas. The consequences of osteoporotic compression fractures include pain and reduced mobility and can lead to progressive vertebral collapse. All this adversely affects the quality of life and even longevity. Patients with compression fractures are often treated with conservative therapy, but minimally invasive percutaneous augmentation therapy is often indicated. This therapy includes vertebroplasty and kyphoplasty. Methods involve image guidance (fluoroscopy or CT) for transpedicular injection of bone cement (PMMA - polymethylmethacrylate) into the fractured vertebra, in attempts to stabilize the fracture and reduce pain.

KEY WORDS: osteoporosis, spine, compression fracture, vertebroplasty



Uvod

Patološke frakture trupa kralješka mogu nastati kao posljedica djelovanja osteoporoze, plazmocitoma, hemanjioma ili metastatskih tumora. Studije ukazuju da svaka treća žena i svaki deseti muškarac boluju od osteoporoze (1), te se pokazalo da će više od 60 % pacijenata koji boluju od osteoporoze imati bar jednu posljedičnu frakturu u životu. Kompresivne frakture kralježnice, koje su posljedica osteoporoze, najčešće se javljaju u torakalnoj kralježnici i u torakolumbalnom prijelazu, a nešto rjeđe u lumbalnom segmentu. Prema učestalosti predstavljaju najčešći tip osteoporotičnih fraktura, a često su prvi pokazatelj osteoporoze (2). Klinički kompresivne frakture prati jaka akutna bol, često dugotrajna s oslabljenom pokretljivošću, a u kasnijem tijeku i gubitak visine i naglašena kifoza. Iako dio pacijenata ima blaži tijek bolesti s regresijom boli unutar nekoliko tjedana, češće je prisutna kronična dorzalgija, koja je posljedica oslabljene mogućnosti zacjeljivanja osteoporotski promijenjene kosti, a osim početnoga gubitka visine kralježaka, koji su anteklinasto oblikovani, može doći i do progresije kolapsa s posljedičnom deformacijom kralježnice. U daljnjem tijeku

ti pacijenti navode probleme s pokretljivošću, a karakteristična je i redukcija funkcije pluća, gubitak teka te smanjenje kvalitete života (3). Istraživanja pokazuju da kod pacijenata nakon osteoporotskih fraktura kralježnice postoji povećan rizik mortaliteta za 23 do 34 % u usporedbi s pacijentima bez fraktura. Kao uzrok smrti najčešće se navodi kronična opstruktivna bolest pluća i pneumonija (4). Iako predstavlja jedan od većih javnozdravstvenih problema, osteoporotska fraktura kralježnice značajno je podcijenjena te vrlo često nedijagnosticirana. Neka istraživanja procjenjuju da se kod samo 1/3 pacijenata postavi dijagnoza kompresivne frakture (5). Statistički gledano, 30 % žena u dobi iznad 60 godina doživi kompresivnu frakturu kao posljedicu osteoporoze, a incidencija dijagnosticiranih fraktura iznosi 117 na 100 000 (6). Studija koja se bavila istraživanjem osteoporoze i osteoporotskih fraktura u Hrvatskoj (*Prevalence of vertebral fractures in an urban population in Croatia aged fifty and older*) pokazala je na populaciji pacijenata iz Hrvatske učestalost fraktura kralježaka 11,8 % (15,8 % muškaraca i 9,7 % žena) (7). Liječenje osteoporotskih fraktura kralježnice je u današnje vrijeme prilagođeno svakom pacijentu. Ovisno o komorbi-

ditetima, uzroku fraktura i razini intenziteta boli, donosi se odluka o primjeni različitih vrsta terapije. Osim medikamentozne terapije za liječenje osteoporozе, koja predstavlja i mjeru za prevenciju daljnjih fraktura, ti su pacijenti najčešće najprije konzervativno liječeni zbog boli. Tu je uključena pošteta od aktivnosti tijekom jednog do dva tjedna uz primjenu oralnih analgetika, a primjena ortoza također ima analgetski učinak. Međutim, značajna i dugotrajna pošteta od aktivnosti negativno djeluje na razvoj osteoporozе, dok analgetska terapija vrlo često nije učinkovita (8).

Kod pacijenata kod kojih se unatoč primijenjenoj konzervativnoj terapiji u kraćem vremenskom periodu od 2 do 3 tjedna nije postiglo poboljšanje, indicirane su metode vertebralne augmentacije. U rijetkim slučajevima s nestabilnim frakturama postoji potreba za liječenjem operacijskim zahvatom fiksacije.

Tehnike vertebralne augmentacije uključuju minimalno invazivne zahvate koji pod kontrolom dijaskopije ili CT-a omogućuju infiltraciju cementa u područje bolnoga kralješka kako bi se reducirala bol, spriječio daljnji kolaps kralješka te dijelom vratila visina i oblik trupa kralješka. Najčešće korištene metode su vertebroplastika i kifoplastika.

Vertebroplastika

Vertebroplastika je perkutana minimalno invazivna metoda koja se izvodi pod kontrolom dijaskopije, rjeđe kompjuterizirane tomografije. Cilj ove metode je aplicirati iglom za koštani pristup koštani cement (polimetilmetakrilat) kroz pedikl u trup kralješka. Cilj zahvata je postići kontrolu intenzivne boli na mjestu frakture kralješka, no istovremeno se prevenira i daljnji kolaps trupa kralješka koji može nastupiti kod dijela pacijenata kod kojih dolazi do otežane konsolidacije frakture zbog izražene osteoporozе (9). Zahvat se izvodi u području torakalne i slabinske kralježnice, pri čemu se koristi posteriorni pristup, a kod fraktura vratne kralježnice zahvat se izvodi anteriornim pristupom kroz vrat. Vertebroplastika kao jedna od metoda vertebralne augmentacije ne postiže povrat izgubljene visine trupa kralješka niti ispravljanje kifoze, već ima isključivo analgetski i stabilizacijski učinak. On se postiže prvenstveno sprečavanjem mikropokreta u frakturnoj pukotini. Dodatni analgetski učinak ostvaruje se termalnim učinkom na osjetne živce kralješka jer prilikom polimerizacije cementa dolazi do otpuštanja topline koja djeluje na ogranke bazivertebralnog živca (10). To sve dovodi do brzoga analgetskog djelovanja zahvata, već unutar 10 minuta nakon procedure (11). Prednosti vertebroplastike su što se zahvat izvodi u lokalnoj anesteziji uz sedaciju, bez potrebe za posebnom preoperacijskom pripremom i općom anestezijom.

Prvi zahvat vertebroplastike izveo je Deramond 1987. kod pacijenta s agresivnim hemangiomom trupa kralješka (12). Zahvaljujući svom minimalno invazivnom karakteru i do-

brim rezultatima u terapiji boli kod kompresivnih fraktura, metoda je s vremenom proširila indikacije koje danas uključuju osteoporotične frakture, kompresivne frakture uslijed osteolitičkih metastaza i multiplog mijeloma te agresivne hemangiome. Broj zahvata vertebroplastike je rastao u svijetu u 90-im godinama prošlog stoljeća te do 2010. Godine 2009. objavljene su studije koje su dovele pod upitnik učinkovitost aktivnog liječenja vertebroplastikom u usporedbi s mirovanjem i konzervativnom terapijom. Te dvije studije koje su uspoređivale vertebroplastiku s placebom zaključile su da nema statistički značajne koristi ove terapije u svrhu redukcije boli nakon 6 mjeseci (13, 14). Daljnjom analizom ukazalo se na neke važne nedostatke u selekciji pacijenata kod ovih studija, kao i metodi procjene učinka. Osim toga, tri kasnije studije usporedbe vertebroplastike i placeba ukazale su na značajnu prednost aktivnog liječenja u terapiji akutnih, ali i kroničnih kompresivnih fraktura (11, 15). Posebno značajan doprinos uspostavljanju indikacije za liječenje pacijenata vertebralnom augmentacijom dale su i studije učinka na mortalitet u ovoj populaciji pacijenata. Hinde i suradnici su u metaanalizi koja je uključila 2 milijuna pacijenata te 22 ranije studije pokazali da su pacijenti s osteoporotskim frakturama kralježnice liječeni vertebroplastikom ili kifoplastikom imali nakon 10 godina 22 % manji rizik smrti od pacijenata liječenih konzervativno (16). Unatoč tome, vertebroplastika, kao i ostale metode vertebralne augmentacije, u Hrvatskoj se i dalje izvode kod izuzetno malog postotka pacijenata s osteoporotskim frakturama, pogotovo u usporedbi sa zapadnim zemljama. Uzroci se mogu naći u nekoliko faktora: malom broju specijalista koji se bave ovom vrstom zahvata (intervencijski radiolozi, ortopedi, neurokirurzi), slabom osviještenošću o postojanju ove vrste terapije i pravilnih indikacija od strane liječnika koji se susreću s ovom vrstom pacijenata te relativno slabo pokrivenim financijskim okvirom od strane zdravstvenog osiguravatelja, pri čemu novije i skuplje tehnologije vertebralne augmentacije nisu uvijek dostupne.

Vertebroplastika značajno utječe na kvalitetu života pacijenta kroz poboljšanje pokretljivosti, smanjenje potrebe za korištenjem analgetika te prevencijom daljnjega kolapsa i gubitka visine trupa kralješka.

Kifoplastika

Dok vertebroplastika učinak postiže kroz stabilizaciju frakture infiltracijom cementa direktno u kost i frakturnu pukotinu, kifoplastika je procedura čiji se učinak temelji na djelomičnom povratu visine trupa kralješka prije same infiltracije cementa, što može imati povoljan učinak na kifoze zbog čega se smatra naprednijom verzijom vertebroplastike (17). Prvi put izvedena od strane Liebermana i suradnika, kifoplastika se temelji na uvođenju visokotlačnog balona u trup kralješka s kompresivnom frakturom, čime se formira

kavitacija koja se zatim ispunjava cementom (18). Unatoč kasnijim studijama koje su ukazale da se visina kralješka ne uspijeva značajnije vratiti niti primjenom kifoplastike, zadržala je prednost prema vertebroplastici u smislu manje učestalosti ekstravazacije cementa. Taj se učinak ostvaruje zbog pripreme prostora balonom u koji se cement infiltrira pod nižim tlakom, za razliku od vertebroplastike gdje se cement infiltrira pod višim tlakom u dijelom održane trabekule (19). U konačnici obje su se procedure pokazale sigurnima i učinkovitim u rješavanju boli, s malim rizikom klinički značajnih komplikacija, bez statistički značajnih razlika (20). Negativna strana kifoplastike je značajno viša cijena potrošnog materijala uz nešto dužu proceduru i količinu ionizirajućeg zračenja za pacijenta i operatera, pogotovo ako se izvodi bipedikularno. Moguće indikacije za primjenu kifoplastike u liječenju kompresivnih fraktura su: 1. kompresivna fraktura s posljedičnom simptomatskom spinalnom stenozom pri čemu bi povrat visine trupa mogao pomoći u rezoluciji simptoma, 2. tumorske lezije u podlozi frakture radi manjeg rizika komplikacija (17).

Indikacije za vertebralnu augmentaciju

Procjena indikacije za vertebralnu augmentaciju uključuje dva ključna faktora – slikovni radiološki prikaz s potvrdom postojanja kompresivne frakture i klinička procjena pacijenta s procjenom razine boli i utjecaja na pokretljivost i životne funkcije.

Radiološka obrada uključuje inicijalnu RTG snimku kralježnice na kojoj se postavlja sumnja na kompresivnu frakturu kralješka, no izostaje mogućnost točne procjene radi li se o akutnoj ili kroničnoj frakturi, kao i mogućnost procjene stabilnosti frakture. Kompjuterska tomografija (CT) može detaljnije analizirati vrstu frakture kralježnice i isključiti kontraindikacije za zahvat kao što su multifragmentarna fraktura ili nestabilna fraktura, no također otežano procjenjuje radi li se o svježoj frakturi, pogotovo kod pacijenata s većim brojem anteklinasto oblikovanih kralježaka.

Zlatni standard radiološke obrade kompresivne frakture čini magnetska rezonancija kralježnice, prvenstveno zbog mogućnosti prikaza postojanja koštanog edema, kao jasnog znaka nesrasle akutne frakture. Koštani edem u pravilu korelira s lokacijom boli. MR nam daje informacije o starosti frakture i vrsti lezije, kao i tijekom cijeljenja, odnosno odgovoru na terapiju. Tipično akutne, subakutne i nezacijeljene frakture pokazuju hiperintenzitet na T2 i STIR sekvencama i hipointenzitet na T1 sekvencama. Međutim, kod određenih stanja potreban je oprez zbog moguće promijenjene strukture kosti i posljedično netipičnih intenziteta signala. Kod pacijenata s kontraindikacijom za MR snimanje moguće je mjesto lezija i frakture identificirati i scintigrafijom kosti. Kada sumnjamo na nestabilnu frakturu ili zahvaćenost stražnjeg zida trupa, preporuča se uz MR učiniti i dodatnu

snimku CT-a kroz suspektni segment kralježnice. U slučajevima kada niti jednom slikovnom metodom ne možemo jasno povezati mjesto bolnosti sa segmentom kralježnice, preporuča se izbor osloniti na manualnu palpaciju pod kontrolom dijaskopije (21).

Nakon radiološke potvrde postojanja osteoporotske kompresivne frakture kralješka potrebna je klinička procjena pacijenta. Osim standardnih upitnika koji se baziraju na procjeni boli (VAS bodovanje) i kvaliteti života, koji su u značajnoj mjeri podložni subjektivnom doživljaju pacijenta, postoje i noviji objektivniji sustavi procjene kao što su modificirani Yokohama ADL (*activities of daily living*) sustavi (22, 23). Cilj ovih sustava je adekvatno prepoznati pacijente koji su pod rizikom duljeg i otežanog oporavka u slučaju konzervativnog liječenja. Stariji pacijenti su generalno skloniji komplikacijama produljenog mirovanja kao što su aspiracijska pneumonija, delirij i mentalna degradacija, što opravdava odluku za ranijom primjenom vertebralne augmentacije kako bi se omogućio brži oporavak, manje korištenje analgetika i ranije postizanje pokretljivosti. Osim akutno ugroženih pacijenata lošijega inicijalnog statusa i kasnije životne dobi, indikaciju za vertebralnu augmentaciju imaju i pacijenti s izostankom koštanog cijeljenja kompresivne frakture i kroničnom boli. Kummelova bolest ili traumatski spondilitis je oblik aseptične nekroze pri čemu nakon kompresivne frakture perzistira radiološki prikaz plina ili tekućine u frakturnoj pukotini (24). Ti pacijenti imaju značajno lošiji oporavak na konzervativnu terapiju te se preporuča liječenje vertebralnom augmentacijom.

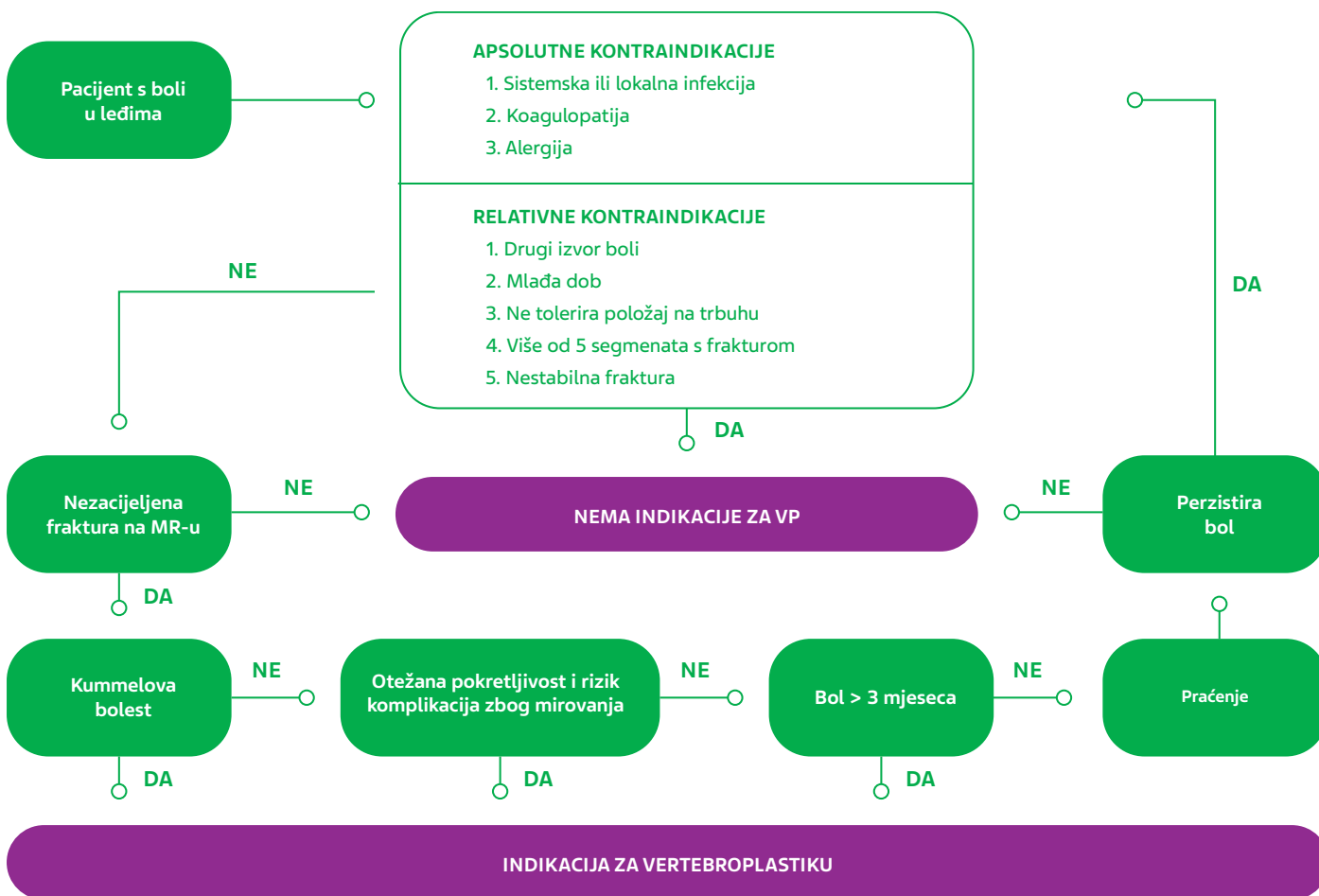
Pacijenti s kompresivnom frakturom održane pokretljivosti i ograničenog intenziteta boli imaju manju korist od vertebralne augmentacije i mogu se liječiti konzervativnim pristupom, iako se prema nekim studijama pokazalo da je do 60 % konzervativno liječenih pacijenata imalo određenu perzistirajuću bol i nakon 12 mjeseci od nastanka frakture (25).

Kontraindikacije

Apsolutne kontraindikacije uključuju izraženu koagulopatiju i alergiju na neki od sastojaka sredstva koje se infiltrira u kralježak te aktivna sistemska ili lokalna infekcija u smislu osteomijelitisa ili discitisa. Sistemska infekcija predstavlja kontraindikaciju za zahvat jer je uklanjanje koštanog cementa otežano, u slučaju propagacije infekcije i nastanka lokalne upale. Iako je vertebralna augmentacija nevasikularna procedura s niskim rizikom krvarenja, preporuča se kontrolirati koagulopatiju zbog rizika slučajne punkcije krvne žile (26).

Relativne kontraindikacije podrazumijevaju mlađu dob pacijenta, bol u leđima koja nije uzrokovana frakturom, frakturom stražnjeg zida kralješka ili nestabilnu frakturu, više od 5 frakturiranih kralježaka, nepodnošenje ležećeg položaja na trupu potrebnog za zahvat.

SLIKA 1. Hodogram odlučivanja kod pacijenata s bolnom kompresivnom frakturom



Selekcija pacijenata

U odluci o vertebralnoj augmentaciji kod osteoporotskih fraktura uvijek bi idealno trebao sudjelovati multidisciplinarni tim koji se sastoji od radiologa, neurokirurga, fizijatra i endokrinologa. U grafičkom prikazu (slika 1.) prikazan je hodogram odlučivanja kod pacijenata s osteoporotskom kompresivnom frakturom (27).

Odabir trenutka za zahvat

Kroz različite studije provlači se pitanje idealnog trenutka za vertebralnu augmentaciju s optimalnim učinkom za pacijenta kako bi se istovremeno izbjegao prerani zahvat kod pacijenata koji se dobro oporavljaju na neinvazivnu terapiju. Nakon posljednje VAPOUR studije koja ukazuje na značajnu korist od vertebralne augmentacije već u akutnoj fazi (6 tjedana), smatra se kako bi zahvat idealno trebalo učiniti svima unutar 4 mjeseca od početka boli i nakon najmanje 3 tjedna neuspješne konzervativne terapije. Unutar nekoliko dana od nastupa frakture može se vertebroplastika indicirati kod pacijenata s naglašenim rizikom od komplikacija imobilizacije kao što su duboka venska tromboza, pneumonija i dekubitus. Kod pacijenata s dugotrajnim bolovima preporu-

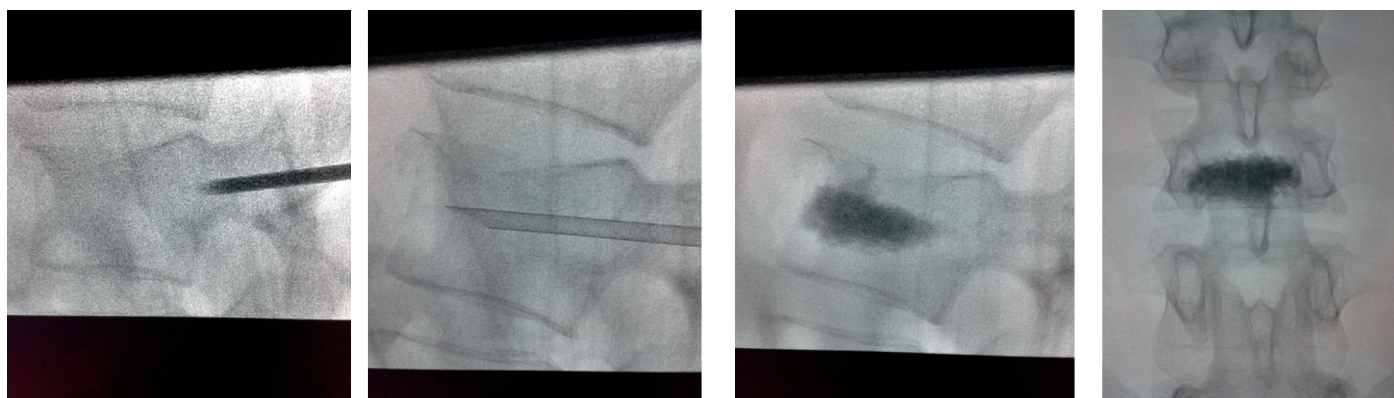
ča se potvrditi postojanje osteonekroze magnetskom rezonancijom ili scintigrafijom (28).

Oprema, organizacija i tehnički detalji zahvata

Idealno zahvat treba izvoditi liječnik s adekvatnim iskustvom i provedenom edukacijom za zahvat vertebralne augmentacije u centru u kojem je dostupna adekvatna njega, praćenje i potpora neurokirurga u slučaju mogućih komplikacija. Standardni fiksni aparati za dijaskopiju dostupni u intervencijskim radiološkim salama preferiraju se pred mobilnim C-arm dijaskopskim aparatima zbog bolje vizualizacije i manjeg zračenja za operatera. Procedura se izvodi pod lokalnom anestezijom, sa ili bez sedacije ili u općoj anesteziji, ovisno o broju segmenata koji se radi u jednom zahvatu i suradljivosti pacijenta. Antibiotiska profilaksa potrebna je samo kod imunokompromitiranih pacijenata.

Igle koje se koriste za vertebralnu augmentaciju su različitih dimenzija, od 9 do 13 G, ovisno o segmentu kralježnice koji se radi, te s diamond tip ili kosim vrhom igle, koji smo u našem slučaju preferirali zbog bolje mogućnosti navigacije igle kroz kost.

SLIKA 2. Transpedikularno uvođenje igle u lumbalni kralježak te infiltracija PMMA u srednji dio korpusa frakturiranoga kralješka



U gornjim torakalnim segmentima najbolje je koristiti unilateralni transpedikularni pristup, dok se u donjim torakalnim segmentima najsigurnije pristupa unilateralnim interkostovertebralnim pristupom. U lumbalnom segmentu koristi se unilateralni transpedikularni pristup. Igla se idealno treba pozicionirati u središnjoj liniji, u prednjoj četvrtini trupa kralješka, odakle počinje infiltracija cementa (slika 2.).

Infiltracija cementa

Od početka primjene vertebralne augmentacije kod kompresivnih fraktura kralježnice došlo je do značajnog razvoja cementa koji se primjenjuje, u smislu viskoziteta, radiopaktnosti i vremena polimerizacije. Idealno cement koji se primjenjuje treba biti adekvatno radiopaktni radi dobre vizualizacije eventualnih komplikacija, vrijeme polimerizacije treba dozvoljavati adekvatnu primjenu ovisno o broju tretiranih segmenata, a preferira se visoka viskoznost zbog manje opasnosti neželjenog *leaka* cementa, koji se u slučaju niske viskoznosti teško kontrolira. Cement se priprema nakon što su igle pozicionirane u trupove kralješka i moguća je primjena različitim aplikatorima. Pretežno se kontrola ulaska cementa provodi u profilnoj snimci radi praćenja eventualnoga epiduralnog *leaka* cementa, koji predstavlja najveću opasnost za pacijenta. U slučaju ranog *leaka* cementa moguće je stati s infiltracijom na 60 – 120 sekundi dok se cement ne polimerizira u trupu i zatim nastaviti dodatno, što je prednost koju nam omogućuju visoko viskozni cementi. Ako ne postoji *leak*, infiltraciju cementa treba izvoditi dok nismo zadovoljavajuće ispunili prednje dvije trećine trupa kralješka. Volumen iskorištenog cementa za zadovoljavajući efekt ovisi o volumenu kralješka.

Postoperativni tijek

Pacijenta ne bi trebalo nakon zahvata micati s operacijskog stola dok nismo sigurni da je došlo do otvrdnuća cementa, a dobar indikator za to nam može biti preostali cement na stolu. Nakon zahvata, koji prosječno traje sat vremena, potreb-

no je samo 2 sata mirovanja u ležećem položaju i većina pacijenata može već idući dan nastaviti svakodnevne aktivnosti. Prvih nekoliko sati preporuča se promatranje pacijenta – vitalnih znakova, znakova pogoršanja boli ili neuroloških ispada, koji bi zahtijevali neurološku obradu ili kontrolni CT radi komplikacija *leaka* cementa. Manja postoperativna bol je moguća i dobro reagira na primjenu nesteroidnih antireumatika.

Komplikacije

Kao i svaka procedura, metode vertebralne augmentacije nisu bez rizika. Prema studijama, simptomatske komplikacije javljaju se u 1,1 do 3,9 % slučajeva kod osteoporotičnih fraktura (29).

Leak cementa je najčešća i najčešće diskutirana komplikacija. Ekstravazacija se često susreće za vrijeme zahvata, u čak 34 – 91 %, no u velikoj većini slučajeva (99%) je asimptomatska (30). Epiduralni *leak* cementa predstavlja opasnost zbog moguće kompresije neuralnih struktura i radikulopatije ili paraplegije. *Leak* u intervertebralni prostor pokazao se klinički bez značaja za pacijenta. Venski *leak* je asimptomatski, no potreban je oprez zbog moguće plućne embolije koja, iako često periferna i asimptomatska, navodi se u literaturi do 23 %. Iako ne postoji konsenzus oko terapije u slučaju plućne embolije, preporuča se antikoagulantna terapija tijekom 6 mjeseci. Rizik kompresivne frakture susjednih segmenata nakon vertebralne augmentacije je i dalje kontroverzna tema. Sumnja se na moguću dodatni stres na susjedni kralježak s mogućim većim postotkom kompresivnih fraktura, no VERTOS II studija nije zabilježila takav učinak (31). Međutim, neke su retrospektivne studije pokazale da postoji indikacija za profilaktičnu vertebroplastiku susjednih segmenata, čime se reducirao broj novih fraktura (32). Rijetke komplikacije (< 1 %) uključuju infekciju, frakturu rebra ili pedikla te alergijske reakcije i lokalno krvarenje. Zabilježene su manje postproceduralne boli vezane uz lokalni hematoma mekih česti koje su nestale za 72 sata (29).

Zaključak

Kompresivne frakture kralježaka su najčešća lokacija na kojoj nastaju osteoporotske frakture te mogu uzrokovati značajne bolove uz redukciju pokretljivosti i kvalitete života. Kod pacijenata sa značajnijim rizikom za komplikacije zbog produljenoga konzervativnog liječenja, kao i kod fraktura s kroničnim tijekom i perzistirajućom boli, vertebroplastika i kifoplastika predstavljaju sigurnu i učinkovitu metodu za rješavanje boli i poboljšanje kvalitete života kroz stabilizaciju frakture. Nizak rizik komplikacija te dugoročno značajno manji rizik mortaliteta nakon vertebroplastike u usporedbi s konzervativnim liječenjem potiču na aktivnije korištenje ove vrste terapije kod starijih pacijenata.

LITERATURA

- Burge R, Dawson-Hughes B, Solomon DH, Wong JB, King A, Tosteson A. Incidence and economic burden of osteoporosis-related fractures in the United States, 2005-2025. *J Bone Miner Res.* 2007 Mar;22(3):465-75. doi: 10.1359/jbmr.061113.
- Amin S, Achenbach SJ, Atkinson EJ, Khosla S, Melton LJ 3rd. Trends in fracture incidence: a population-based study over 20 years. *J Bone Miner Res.* 2014 Mar;29(3):581-9. doi: 10.1002/jbmr.2072.
- Silverman SL. The clinical consequences of vertebral compression fracture. *Bone.* 1992;13 Suppl 2:S27-31. doi: 10.1016/8756-3282(92)90193-z.
- Kado DM, Browner WS, Palermo L, Nevitt MC, Genant HK, Cummings SR. Vertebral fractures and mortality in older women: a prospective study. Study of Osteoporotic Fractures Research Group. *Arch Intern Med.* 1999 Jun 14;159(11):1215-20. doi: 10.1001/archinte.159.11.1215.
- Gehlbach SH, Bigelow C, Heimisdottir M, May S, Walker M, Kirkwood JR. Recognition of vertebral fracture in a clinical setting. *Osteoporos Int.* 2000;11(7):577-82. doi: 10.1007/s001980070078.
- Melton LJ 3rd, Kan SH, Frye MA, Wahner HW, O'Fallon WM, Riggs BL. Epidemiology of vertebral fractures in women. *Am J Epidemiol.* 1989 May;129(5):1000-11. doi: 10.1093/oxfordjournals.aje.a115204.
- Grazio S, Korsić M, Jajić I. Prevalence of vertebral fractures in an urban population in Croatia aged fifty and older. *Wien Klin Wochenschr.* 2005 Jan;117(1-2):42-7. doi: 10.1007/s00508-004-0292-9.
- Perović D, Borić I. Dijagnostika i liječenje osteoporotskih prijeloma kralježaka [Diagnostics and treatment of osteoporotic vertebral fractures]. *Reumatizam.* 2014;61(2):75-9.
- Al-Ali F, Barrow T, Luke K. Vertebroplasty: what is important and what is not. *AJNR Am J Neuroradiol.* 2009 Nov;30(10):1835-9. doi: 10.3174/ajnr.A1732. Epub 2009 Aug 27.
- Anselmetti GC, Manca A, Kanika K, Murphy K, Eminefendic H, Masala S, Regge D. Temperature measurement during polymerization of bone cement in percutaneous vertebroplasty: an in vivo study in humans. *Cardiovasc Intervent Radiol.* 2009 May;32(3):491-8. doi: 10.1007/s00270-009-9509-7.
- Clark W, Bird P, Gonski P, Diamond TH, Smerdely P, McNeil HP, Schlaphoff G, Bryant C, Barnes E, Gebiski V. Safety and efficacy of vertebroplasty for acute painful osteoporotic fractures (VAPOUR): a multicentre, randomised, double-blind, placebo-controlled trial. *Lancet.* 2016 Oct 1;388(10052):1408-1416. doi: 10.1016/S0140-6736(16)31341-1. Epub 2016 Aug 17. Erratum in: *Lancet.* 2017 Feb 11;389(10069):602.
- Galibert P, Deramond H, Rosat P, Le Gars D. Preliminary note on the treatment of vertebral angioma by percutaneous acrylic vertebroplasty. *Neurochirurgie.* 1987;33(2):166-8.
- Buchbinder R, Johnston RV, Rischin KJ, Homik J, Jones CA, Golmohammadi K, Kallmes DF. Percutaneous vertebroplasty for osteoporotic vertebral compression fracture. *Cochrane Database Syst Rev.* 2018 Nov 6;11(11):CD006349. doi: 10.1002/14651858.CD006349.pub4.
- Kallmes DF, Comstock BA, Heagerty PJ i sur. A randomized trial of vertebroplasty for osteoporotic spinal fractures. *N Engl J Med.* 2009 Aug 6;361(6):569-79. doi: 10.1056/NEJMoa0900563. Erratum in: *N Engl J Med.* 2012 Mar 8;366(10):970.
- Hansen EJ, Simony A, Rousing R, Carreon LY, Tropp H, Andersen MØ. Double Blind Placebo-controlled Trial of Percutaneous Vertebroplasty (VOPE). *Global Spine Journal.* 2016;6(1_suppl):s-0036-1582763-s-0036-1582763. doi:10.1055/s-0036-1582763.
- Hinde K, Maingard J, Hirsch JA, Phan K, Asadi H, Chandra RV. Mortality Outcomes of Vertebral Augmentation (Vertebroplasty

- and/or Balloon Kyphoplasty) for Osteoporotic Vertebral Compression Fractures: A Systematic Review and Meta-Analysis. *Radiology*. 2020 Apr;295(1):96-103. doi: 10.1148/radiol.2020191294.
17. Heini PF, Orler R, Boszczyk B. Balloon Kyphoplasty and Lordoplasty. U: *Percutaneous vertebroplasty and kyphoplasty*. New York: Springer; 2006. p. 112–33.
 18. Lieberman IH, Dudeney S, Reinhardt MK, Bell G. Initial outcome and efficacy of “kyphoplasty” in the treatment of painful osteoporotic vertebral compression fractures. *Spine (Phila Pa 1976)*. 2001 Jul 15;26(14):1631-8. doi: 10.1097/00007632-200107150-00026.
 19. Phillips FM, Todd Wetzell F, Lieberman I, Campbell-Hupp M. An in vivo comparison of the potential for extravertebral cement leak after vertebroplasty and kyphoplasty. *Spine (Phila Pa 1976)*. 2002 Oct 1;27(19):2173-8; discussion 2178-9. doi: 10.1097/00007632-200210010-00018.
 20. Wang B, Zhao CP, Song LX, Zhu L. Balloon kyphoplasty versus percutaneous vertebroplasty for osteoporotic vertebral compression fracture: a meta-analysis and systematic review. *J Orthop Surg Res*. 2018 Oct 22;13(1):264. doi: 10.1186/s13018-018-0952-5.
 21. Stallmeyer MJ, Zoarski GH, Obuchowski AM. Optimizing patient selection in percutaneous vertebroplasty. *J Vasc Interv Radiol*. 2003 Jun;14(6):683-96. doi: 10.1097/01.rvi.0000064859.87207.fa.
 22. Shida Y, Noguchi T, Okafuji T i sur. Percutaneous vertebroplasty for acute osteoporotic vertebral fracture contributes to restoration of ambulation. *Interv Radiol*. 2017;2:1-5. doi: 10.22575/interventionalradiology.2017-0005.
 23. Yokoyama K, Kawanishi M, Yamada M, Tanaka H, Ito Y, Hirano M, Kuroiwa T. Validity of intervertebral bone cement infusion for painful vertebral compression fractures based on the presence of vertebral mobility. *AJNR Am J Neuroradiol*. 2013 Jan;34(1):228-32. doi: 10.3174/ajnr.A3160.
 24. Matzaroglou C, Georgiou CS, Panagopoulos A, Assimakopoulos K, Wilke HJ, Habermann B, Panos G, Kafchitsas K. Kümmell's Disease: Clarifying the Mechanisms and Patients' Inclusion Criteria. *Open Orthop J*. 2014 Sep 15;8:288-97. doi: 10.2174/1874325001408010288.
 25. Venmans A, Klazen CA, Lohle PN, Mali WP, van Rooij WJ. Natural history of pain in patients with conservatively treated osteoporotic vertebral compression fractures: results from VERTOS II. *AJNR Am J Neuroradiol*. 2012 Mar;33(3):519-21. doi: 10.3174/ajnr.A2817.
 26. Tsoumakidou G, Too CW, Koch G i sur. CIRSE Guidelines on Percutaneous Vertebral Augmentation. *Cardiovasc Intervent Radiol*. 2017 Mar;40(3):331-342. doi: 10.1007/s00270-017-1574-8.
 27. Kim YM, Kim TK, Shim DM, Lim KH. Treatment Options of Osteoporotic Vertebral Compression Fractures. *J Korean Fract Soc*. 2018 Jul;31(3):114-121. doi: 10.12671/jkfs.2018.31.3.114.
 28. Evangelista L, Giuliani L, Pagliei V i sur. When to perform vertebroplasty? A retrospective analysis from a single center and a review of the literature. *Acta Biomed*. 2021 Sep 10;92(S5):e2021402. doi: 10.23750/abm.v92iS5.11955.
 29. Kobayashi N, Noguchi T, Kobayashi D i sur. Safety and Efficacy of Percutaneous Vertebroplasty for Osteoporotic Vertebral Compression Fractures: A Multicenter Retrospective Study in Japan. *Interv Radiol (Higashimatsuyama)*. 2021 Jun 7;6(2):21-28. doi: 10.22575/interventionalradiology.2020-0032.
 30. Lee MJ, Dumonski M, Cahill P, Stanley T, Park D, Singh K. Percutaneous treatment of vertebral compression fractures: a meta-analysis of complications. *Spine (Phila Pa 1976)*. 2009 May 15;34(11):1228-32. doi: 10.1097/BRS.0b013e3181a3c742.
 31. Klazen CA, Lohle PN, de Vries J i sur. Vertebroplasty versus conservative treatment in acute osteoporotic vertebral compression fractures (Vertos II): an open-label randomised trial. *Lancet*. 2010 Sep 25;376(9746):1085-92. doi: 10.1016/S0140-6736(10)60954-3.
 32. Jia P, Tang H, Chen H, Bao L, Feng F, Yang H, Li J. Prophylactic vertebroplasty procedure applied with a resorbable bone cement can decrease the fracture risk of sandwich vertebrae: long-term evaluation of clinical outcomes. *Regen Biomater*. 2017 Feb;4(1):47-53. doi: 10.1093/rb/rbw037.



ADRESA ZA DOPISIVANJE:

dr. sc. Luka Novosel, dr. med.
Zavod za dijagnostičku i intervencijsku
radiologiju, KBC Sestre milosrdnice
10 000 Zagreb, Vinogradska cesta 29
e-mail: novosel0701@gmail.com

PRIMLJENO/RECEIVED:

27. rujna 2022./September 27, 2022

PRIHVAĆENO/ACCEPTED:

25. listopada 2022./October 25, 2022

