

Adalimumab (Humira) kao potencijalni rizični čimbenik u razvoju melanocitnih lezija: prikaz slučaja

Adalimumab (Humira) as a Potential Risk Factor for the Development of Melanocytic Lesions: A Case Report

Ivona Đolonga^{1*}, Nives Jonjić², Teo Manestar Blažić³, Andrea Dekanić¹

¹ Sveučilište u Rijeci, Medicinski fakultet, Rijeka, Hrvatska

² Sveučilište u Rijeci, Medicinski fakultet, Zavod za patologiju i patološku anatomiju, Rijeka, Hrvatska

³ Privatna specijalistička ordinacija za dermatologiju i venerologiju, Rijeka, Hrvatska

Sažetak. Cilj: Osvijestiti liječnike o potencijalnom riziku razvoja progresije melanocitnih kožnih lezija i eventualnog nastanka malignog melanoma u pacijenata kronično liječenih adalimumabom (Humirom), antagonistom tumorskog faktora nekroze-alfa (TNF-alfa). **Prikaz slučaja:** U dermatološku ambulantu javio se tridesetogodišnji muškarac jer je unatrag mjesec dana primijetio makroskopski vidljivu promjenu postojeće melanocitne lezije na području kože abdomena, u vidu njezinog povećanja i promjene boje. Pacijent je unazad tri godine počeo osjećati zatečenost toraksa i leđa, jutarnju križobolju te bolove u leđima koji bi se smanjili uzimanjem nesteroidnih antireumatika. Na temelju kliničkih, laboratorijskih i radioloških nalaza, pacijentu je dijagnosticiran aksijalni spondiloartritis zbog kojeg mu je, dva mjeseca kasnije, u kroničnu terapiju uveden adalimumab. Primjena adalimumaba dovela je do izrazitog poboljšanja bolesnikovog stanja te ga je nastavio redovito uzimati. Nakon dvije godine kontinuirane terapije adalimumabom pacijent je uočio promjenu postojećeg nevusa na trbuhu, o čemu je obavijestio dermatologa koji je izvršio eksciziju lezije u cijelosti. Patohistološkom analizom potvrđen je displastični nevus visokog stupnja. **Zaključak:** Povezanost adalimumaba s razvojem melanoma još nije dovoljno istražena, iako mnogi dokazi govore u prilog tome. Važno je da liječnici budu upoznati s mogućim rizikom progresije postojećih melanocitnih lezija, kao i mogućim razvojem malignog melanoma te educiraju pacijente, savjetuju im redovne kontrole i povećan oprez, a sve u cilju pravovremenog otkrivanja i prevencije potencijalno ozbiljnih nuspojava adalimumaba. Istraživanja koja se bave ovom tematikom malobrojna su i potrebne su daljnje studije koje će u obzir uzeti više rizičnih čimbenika za nastanak melanoma.

Cljučne riječi: adalimumab; aksijalni spondiloartritis; displastični nevus; reumatoidni artritis

Abstract. Aim: To make doctors aware of the potential risk of developing melanocytic skin lesions and the possible development of malignant melanoma in patients chronically treated with adalimumab (Humira), a tumor necrosis factor-alpha (TNF-alpha) antagonist. **Case report:** A 38-year-old man came to the dermatology clinic because a month ago, he noticed the macroscopically visible change of the previously existing melanocytic lesion on the skin of the abdominal wall, in the form of enlargement and color change. Three years ago, the patient began to feel tightness in the thorax and back, morning low back pain and back pain, which would be reduced by taking non-steroidal anti-rheumatic drugs. Based on clinical, laboratory and radiological findings, the patient was diagnosed with axial spondyloarthritis, for which, two months later, adalimumab was introduced into his chronic therapy. The use of adalimumab led to a marked improvement in the patient's condition, and he continued to take it regularly. After two years of continuous therapy with adalimumab, the patient noticed a change in the pre-existing nevus on his abdomen. He informed the dermatologist, who performed a total excision of the lesion. The pathohistological analysis confirmed a dysplastic nevus with a high degree of dysplasia. **Conclusion:** The association of adalimumab with melanoma development has not yet been sufficiently investigated, although much evidence

***Dopisni autor:**

Ivona Đolonga

Sveučilište u Rijeci, Medicinski fakultet
Braće Branchetta 20, 51000 Rijeka, Hrvatska
E-mail: ivona123djolonga@gmail.com

<http://hrcak.srce.hr/medicina>

supports this. Physicians must be aware of the possible risk of progression of pre-existing melanocytic lesions and the possible development of malignant melanoma, educate patients, and advise regular monitoring and caution to detect and prevent potentially serious side effects of adalimumab. Research on this topic is not numerous, and further studies are needed to consider several risk factors for melanoma.

Keywords: adalimumab; arthritis, rheumatoid; axial spondyloarthritis; dysplastic nevus syndrome

UVOD

Adalimumab, zaštićenog naziva Humira, humano je monoklonsko rekombinantno protutijelo klase imunoglobulin G1 (IgG1) koje se veže za citokintumorski faktor nekroze (TNF)-alfa, blokirajući njegovo vezanje za površinske stanične TNF-alfa receptore p55 i p75 na makrofagima i T-limfocitima. TNF-alfa je proinflamatorni citokin koji sudjeluje u imunosnom odgovoru u sklopu infekcija i neoplastičnih procesa. Stoga se i adalimumab primjenjuje u liječenju brojnih imunosno posredovanih bolesti među kojima su i reumatoidni artritis, psorijaza, upalna bolest crijeva i aksijalni spondiloarthritis. Svojim djelovanjem u pacijenata s reumatoidnim artritismom modulira imunosni odgovor, što prati značajan pad razine proteina akutne faze upale, brzine sedimentacije eritrocita i serumskih citokina^{1, 2}.

Iako je pokazala visoku učinkovitost i značajna poboljšanja kvalitete života u tih pacijenata, kliničke studije pokazale su mogućnost razvoja brojnih nuspojava povezanih s uzimanjem Humire. Najčešće prijavljene nuspojave su infekcije dišnog sustava, reakcije na mjestu primjene, glavobolja i bol u mišićno-koštanom sustavu. Nadalje, zbog djelovanja na imunosni sustav primijećena je povećana incidencija nastanka infekcija i neoplazmi kao što su leukemije, limfomi i hepatosplenični T-stanični limfom. Europska agencija za lijekove objavila je kao moguću (manje čestu) nuspojavu razvoj malignog melanoma¹.

Ovaj rad prikazuje bolesnika koji je unutar mjesec dana od primjene Humire u terapiji aksijalnog spondiloartritisa na postojećoj pigmentnoj leziji razvio displaziju visokog gradusa. Iako se ne može sa sigurnošću utvrditi utjecaj biološke terapije Humirom na pigmentne promjene, cilj je ovoga rada osvijestiti liječnike o mogućem riziku razvoja

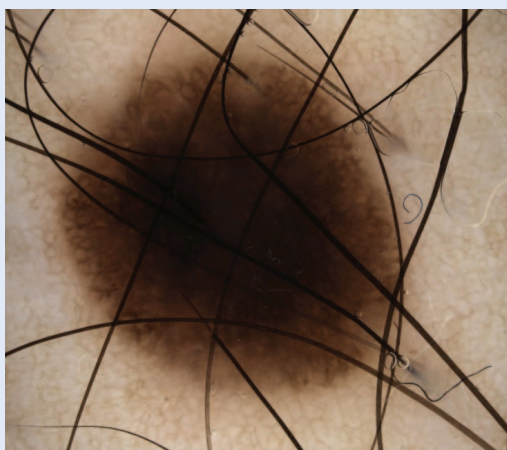
displazije pigmentnih kožnih lezija, potencijalno i nastanka melanoma, u pacijenata kronično liječenih Humirom.

PRIKAZ SLUČAJA

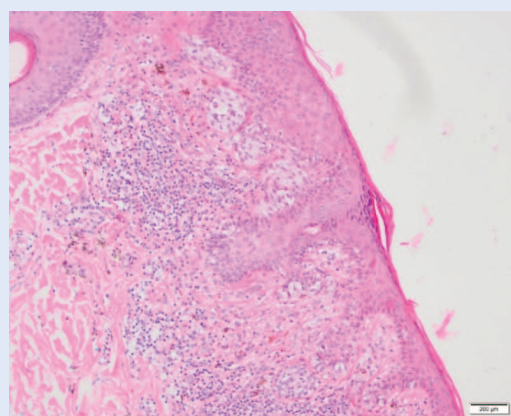
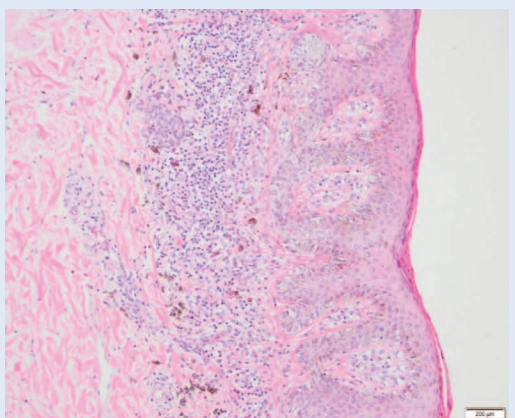
U dermatološku ambulantu javio se tridesetogodišnji muškarac zbog vidljive promjene postojeće melanocitne lezije (nevusa) na trbuhu. Pacijent je naveo da je uočio promjene u veličini i boji lezije unatrag mjesec dana. Uzimanjem anamneze doznalo se da pacijent u kroničnoj terapiji uzima Humiru, odnosno adalimumab, u svrhu liječenja aksijalnog spondiloartritisa.

Osim slučajeva povezanosti terapije antagonistima TNF-alfa s benignom melanocitnom proliferacijom, u literaturi se javljaju i slučajevi malignih melanocitnih lezija, kao i ostalih kožnih neoplazmi.

Naime, unazad tri godine pacijent se počeo žaliti na zakočenost leđa i toraksa, jutarnju križobolju u trajanju od dva do tri sata koju bi razgibavanjem reducirao te na bolove u gornjem i donjem dijelu leđa koji bi se smanjili uzimanjem nesteroidnih antireumatika. Navedenim simptomima prethodili su nalazi povišene sedimentacije eritrocita tijekom dviju godina. Novom laboratorijskom analizom pacijentu je utvrđen blago povišen C-reaktivni protein (CRP) (11,2 mg/L; referentne vrijednosti < 5 mg/L), povišena antikardiolipinska protutijela-imunoglobulin M (aCL-IgM) (25 U/ml, pozitivno > 12 U/ml) i povišeni ukupni imunoglobulini E (IgE) (180,7 kIU/ml, referentne vrijednosti < 120 kIU/ml). Osim toga učinjena je i radiološka pretraga magnetskom rezonancijom kojom je utvrđen kronični sakroileitis uz znakove parcijalne akutizacije. S obzirom na navedene kliničke, laboratorijske i radiološke nalaze, pacijentu je dijagnosticiran aksijalni spondiloarthritis (ankilozantni spondilitis) te je započeo terapiju etorikoksibom. Na kontrolnom pregledu dva mjeseca kasnije pacijentu je preporučeno uzimanje adalimumaba (Humire) u dozi od 40 mg jednom u dva tjedna radi perzistirajućih simptoma boli i zakočenosti. Nakon tri mjeseca kontrolnim pregledom ustanovljeno je poboljšanje pacijentovog stanja koji je negirao jutarnju zakočenost i bolove nakon



Slika 1. Dermatoskopski prikaz melanocitne lezije – smečkasta makula, relativno pravilnih rubova, jače pigmentirana prema središnjem dijelu lezije, veličine 7 × 5 mm



Slika 2. Patohistološki izgled melanocitne lezije. Na mikroskopskoj slici vidi se junkcionalni lentiginozni displastični nevus (gore) (HE, × 100) sa žarištem displazije visokog stupnja (dolje) (HE, × 200). Ispod opisane lezije nalazi se obilan kronični upalni infiltrat s inkontinentnim pigmentom i manje nakupine nevus-stanica

započinjanja terapije Humirom te je navedenu terapiju nastavio kontinuirano uzimati i dalje.

Međutim, dvije godine nakon inicijacije terapije Humirom pacijent je uočio promjene na postojećem nevasu na području trbuha zbog čega se javio dermatologu. Dermatoskopskim pregledom opisana je smečkasta makula, relativno pravilnih rubova, jače pigmentirana prema središnjem dijelu lezije, veličine 7 × 5 mm (Slika 1). Suspektna je lezija ekscizijom uklonjena i poslana na patohistološku analizu. Patohistološkom analizom utvrđeno je da se radi o displastičnom nevasu s visokim stupnjem displazije u junkcionalnoj komponenti (Slika 2). U daljnjem tijeku praćenja pacijentu je savjetovan pregled ostalih melanocitnih lezija po tijelu, učestalije dermatološke kontrole, kao i povećan oprez prilikom duljeg izlaganja suncu.

RASPRAVA

Skupina antagonista TNF-alfa uključuje pet bioloških lijekova: infliksimab, adalimumab, etanercept, golimumab i certolizumab. Iako strukturno različiti, svi navedeni lijekovi moduliraju imunosni odgovor. Takvim farmakodinamskim učinkom vrlo djelotvorno liječe neke imunosno posredovane bolesti, kao što su reumatoidni artritis, aksijalni spondiloartritis, psorijatični artritis, Crohnova bolest, ulcerozni kolitis i psorijaza. S druge strane, supresija imunosnog odgovora, posredovanog makrofagima i limfocitima T, može dovesti do brojnih nuspojava, među kojima su i različite infekcije i neoplastični procesi u organizmu koje imunosni sustav ne može zaustaviti^{1,2}.

U opservacijskoj studiji, koja je uključila 210 pacijenata koji boluju od reumatoidnog artritisa, utvrđena je povezanost primjene antagonista TNF-alfa s pojavom brojnih nuspojava kao što su imunosne sustavne reakcije, infekcije, hepatobilijarne, kardiološke i oftalmološke nuspojave, a najviše je nuspojava opisano upravo uz adalimumab u terapiji³.

U službenom popisu nuspojava Humire koje je objavila Europska agencija za lijekove, uključene su i neke dermatološke nuspojave kao što su osipi, urtikarije, pogoršanje ili pojava psorijaze, dermatitis i brojne druge, kao i kožne novotvorine kao što je bazocelularni i planocelularni karcini

nom. Maligni melanom također se navodi kao manje česta nuspojava primjene ovoga lijeka¹. Iz toga proizlazi važnost prikazanog slučaja u svrhu osvještavanja o vrlo ozbiljnim posljedicama do kojih može dovesti biološka terapija.

U literaturi se navodi slučaj eruptivne pojave benignih melanocitnih nevusa deset tjedana nakon početka terapije adalimumabom zbog Crohnove bolesti⁴. Nadalje, zabilježen je i slučaj pojave multiplih diseminiranih lentiginoznih lezija u kratkom periodu od dva mjeseca nakon početka terapije adalimumabom⁵. Navedeni slučajevi pokazuju moguću povezanost terapije antagonistima TNF-alfa i modulacije imunskog odgovora s benignom proliferacijom melanocita. Drugim riječima, na razvoj benignih pigmentnih lezija mogla bi uvelike utjecati supresija imunskog sustava.

Razlozi za pojavu pigmentnih lezija mogli bi ležati u povećanoj koncentraciji melanocit-stimulirajućeg hormona i faktora stimulacije rasta melanoma (MGSA) koje inducira imunosupresija, a predstavljaju čimbenike stimulacije proliferacije melanocita. Imunosupresija bi mogla biti i okidač aktivacije transkripcije nekih gena koji dovode do pretvorbe supkliničkih gnijezda nevus-stanica u klinički vidljive nevuse⁶.

Treba spomenuti i paradoksalnu pojavu autoimunih bolesti, pa tako i kožnih kao što su vitiligo i halo-nevusi, kod pacijenata na biološkoj terapiji. U literaturi se navodi slučaj pogoršanja prethodnog stabilnog vitiliga nakon započinjanja terapije adalimumabom zbog dugogodišnjeg ankilozantnog spondilitisa. Isti rad demonstrira i pacijenta koji je šest mjeseci nakon iniciranja terapije adalimumabom razvio čak deset halo-nevusa na trupu i udovima. Postoji nekoliko teorija koje obrazlažu ovu zanimljivu pojavu autoimunih reakcija u pacijenata na biološkoj terapiji. Kao prvo, u istraživanjima *in vivo* primijećena je u pacijenata na biološkoj terapiji povišena koncentracija nukleosoma koji se oslobađaju nakon apoptoze, a predstavljaju autoantigene koji bi mogli inducirati razvoj autoantitijela. S druge strane, limfociti T važni su za supresiju autoreaktivnih limfocita B, stoga bi supresija limfocita T inhibitorima TNF-alfa mogla pridonijeti njihovoj pretjeranoj aktivaciji. Konačno, postoje dokazi i da bi povišena osjetljivost organizma na infekcije mogla izazvati

ekspanzivnu proliferaciju limfocita B i produkciju brojnih protutijela⁷.

Osim slučajeva povezanosti terapije antagonistima TNF-alfa s benignom melanocitnom proliferacijom, u literaturi se javljaju i slučajevi malignih melanocitnih lezija, kao i ostalih kožnih neoplazmi. Zabilježena su dva primarna melanoma otprilike godinu dana nakon započinjanja terapije adalimumabom zbog reumatoidnog artritisa⁶. Usprkos nemogućnosti potvrde povezanosti biološke terapije s razvojem neoplastičnih tvorbi, sve je više dokaza koji govore u prilog toj teoriji. U jednoj studiji istraživala se povezanost inhibitora TNF-alfa s razvojem melanoma. Rezultati su pokazali 972 slučaja melanoma potencijalno povezanih s korištenjem inhibitora TNF-alfa, od čega je 69 pacijenata uzimalo više od jednog biološkog lijeka⁸. Druga studija je pak pokazala pozitivnu korelaciju između melanoma i biološke terapije u pacijenata s upalnom bolesti crijeva, reumatoidnim artritismom ili psorijazom, u odnosu na konvencionalnu sustavnu terapiju, ali bez statistički značajnih razlika. Nedostatak ove studije jest zanemarivanje drugih rizičnih čimbenika razvoja melanoma kao što su rasa/etnicitet, izloženost ultraljubičastom zračenju te fotokemoterapija. Takvi rezultati upozoravaju na potrebitost daljnjih istraživanja s velikim brojem ispitanika i uključenim drugim rizičnim faktorima za razvoj melanoma. Konačno, za razvoj maligne tvorbe potreban je određeni period latencije od izlaganja rizičnim čimbenicima, što predstavlja još jednu otegotnu okolnost za provedbu istraživanja⁹.

Istraživanja koja pokazuju povezanost biološke terapije s razvojem melanoma navode na zaključak da proupalni citokini imaju ulogu u kancerogenezi malignog melanoma. Jedno istraživanje demonstriralo je da proupalni citokini interleukin-1 (IL-1), interleukin-6 (IL-6) i TNF-alfa inhibiraju proliferaciju i melanogenezu melanocita. Navedeni citokini parakrinim i autokrinim putem reduciraju proliferaciju melanocita¹⁰.

Poznato je da kožne lezije koje nastaju kao posljedica upale mogu biti hiperpigmentirane ili hipopigmentirane. U prilog toj činjenici govore studije koje navode različite citokine kao regulatorne čimbenike melanogeneze, od kojih su neki inhibitori, a neki stimulatori melanogeneze. Te

studije poklapaju se s prije navedenom – IL-1, IL-6 i TNF-alfa predstavljaju melanocitne inhibitore, dok interleukin-18 (IL-18), interleukin-33 (IL-33), faktor stimulacije granulocitno-makrofagnih kolonija (GM-CSF), interferon-gama i prostaglandin E2 imaju stimulirajući efekt na melanogenezu. Čimbenici upale dovode do promjena u ponašanju melanocita vezanjem za odgovarajuće receptore što uzrokuje promociju ili inhibiciju ekspresije gena koji reguliraju melanogenezu¹¹. Činjenica da proupalni citokini imaju

Važno je da liječnici u svakodnevnoj kliničkoj praksi budu upoznati s mogućim rizikom razvoja melanoma te educiraju svoje pacijente, savjetuju im redovne kontrole i povećan oprez, a sve u cilju pravovremenog otkrivanja i prevencije potencijalno ozbiljnih nuspojava.

značajan utjecaj na produkciju melanina u melanocitima mogla bi ići u prilog teoriji o utjecaju supresora imunskog sustava na razvoj malignog melanoma. Suprotne rezultate daje istraživanje kojim je utvrđeno da upalni citokini TNF-alfa i matriks metaloproteinaza-2 (MMP-2) predstavljaju ključne intrinzične čimbenike koji određuju agresivnost melanomskih stanica. Sukladno tome, terapija antagonistom TNF-alfa infliksimabom dovela je do izrazite redukcije agresivnosti neoplastičnih stanica¹².

U literaturi se mogu naći i istraživanja koja osporavaju povezanost biološke terapije s rizikom za razvoj malignoma. Naime, švedska kohortna studija iz 2017. istraživala je utjecaj antagonista TNF-alfa na povećanje rizika razvoja šest najčešćih vrsta malignih tumora, uključujući maligni melanom. Studija je uključila 8 703 pacijenta na terapiji antagonistima TNF-alfa, a rezultati nisu pokazali povećanje rizika za nastanak bilo koje od šest najčešćih vrsta novotvorina. Kao potencijalni uzrok tome navodi se povećan broj kontrolnih pregleda kod osoba na biološkoj terapiji¹³. Kwan i suradnici proveli su istraživanje uključujući pak 14 245 pacijenata sa spondiloartritisom, a istraživala se povezanost biološke terapije i razvoja malignih tvorbi. No, kao i u prethodnom istraživanju, rezultati nisu pokazali pozitivnu korelaciju između navedenih čimbenika¹⁴.

Rezultati provedenih istraživanja navode na zaključak kako je još nedovoljno provedenih studija koje bi potvrdile pozitivnu korelaciju između biološke terapije i razvoja melanoma. Osim toga, u istraživanja je potrebno uključiti veći broj ispitanika i uzeti u obzir brojne druge čimbenike koji utječu na razvoj melanoma.

ZAKLJUČAK

Adalimumab, zaštićenog naziva Humira, efikasan je lijek za liječenje mnogih imunsko posredovanih bolesti, među kojima su i reumatoidni artritis, psorijaza i upalna bolest crijeva. Teške i ozbiljne nuspojave antagonista TNF-alfa uključuju infekcije i razvoj nekih neoplazija, kao i mogućnost nastanka melanoma koja nije sa sigurnošću utvrđena. Istraživanja koja se bave ovom tematikom nisu brojna i potrebne su daljnje studije koje će u obzir uzeti više čimbenika i objektivnije prikazati navedenu problematiku. Ovim radom istaknuli smo mogućnost promjena postojećih pigmentnih lezija koje mogu prethoditi nastanku melanoma. Upravo stoga važno je da liječnici budu upoznati u svakodnevnoj kliničkoj praksi s mogućim rizikom razvoja melanoma te educiraju svoje pacijente, savjetuju im redovne kontrole i povećan oprez, a sve u cilju pravovremenog otkrivanja i prevencije potencijalno ozbiljnih nuspojava.

Izjava o sukobu interesa: Autori izjavljuju kako ne postoji sukob interesa.

LITERATURA

1. European Medicines Agency [Internet]. Amsterdam: Humira, c2022 [cited 2022 Apr 10]. Available from: <https://www.ema.europa.eu/en/medicines/human/EPAR/humira>.
2. Katzung BG. Basic & Clinical Pharmacology. 14th Edition. New York: Lange Medical Books/McGraw Hill Education, 2021;653-4.
3. Martínez-Múgica C, Salgueiro E. Safety of biological disease-modifying antirheumatic drugs in rheumatoid arthritis. *Farm Hosp* 2021;46:15-20.
4. Moon JJ, Won CH, Lee MW, Choi JH, Chang SE. Eruptive Benign Melanocytic Nevi Formation Following Adalimumab Therapy in a Patient with Crohn's Disease. *Ann Dermatol* 2016;28:777-9.
5. Pasmatzis E, Monastirli A, Georgiou S, Tsambaos D. Eruptive Lentiginos after Adalimumab Therapy. *Clin Med Case Rep* 2016;5:120-4.
6. Katoulis AC, Kanelleas A, Zambacos G, Panayiotides I, Stavrianeas NG. Development of two primary malignant melanomas after treatment with adalimumab: a case report and review of the possible link between biological thera-

- py with TNF-alpha antagonists and melanocytic proliferation. *Dermatology* 2010;221:9-12.
7. Maruthappu T, Leandro M, Morris SD. Deterioration of vitiligo and new onset of halo naevi observed in two patients receiving adalimumab. *Dermatol Ther* 2013;26:370-2.
 8. Nardone B, Hammel JA, Raisch DW, Weaver LL, Schneider D, West DP. Melanoma associated with tumour necrosis factor- α inhibitors: a Research on Adverse Drug events And Reports (RADAR) project. *Br J Dermatol* 2014;170:1170-2.
 9. Esse S, Mason KJ, Green AC, Warren RB. Melanoma Risk in Patients Treated With Biologic Therapy for Common Inflammatory Diseases: A Systematic Review and Meta-analysis. *JAMA Dermatol* 2020;156:787-94.
 10. Swope VB, Abdel-Malek Z, Kassem LM, Nordlund JJ. Interleukins 1 alpha and 6 and tumor necrosis factor-alpha are paracrine inhibitors of human melanocyte proliferation and melanogenesis. *J Invest Dermatol* 1991;96:180-5.
 11. Fu C, Chen J, Lu J, Yi L, Tong X, Kang L et al. Roles of inflammation factors in melanogenesis. *Mol Med Rep* 2020;21:1421-30.
 12. Rossi S, Cordella M, Tabolacci C, Nassa G, D'Arcangelo D, Senatore C et al. TNF-alpha and metalloproteases as key players in melanoma cells aggressiveness. *J Exp Clin Cancer Res* 2018;37:326.
 13. Hellgren K, Dreyer L, Arkema EV, Glinthorg B, Jacobsson LT, Kristensen LE et al. Cancer risk in patients with spondyloarthritis treated with TNF inhibitors: a collaborative study from the ARTIS and DANBIO registers. *Ann Rheum Dis* 2017;76:105-11.
 14. Kwan YH, Lim KK, Fong W, Goh H, Ng L, Haaland B et al. Risk of malignancies in patients with spondyloarthritis treated with biologics compared with those treated with non-biologics: a systematic review and meta-analysis. *Ther Adv Musculoskelet Dis* 2020;12:1-11.