

Gubitak alveolarne kosti na zubima nosačima i nenosačima u nositelja djelomičnih proteza. Šestomjesečno istraživanje

Dubravka Knezović-Zlatarić
Asja Čelebić
Slaven Brujić

Zavod za stomatološku
protetiku Stomatološkog
fakulteta Sveučilišta u
Zagrebu

Sažetak

Gubitak interdentalnog alveolarnoga koštanog septuma moguće je dijagnosticirati na radiološkoj slici u obliku omjera visine interdentalnog alveolarnoga septuma i visine korijenskoga dijela zuba mjenog od cementno-caklinskoga spojišta do vrška korijena. Svrha ovog rada bila je izmjeriti visinu interdentalne alveolarne kosti na ortopantomogramima, na zubima nosačima i nenosačima u pacijenata nositelja djelomičnih proteza, prigodom predaje djelomične proteze i nakon 6 mjeseci. Dvadeset pacijenata (5 muškaraca, 15 žena), nositelja djelomičnih proteza, sudjelovalo je u istraživanju. Gubitak alveolarne kosti izmjeren je na ortopantomogramima, služeći se Shei indeksom, na mezijalnoj i distalnoj stijenci svakoga zuba nosača i nenosača u donjoj čeljusti, neposredno nakon predaje djelomične proteze te 6 mjeseci poslije. Također su zabilježene kliničke vrijednosti plak indeksa izmjerene na sredini bukalne i palatinalne stijenke te mezio- i disto-palatinalno na svakom zubu nosaču i nenosaču u donjoj čeljusti nakon predaje djelomičnih proteza te 6 mjeseci poslije. Rezultati istraživanja pokazali su da su se vrijednosti Shei indeksa znatno smanjile na distalnim stijenkama zuba nosačima te na mezijalnim i distalnim stijenkama zuba nenosača ($p < 0,05$) u razdoblju od 6 mjeseci nošenja djelomičnih proteza. Statistički znatna razlika u vrijednostima plak indeksa izmjerenih u razdoblju od 6 mjeseci nošenja djelomičnih proteza nije zabilježena ($p > 0,05$). Gubitak koštane strukture oko zuba nosača i oko zuba nenosača vjerojatno je više povezan s visokim vrijednostima izmjerenoga plak indeksa te s niskom razinom oralne higijene nego s novonastalim opterećenjem od djelomičnih proteza.

Ključne riječi: alveolarni interdentalni septum, Shei indeks, plak indeks, djelomična proteza.

Acta Stomat Croat
2003; 179-184

IZVORNI ZNANSTVENI
RAD
Primljeno: 12. prosinca 2002.

Adresa za dopisivanje:

dr. sc. dr. Dubravka
Knezović-Zlatarić
Zavod za stomatološku
protetiku
Stomatološki fakultet
Gundulićeva 5, 10000 Zagreb
dkz@email.hinet.hr

Uvod

U protetici postoji nekoliko različitih tretmana pacijentove djelomične bezubosti u svrhu rekonstrukcije funkcije, zdravlja i estetike (1).

Djelomičnu bezubost moguće je opskrbiti pokrovnim protezama, djelomičnim protezama, krunicama, mostovima ili pokrovnim protezama nošenim implantatima, međutim vrlo je važno proučavati njihov utjecaj na koštanu strukturu potpornoga tkiva, zuba nosača ali i zuba nenosača (2, 3).

Također je važno proučavati utjecaj općega gubitka koštane strukture na stanje parodonta te na razvoj parodontnih džepova. Rezultati studija pokazali su da ne postoji jasna povezanost između parodontnoga zdravlja, ukupnoga broja zuba te općega mineralnog statusa koštane strukture (4, 5).

Jedan od najvažnijih znakova parodontne bolesti u odraslih jest gubitak alveolarne kosti kojeg je vrlo lako procijeniti uporabom radiološke slike kao nezaobilazne metode.

Schei i autori (6, 7) razvili su sustav za procjenu gubitka interdentalnog alveolarnoga koštanog septuma izravno s radiološke slike, u obliku omjera dužine korijena zuba. Poslije su neki autori pokušali navedeni indeks modificirati te su se koristili ljestvicom povezanom s postotkom dužine interdentalnog alveolarnoga septuma i ukupne duljine zuba (8).

Svrha ovoga rada bila je izmjeriti visinu interdentalne alveolarne kosti na ortopantomogramima, na zubima nosačima i nenosačima u pacijenata nositelja djelomičnih proteza, prigodom predaje proteze i nakon 6 mjeseci.

Materijali i metode

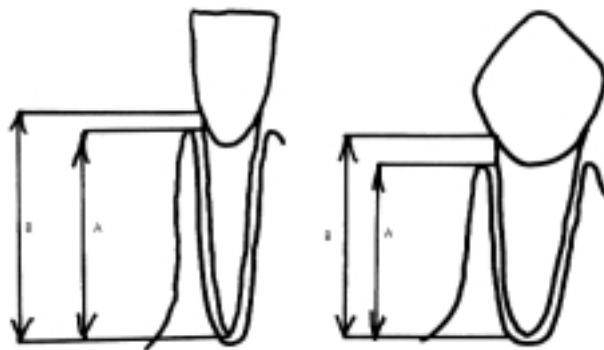
Pacijenti su odabrani iz skupine pacijenata sa Zavoda za stomatološku protetiku Stomatološkog fakulteta Sveučilišta u Zagrebu. Svim pacijentima snimljen je ortopantomogram neposredno prije stomatološkog tretmana i 6 mjeseci nakon njega. Etičko povjerenstvo Stomatološkog fakulteta odobrilo je to istraživanje, zato što su pacijenti bili izloženi zračenju u dijagnostičke svrhe te zbog planiranja daljnje protetske terapije. Svi su pacijenti u istraživanju dali svoj pismeni pristanak.

U istraživanju je sudjelovalo dvadeset djelomično ozubljenih pacijenata nositelja djelomičnih proteza (5 muških, 15 ženskih). Dvanaest pacijenata nosilo je dento-gingivno, a osam pacijenta gingivo-dentalno opterećene djelomične proteze.

Gubitak alveolarne kosti na mezijalnim i distalnim stijenkama zuba nosača i nenosača u donjoj čeljusti mjeren je Schei indeksom na ortopantomogramima, neposredno nakon predaje djelomične proteze i 6 mjeseci poslije.

Ni jedan ortopantomogram lošije kakvoće (sjene preko preostalih zuba, nejasna granica kosti oko zuba u mandibuli) nije uporabljen u istraživanju.

Na svakom ortopantomogramu mjeren je gubitak alveolarne kosti izražen kao postotak korijena zuba uložena u koštanu strukturu Schei indeksom (6) postavljajući u relaciju visinu alveolarnoga septuma do vrška zuba te udaljenost od cemento-caklinskoga spojišta do vrška zuba. Razlika od 1 mm smatrala se je normalom i iznosila je 100% (Slika 1).



Slika 1. $Schei\ indeks = A/B \times 100$

Figure 1. $Schei\ index = A/B \times 100$

Izmjerene vrijednosti Schei indeksa za mezijalne i distalne, lijeve i desne stijenke zuba nosača u donjoj čeljusti, neposredno nakon predaje djelomičnih proteza i 6 mjeseci poslije, izražene su kao srednje vrijednosti.

Izmjerene vrijednosti Schei indeksa za mezijalne i distalne, lijeve i desne stijenke zuba nenosača u donjoj čeljusti, neposredno nakon predaje djelomičnih proteza i 6 mjeseci kasnije također su izražene kao srednje vrijednosti.

Zabilježene su i vrijednosti plak indeksa (9) izmjerene na sredini bukalne i palatinalne stijenke te

mezio- i disto-palatinalno na svakom zubu nosaču i nenosaču u donjoj čeljusti, nakon predaje proteze i 6 mjeseci poslije. U tu je svrhu uporabljena parodontna sonda (University of Michigan "O", s Williams oznakama, Aesculap, tip diameter 0.5 mm).

Vrijednosti izmjerena plak indeksa na zubima nosačima i vrijednosti plak indeksa na zubima nenosačima zabilježene su kao srednje i najviše vrijednosti.

Rezultati

Jednosmjerni Kolmogorov-Smirnov test pokazao je da su izmjerene vrijednosti bile normalno distribuirane ($p > 0,001$) te su zato u daljnjoj statističkoj obradbi upotrijebljeni parametrijski testovi za testiranje statističke znatnosti.

Shei indeks vrijednosti izmjerene su na zubima nosačima i nenosačima s lijeve i desne strane donje čeljusti, a t-test za zavisne uzorke pokazao je da ne postoji statistički znatna razlika između njih ($p > 0,001$). Iz tog su razloga u rezultatima rabljene srednje vrijednosti Shei indeksa izmjerenih s objiju strana donje čeljusti.

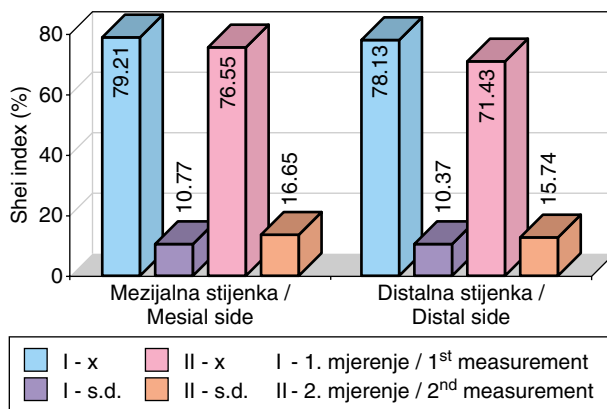
Rezultati istraživanja pokazali su da vrijednosti Shei indeksa opadaju, i na zubima nosačima i na zubima nenosačima unutar razdoblja od 6 mjeseci nošenja djelomičnih proteza. Statistički znatna razlika pronađena je na distalnoj stijenci zuba nosača i na objema stijenama (mezijalnoj i distalnoj) zuba nenosača (Slike 2, 3, Tablica 1; $p < 0,05$).

Distribucija plak indeksa (izražena u %) - njihove srednje vrijednosti na zubima nosačima i nenosačima-u oba mjerenja prikazana je na slici 4. Na zubima nosačima plak indeks vrijednosti bile su više u drugome mjerenju, a na zubima nenosačima niže.

Na zubima nosačima više je od 50% pacijenata imalo plak indeks stupanj 1, a na zubima nenosačima više je od 50% imalo plak indeks stupanj 0.

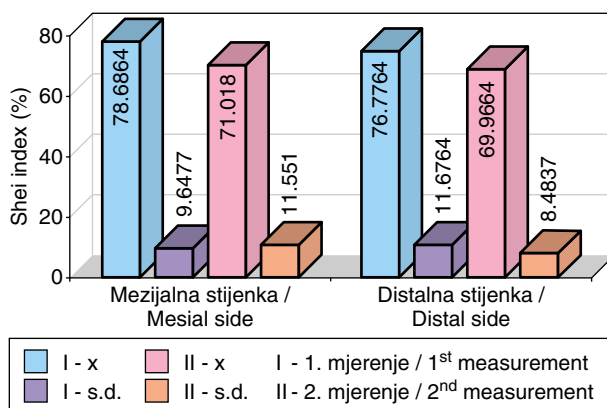
Distribucija plak indeksa (izražena u %) - njihove najviše vrijednosti na zubima nosačima i nenosačima u oba mjerenja prikazana je na slici 5.

Nije pronađena statistički znatna razlika u izmjerenim plak indeks stupnjevima na zubima nosačima i nenosačima u oba mjerenja ($p > 0,05$).



Slika 2. Srednje vrijednosti i standardne devijacije Shei indeksa izmjerene na mezijalnim i distalnim stranama zuba nosača prilikom predaje proteza (I) te nakon 6 mjeseci (II)

Figure 2. Mean and standard deviations of Shei indices measured on mesial and distal sides of the abutment teeth immediately after the delivery of the dentures (I) and 6 months later (II)



Slika 3. Srednje vrijednosti i standardne devijacije Shei indeksa izmjerene na mezijalnim i distalnim stranama zuba nenosača prilikom predaje proteza (I) te nakon 6 mjeseci (II)

Figure 3. Mean and standard deviations of Shei indices measured on mesial and distal sides of the non-abutment teeth immediately after the delivery of the dentures (I) and 6 months later (II)

Rasprava

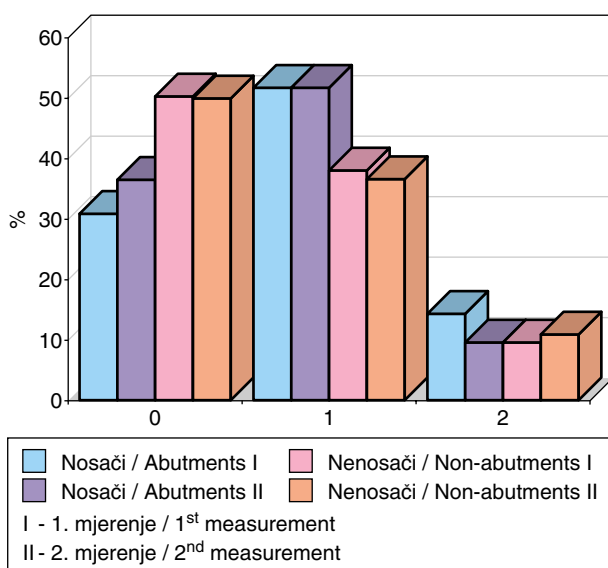
Svrha ovoga istraživanja bila je pronaći povezanost količine gubitka interdentalnog alveolarnoga septuma na zubima nosačima i nenosačima, ovisno o duljini nošenja djelomičnih proteza, izmjerene na ortopantomogramima.

Tablica 1. Statistički značajna razlika izmjerenih vrijednosti Shei indeksa u prvom i drugom mjerenju na mezijalnim i distalnim stranama zuba nosača i nenosača

Table 1. Statistically significant difference between the measured Shei index values in the first and second measurement on mesial and distal sides in both abutment and non-abutment teeth

		t	df	p
Zubi nosači / Abutment teeth	Mezijalna strana / Mesial side	0.467	19	0.655 NS
	Distalna strana / Distal side	2.210	19	0.04 S
Zubi nenosači / Non-abutment teeth	Mezijalna strana / Mesial side	2.159	19	0.04 S
	Distalna strana / Distal side	2.202	19	0.04 S

Legenda / Legend:

NS - $p > 0.05$ S - $p < 0.05$ 

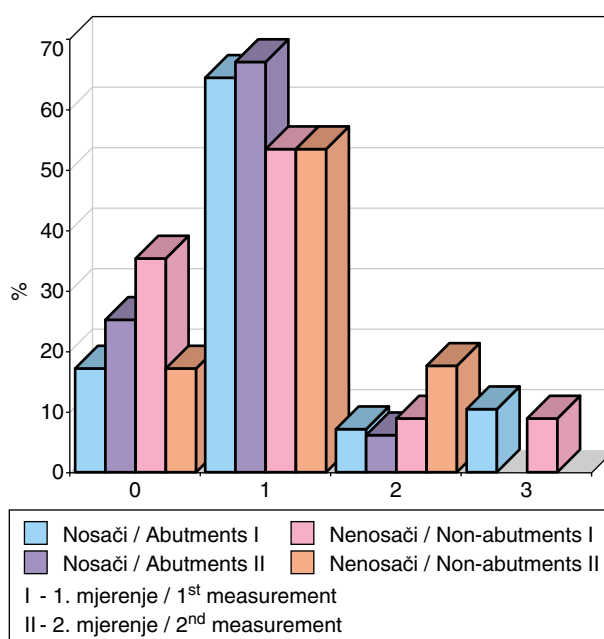
Slika 4. Srednje vrijednosti plak-indeksa izmjerene prilikom predaje proteza (I) te nakon 6 mjeseci (II) na zubima nosačima i nenosačima

Figure 4. Mean plaque index values measured immediately after the delivery of the dentures (I) and 6 months later (II) on abutment and non-abutment teeth

Dentalni je radiogram vrlo važna metoda u dijagnostici parodontnih bolesti, premda još postoje različita mišljenja o korisnosti pojedinih tipova i tehnika snimanja (10).

Vrlo je važno poznavati ograničenja različitih tehnika u smislu rezolucije, ponovljivosti te pouzdanosti, kako bi se radiološka slika što bolje i preciznije interpretirala na pacijentovu dobrobit.

Prema nekim autorima intraoralna, retroalveolarna radiološka slika pouzdanija je metoda u dijagnostici parodontne koštane destrukcije nego ortopantomogram (11, 12).



Slika 5. Najviše vrijednosti plak-indeksa izmjerene prilikom predaje proteza (I) te nakon 6 mjeseci (II) na zubima nosačima i nenosačima

Figure 5. The highest plaque index values measured immediately after the delivery of the dentures (I) and 6 months later (II) on abutment and non-abutment teeth

Negativna strana intraoralne radiološke slike vrlo je malo koštano područje koje ona pokriva (usko područje oko slikane strukture) pa nije moguće uspoređivati slikanu strukturu s nekim udaljenijim područjima na jednoj slici (npr. donji kortikalni rub mandibule, angulus mandibule). Osim toga, usporedba dviju intraoralnih radioloških slika zahtijeva standardizaciju obiju slika u svrhu kompenzacije razlika u ekspoziciji, razvijanju i mogućoj digitalizaciji slika, što dodatno komplicira postupak.

Zato Molander (13) predlaže da se upotrebljava kombinacija intraoralnih radiograma i ortopantomograma. U tom se slučaju pacijenti izlažu većim dozama zračenja.

S druge pak strane Akesson (14) predlaže ortopantomogram kao radiološku metodu izbora u slučaju kada ona postigne dovoljnu razinu kakvoće.

Do danas je ortopantomogram ostao najvažnije radiološko sredstvo u procjeni razine koštane strukture u mandibuli.

Klemetti (15) se je također služio ortopantomogramima u procjeni odnosa koštane strukture i visine korijena zuba na njihovim mezijalnim i distalnim stjenkama korijena prema Salonenu (oblik Shei indeksa) (16).

Rezultati toga istraživanja pokazali su da se u osoba s višim mineralnim statusom u kostima zubi s dubljim parodontnim džepovima zadržavaju u koštanoj strukturi čeljusti duže nego u pacijenata s osteoporozom.

Rezultati ovog istraživanja pokazali su da je izmjereni Shei indeks opadao u razmaku od 6 mjeseci nošenja djelomičnih proteza. Statistički znatna razlika u izmjerenim Shei indeks vrijednostima pronađena je između prvog i drugog mjerenja (nakon 6 mjeseci) na zubima nosačima i nenosačima (Slike 2, 3, Tablica 1; $p < 0,05$).

Rezultati ovog istraživanja pokazali su također da je na zubima nosačima izmjeren viši stupanj plak indeksa (više od 50% pacijenata imalo je plak stupanj 1) prije protetskoga tretmana i 6 mjeseci nakon predaje proteza, premda razlika nije bila statistički znatna ($p > 0,05$).

Rezultati nekih istraživanja podudaraju se s našim rezultatima dokazujući povezanost između gubitka interdentalne alveolarne kosti i povećane akumulacije plaka.

Walsh i sur. (17) pronašli su, služeći se ortopantomogramima, korelaciju između CPITN indeksa i gubitka alveolarne kosti u pacijenata koji su nosili djelomične proteze 2 godine.

Schwalm je pronašao povećano nakupljanje plaka i upalne promjene na gingivi u pacijenata koji su nosili djelomične proteze 1 do 2 godine i tu pojavu povezuje s vrlo manjkavim uputama o higijeni zuba i proteza (18).

Knezović-Zlatarić i sur. (2) pronašla je statistički znatno više vrijednosti plak, gingivnog i kalkulus indeksa te pokretljivosti zuba i retrakciji gingive na zubima nosačima u odnosu prema zubima nenosačima u 205 nositelja djelomičnih proteza ($p < 0,01$) i taj nalaz pripisuje obliku i konstrukciji djelomičnih proteza.

Iako u ovom istraživanju nismo pratili promjene na koštanim strukturama zuba nosača uvjetovane djelovanjem aksijalnih i para-aksijalnih sila opterećenja, njihov utjecaj ne može se zanemariti te su stoga potrebna daljnja istraživanja.

Loša oralna higijena pacijenata te vrlo zahtjevno oblikovanje djelomičnih proteza (kvačice, upirači, male i velike spojke) pridonose pojačanom nakupljanju plaka oko zuba nosača ali i zuba nenosača.

Rezultati ovog istraživanja upozoravaju da su potrebni češći kontrolni pregledi pacijenata nositelja djelomičnih proteza i potanke upute o oralnoj higijeni.

Zaključci

U razdoblju od 6 mjeseci nošenja djelomičnih proteza vrijednosti Shei indeksa znatno su se smanjile, a vrijednosti plak indeksa ostale su nepromijenjene.

Možemo zaključiti da je gubitak koštane strukture oko zuba nosača i nenosača povezan s visokim vrijednostima izmjerena plak indeksa i niskim stupnjem oralne higijene, ali ne smijemo zanemariti konstrukcijske elemente djelomičnih proteza koji također pridonose nakupljanju plaka.

Literatura

1. BUDTZ-JORGENSEN E. Restoration of the partially edentulous mouth- A comparison of overdentures, removable partial dentures, fixed partial dentures and implant treatment. *J Dent* 1996; 24: 237-44.
2. KNEZOVIĆ-ZLATARIĆ D, ČELEBIĆ A, VALENTIĆ-PERUZOVIĆ M. The effect of removable partial dentures on periodontal health of abutment and non-abutment teeth. *J Periodontol* 2002; 73: 137-44.
3. Von WOWER N, GOTFREDSSEN K. Implant-supported overdentures, a prevention of bone loss in edentulous mandibles? A 5-year follow-up study. *Clin Oral Impl Res* 2001; 12: 19-25.

4. KRIBBS PJ, CHESNUT CH, OTT SM, KILCOYNE RF. Relationship between mandibular and skeletal bone in a population of normal women. *J Prosthet Dent* 1990; 63: 86-9.
5. ELDERS PJM, HABETS LLMH, NETELEMBOOS JC, Van der LINDEN LWJ, Van der STELT PF. The relation between periodontitis and systemic bone mass in women between 46 and 55 years of age. *J Clin Periodontol* 1992; 19: 492-6.
6. SCHEI O, WAERHAUG J, LOVDAL A, ARNO A. Alveolar bone loss as related to oral hygiene and age. *J Periodontol* 1959; 30: 7.
7. BASSIOUNY MA, GRANT AA. The accuracy of the Schei ruler: a laboratory investigation. *J Periodontol* 1975; 46: 748.
8. RATEITSCHAK KH, ENGLEBERG A, MARTHALER TM. The therapeutic effect of local treatment on periodontal disease assessed upon evaluation of different diagnostic criteria. *J Periodontol* 1964; 35: 155.
9. SILNESS J, LOE H. Periodontal disease in pregnancy II. Correlation between oral hygiene and periodontal condition. *Acta Odontol Scand* 1964; 22: 121-35.
10. GUTTERIDGE DL. The use of radiographic techniques in the diagnosis and management of periodontal diseases. *Dentomaxillofac Radiol* 1995; 24: 107-13.
11. PEPELASSI EA, DIAMANTI-KIPIOTI A. Selection of the most accurate method of conventional radiography for the assessment of periodontal osseous destruction. *J Clin Periodontol* 1997; 24: 557-67.
12. PEPELASSI EA, TSIKLAKIS K, DIAMANTI-KIPIOTI A. Radiographic detection and assessment of the periodontal alveolar defects. *J Clin Periodontol* 2000; 27: 224-30.
13. MOLANDER B. Panoramic radiography in dental diagnostics. *Swed Dent J* 1996; 119: 1-26.
14. AKESSON L. Panoramic radiography in the assessment of the marginal bone level. *Swed Dent J* 1991; 78: 1-129.
15. KLEMETTI E, COLLIN HL, FORSS H, MARKKANEN H, LASSILA V. Mineral status of skeleton and advanced periodontal disease. *J Clin Periodontol* 1994; 21: 184-8.
16. SALONEN LWE, FRITHIOF L, WOUTERS FR, HELLDEN LB. Marginal alveolar bone height in an adult Swedish population. *J Clin Periodontol* 1991; 18: 223-32.
17. WALSH TF, AL-HOKAIL OS, FOSAM EB. The relationship of bone loss observed on panoramic radiographs with clinical periodontal screening. *J Clin Periodontol* 1997; 24: 153-7.
18. SCHWALM CA, SMITH DE, ERICKSON JD. A clinical study of patients 1 to 2 years after placement of removable partial dentures. *J Prosthet Dent* 1977; 38: 380-91.