

# Mikropropusnost poslijeendodontskih sustava

Sanja Šegović<sup>1</sup>  
Ivica Anić<sup>1</sup>  
Jasmina Stipetić-Ovčariček<sup>2</sup>  
Nada Galić<sup>1</sup>  
Božidar Pavelić<sup>1</sup>

<sup>1</sup>Zavod za bolesti zuba  
Stomatološkog fakulteta  
Sveučilišta u Zagrebu

<sup>2</sup>Zavod za fiksnu protetiku  
Stomatološkog fakulteta  
Sveučilišta u Zagrebu

## Sažetak

Svrha rada bila je upozoriti na nužnost poštivanja pravila pri izradbi poslijeendodontskih nadogradnji zuba. Poslijeendodontski sustav mora osigurati retenciju i rezistenciju nadogradnje, rezistenciju preostalog zubnog tkiva, te dobro brtvljenje korijenskoga kanala. Mikropropusnost se ipak može javiti i u definitivno ispunjenom kanalu, i u kanalu poslijeendodontski restaurativno opskrbljena zuba. Treba imati na umu da nakon izradbe intraradikularnoga ležišta u kanalu ostaje skraćeno apeksno punjenje, 3-5 mm dugačko, koje ne može spriječiti prolaz mikroorganizama i njihovih toksina u periradikularno tkivo. Zato pri izradbi poslijeendodontske nadogradnje treba poštivati pravila izabranoga postupka i aseptičke uvjete rada.

Ključne riječi: *poslijeendodontski sustavi, nadogradnja, mikropropusnost.*

Acta Stomat Croat  
2003; 211-215

STRUČNI RAD  
Priljeno: 16. listopada 2002.

Adresa za dopisivanje:

Sanja Šegović  
Zavod za bolesti zuba  
Stomatološki fakultet  
Gundulićeva 5, 10000 Zagreb

## Uvod

Uvjet za restauraciju jako razorenih zuba koji su ostali s minimalnom količinom koronarnoga zubnog tkiva ili bez njega jest pravilno provedeno endodontsko liječenje s dobrim trodimenzijskim brtvljenjem korijenskih kanala. No, upravo se koronarno brtvljenje postignuto restauracijom smatra iznimno važnim za dugotrajan uspjeh endodontskog zahvata (1-5).

Tržište nudi vrlo mnogo intrakanalnih kolčića od različitih materijala za izradbu konfekcijskih nadogradnji, uz materijale za izradbu individualnih laboratorijskih nadogradnji. Provedene su mnoge studije koje ispituju kakvoću u različitim poslijeendodontskih

sustava nadogradnji s obzirom na retenciju i rezistenciju sustava, te brtvljenje korijenskoga kanala (1, 7-10).

Nakon završene endodontske terapije treba dobro ocijeniti stanje liječenoga zuba te odabrati tip intrakanalne nadogradnje i materijal potreban za izradbu poslijeendodontskoga sustava. To je vrlo važno kako bi svezivanje materijala međusobno, kao i za zubna tkiva, bilo zadovoljavajuće i osiguralo dobru prognozu opskrbljena zuba (11, 12).

## Mikropropusnost ispuna korijenskoga kanala

Svrha ispuna korijenskoga kanala jest spriječiti prodor mikroorganizama i njihovih toksina iz usne

šupljine kroz korijenski kanal u periradikularno tkivo, i na koronarnom i na apeksnome kraju. Apeksno brtvljenje, uz to, sprječava infekciju anahorezom i prodor mikroorganizama koji zaostanu u endodontskom prostoru čak i nakon instrumentacije i dezinfekcije (13).

Endodontski izliječeni zubi moraju se što je prije moguće opskrbiti nekim od restaurativnih nadomjestaka, jer ispunjeni kanali mogu biti rekontaminirani zbog (14):

- odgođene izradbe trajnoga restorativnog nadomjestka
- narušena brtvljenja privremenim ispunom
- gubitka dijela ili cijelog privremenog ispuna.

Torabinejad (14) je *in vitro* dokazao prodor *Staphylococcus epidermidis* i *Proteus vulgaris* kroz cijelu dužinu korijenskih kanala restorativno neopskrbljenih zuba u 50% uzoraka nakon 19 i nakon 42 dana. Miletić (15) je dokazala prodor bakterija i gljivica kroz kanale punjene AH 26 i AH PLUS cementima.

Cement za punjenje korijenskih kanala služi za popunu praznih prostora između gutaperka štapića, te između gutaperka štapića i zida korijenskoga kanala. Pojavu propusnosti duž punjenja korijenskoga kanala možemo očekivati (16):

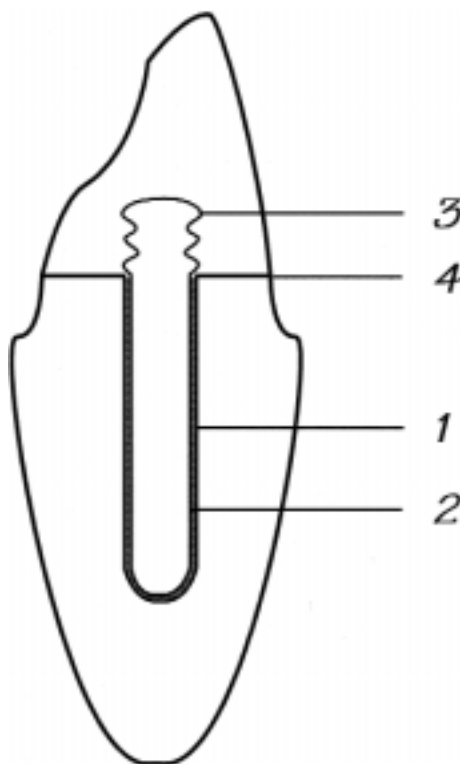
- između cementa i dentina
- između cementa i gutaperke
- kroz sami cement.

### Mikropropusnost poslijeendodontskih sustava

Restauracija endodontski liječenih zuba s minimalno preostaloga tkiva zubne krune uobičajeno se provodi nekim od poslijeendodontskih sustava s prekrivanjem protetskom navlakom ili bez prekrivanja (6). Izradba poslijeendodontske nadogradnje zuba podrazumijeva nastojanje da se od nekoliko različitih materijala (zubno tkivo, intrakanalni kolčić, materijal za izradbu koronarnoga dijela nadogradnje i cement za intrakanalno cementiranje) učini jedinstven sustav koji će dobro brtviti korijenski kanal i biti otporan na cikličko djelovanje žvačnih sila (17, 18).

U zubima opskrbljenim poslijeendodontskim nadogradnjama propusnost se može očekivati na spojevima različitih materijala (Slika 1):

- materijala za cementiranje i dentina - 1
- materijala za cementiranje i intrakanalnoga dijela nadogradnje - 2
- koronarnog i intrakanalnoga dijela nadogradnje, ako su napravljeni iz različitih materijala - 3
- koronarnoga dijela nadogradnje i preostalog zubnog tkiva - 4.



Slika 1. *Moguće lokacije mikropropuštanja unutar poslijeendodontskih sustava*

Figure 1. *Locations of microleakage that could be expected to occur in teeth restored with post and core systems*

Neuspjeh se klinički javlja tijekom vremena pošto se poslijeendodontski sustav izloži cikličkim opterećenjima žvačnim silama. Svako pojedinačno izlaganje žvačnoj sili manje je od pojedinačne sile potrebne za možebitno popuštanje sveza unutar poslijeendodontskog sustava. Opetovano izlaganje malim žvačnim silama može prouzročiti neuspjeh poslijeendodontske nadogradnje (6). Takvo ponavljano izlaganje djelovanju sila nazivamo zamor od opterećenja (6).

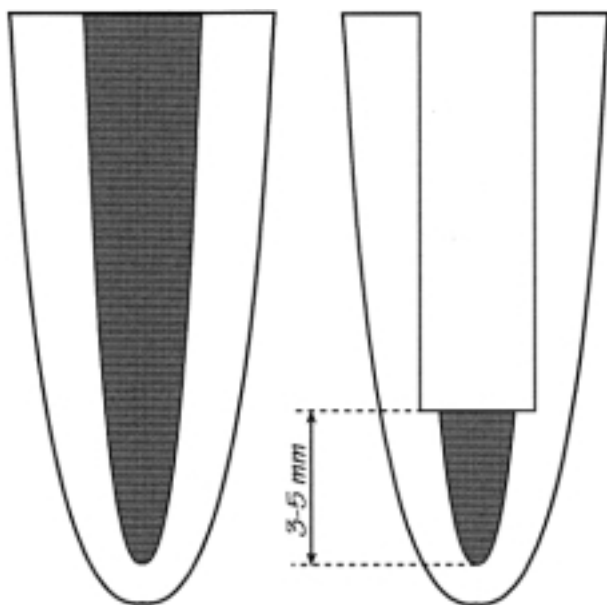
Preliminarni neuspjeh koji se javlja tijekom ispitivanja zamora opisali su Fan i sur. (19) te Libman

i Nicholls (20). Oni su definirali preliminarni neuspjeh kao "pojavu pukotine u materijalu za cementiranje zbog cikličkog opterećenja". Pojava preliminarnoga neuspjeha klinički je neprepoznatljiva, premda omogućuje propuštanje između restauracije i zuba koje se može proširiti u dublje dijelove intrakanaloga prostora (6).

Novije studije (6, 21, 22) dokazale su mikropropusnost endodontski liječenih zuba opskrbljenih različitim poslijeendodontskim nadogradnjama cementiranim različitim vrstama materijala za cementiranje.

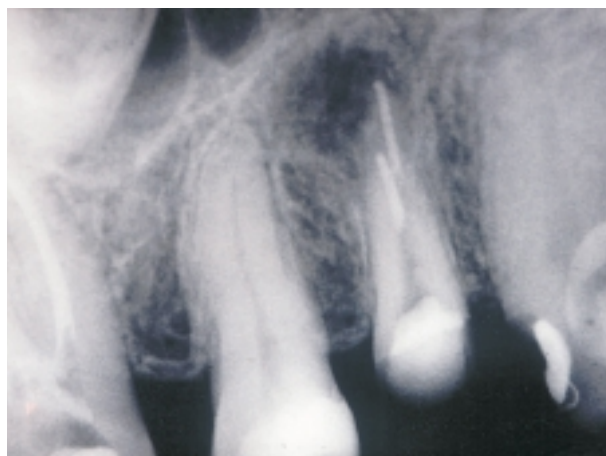Fogel (21) je tehnikom propusnosti tekućine dokazao da Para Post nadogradnje cementirane cink fosfatnim cementom, polikarboksilatnim cementom ili kompozitnim cementom ne mogu zadovoljavajuće brtviti kanal.

Ako se naruši brtvljenje postignuto izradbom poslijeendodontskoga sustava, preostalo punjenje u apeksnome dijelu kanala, dugo 3-5 mm, bit će upitna barijera za sprječavanje prolaska toksina i mikroorganizama u periapeksno tkivo (Slika 2, 3). U tako skraćenu punjenju mjehurići zraka mogu se lakše međusobno spojiti nego u intaktnom punjenju i omo-



Slika 2. Apikalno punjenje dugo 3-5 mm koje ostaje u kanalu nakon preparacije ležišta za intraradikularni dio nadogradnje

Figure 2. Apical root canal filling 3-5 mm in length remaining after intraradicular post space preparation



Slika 3. Kontrolna radiografska snimka zuba 24 nakon preparacije ležišta za intraradikularni dio nadogradnje

Figure 3. Control X-ray of tooth 24 after intraradicular post space preparation

gućiti propusnost duž cijeloga preostalog punjenja. Zna se da se bakterije zaostale u kanalu razmnožavaju i da mogu u nekoliko dana prodrjeti kroz 3-5 mm dugo apeksno punjenje (17).

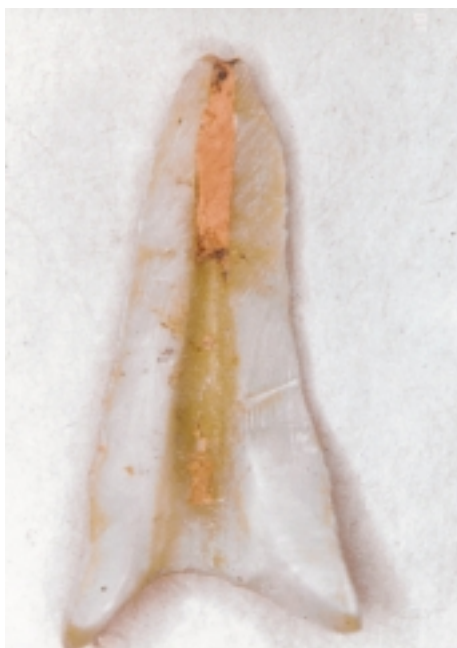### Čimbenici koji utječu na postupak cementiranja i brtvljenje poslijeendodontskih sustava

Cementiranje nadogradnje u intrakanalno ležište vrlo je važna faza jer taj postupak mora omogućiti dobro brtvljenje korijenskoga kanala i dobru retenciju nadogradnje. Dobro brtvljenje poslijeendodontskom nadogradnjom mora spriječiti mikropropusnost skraćenoga punjenja korijenskoga kanala koje je preostalo u apeksnome dijelu kanala nakon izradbe ležišta za intrakanalni dio nadogradnje.

Moramo imati na umu nekoliko čimbenika koji mogu utjecati na kakvoću cementiranja i brtvljenja poslijeendodontskih sustava:

- Izradba intraradikularnoga ležišta odmah nakon punjenja korijenskoga kanala, a prije nego što se cement potpuno stvrdne, može tijekom mehaničke preparacije intrakanalnog sustava narušiti cjelovitost punjenja kanala i tako oštetiti apeksno brtvljenje (23)
- Uklanjanje zaostatnog sloja pri uporabi staklenoionomernih cemenata (16, 21, 24) i kompozitnih cemenata (25) za cementiranje nadogradnji

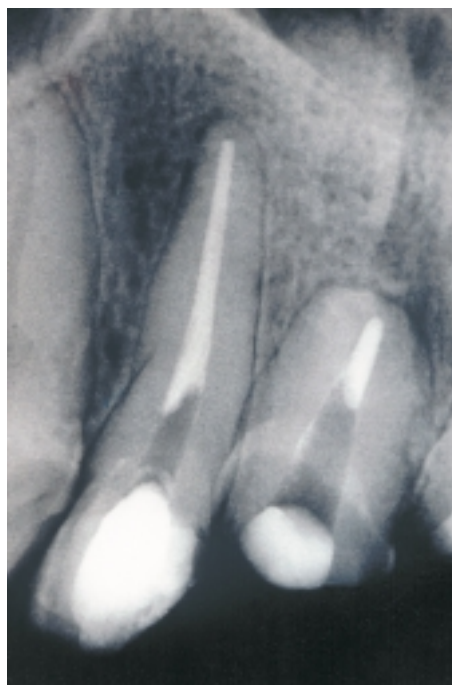
- Izbor vrste nadogradnje i materijala za cementiranje (22)
- Nepotpuno uklanjanje materijala za ispun kanala ili za privremeno zatvaranje kaviteta iz prostora predviđena za poslijeendodontsku nadogradnju (Slike 4 a i b) može nepovoljno utjecati na adheziju materijala za cementiranje (21)



Slika 4a. *Nepotpuno uklanjanje materijala za punjenje korijenskih kanala sa zidova pri preparaciji intraradikularnoga ležišta za nadogradnju*

Figure 4a. *Incomplete removal of the root canal filling material from the walls of the intraradicular post space*

- Postupak cementiranja (26): stavljanje cementa na nadogradnju i/ili stavljanje cementa u kanal lentulospiralom, papirnatim štapićem ili endodontskim instrumentom; ili stavljanje cementa samo na nadogradnju, što proizvođač preporučuje za cementiranje Panavia Ex cementom a što može rezultirati neravnomjernim rasporedom cementa duž zidova korijenskoga kanala (18).
- Nepravilan postupak s materijalima
- Nekompatibilnost kompozitnih cemenata s materijalima za punjenje korijenskih kanala koji sadrže eugenol; eugenol inhibira polimerizaciju kompozita (27). Tjan i Nemetz (28) su opazili slabiju retenciju intrakanalnih nadogradnji u



Slika 4b. *Radiografska snimka zuba 22 i 23 - vide se tragovi materijala za punjenje kanala zaostali na zidovima pri preparaciji intraradikularnoga ležišta nadogradnje*

Figure 4b. *X-ray of teeth 22 and 23 - traces of the root canal filling material are visible on the walls of the intraradicular post space*

ležištima kontaminiranim eugenolom. Naprotiv, Schwartz i sur. (29) ispitivali su utjecaj cemenata s eugenolom i bez eugenola na retenciju intrakanalnih nadogradnji cementiranih cinkoksifosfatnim i kompozitnim cementima i nisu dokazali utjecaj tipa cementa za punjenje kanala na retenciju.

- Klinički uvjeti (mogućnost kontaminacije slinom)
- Smještaj u zubnome luku (30, 31): maksimalna prednja regija smatra se područjem najvećega rizika za neuspjeh, što djelomično može biti uzrokovano djelovanjem žvačnih sila nepovoljna smjera.

### Zaključak

Sve faze endodontskog i poslijeendodontskog postupka jednako su važne u ostvarivanju dobra brtvljenja korijenskoga kanala poslijeendodontskom

nadogradnjom. Zato terapeuti moraju rabiti pravilne tehnike izradbe u aseptičnim uvjetima kako bi osigurali uspjeh i dobru prognozu nadograđenoga zuba.

## Literatura

- METZGER Z, ABRAMOVITZ R, ABRAMOVITZ I, TAGGER M. Correlation between remaining length of root canal fillings after immediate post space preparation and coronal leakage. *J Endod* 2000; 26: 724-8.
- SWANSON K, MADISON S. An evaluation of coronal microleakage in endodontically treated teeth. Part 1. Time periods. *J Endodon* 1987; 13: 56-9.
- TORABINEJAD M, UNG B, KETTERING JD. *In vitro* bacterial penetration of coronally unsealed endodontically treated teeth. *J Endodon* 1990; 16: 566-9.
- MAGURA ME, KAFRAWY AH, BROWN CE, NEWTON CW. Human saliva coronal microleakage in obturated root canals: an *in vitro* study. *J Endodon* 1991; 17: 324-31.
- KHAYAT A, LEE S, TORABINEJAD M. Human saliva penetration of coronally unsealed obturated root canals. *J Endodon* 1993; 19: 458-61.
- FREEMAN MA, NICHOLLS JI, KYDD WL, HARRINGTON GW. Leakage associated with load fatigue-induced preliminary failure of full crowns placed over three different post and core systems. *Int Endod J* 1998; 24: 26-32.
- ESKITASCIOGLU G, BELLI S, KALKAN M. Evaluation of two post core systems using two different methods (fracture strength test and a finite elemental stress analysis). *J Endod* 2002; 28: 629-33.
- SIRIMAI S, RIIS DN, MORGANO SM. An *in vitro* study of the fracture resistance and the incidence of vertical root fracture of pulpless teeth restored with six post-and-core systems. *J Prosthet Dent* 1999; 81: 262-69.
- KRASTEVA K. Clinical application of a fiber-reinforced post system. *J Endod* 2001; 27: 132-3.
- AL-HAZAIMEH N, GUTTERIDGE DL. An *in vitro* study into the effect of the ferrule preparation on the fracture resistance of crowned teeth incorporating prefabricated post and composite core restorations. *Int End J* 2001; 34: 40-6.
- VICHI A, GRANDINI S, DAVIDSON CL, FERRARI M. An SEM evaluation of several adhesive systems used for bonding fiber posts under clinical condition. *Dent Mater* 2002; 18: 495-502.
- FERRARI M, VICHI A, GRANDINI S, GORACCI C. Efficacy of a self-curing adhesive resin cement system on luting glass-fiber posts into root canals: an SEM investigation. *Int J Prosthodont* 2001; 14: 543-9.
- WU MK, WESSELINK PR. Endodontic leakage studies reconsidered. Part I. Methodology, application and relevance. *Int Endod J* 1993; 26: 37-43.
- TORABINEJAD M, UNG B, KETTERING JD. *In vitro* bacterial penetration of coronally unsealed endodontically treated teeth. *J Endodon* 1990; 16: 566-9.
- MILETIĆ I. Bacterial and fungal microleakage of AH 26 and AH PLUS root canal sealers. Dissertation. Zagreb, 2000.
- CHAILERTVANTIKUL P, SAUNDERS WP, MACKENZIE D, WEETMAN DA. An *in vitro* study of the coronal leakage of two root canal sealers using an obligate anaerobe microbial marker. *Int Endod J* 1996; 29: 249-55.
- WU MK, PEHLIVAN Y, EVANGELOS G. Microleakage along apical root canal fillings and cemented posts. *J Prosthet Dent* 1998; 79: 264-9.
- RAYGOT CG, CHAI J, JAMESON L. Fracture resistance and primary failure mode of endodontically treated teeth restored with a carbon fiber-reinforced resin post system *in vitro*. *Int J Prosthodont* 2001; 14: 141-5.
- FAN P, NICHOLLS JI, KOIS JC. Load fatigue of five restoration modalities in structurally compromised premolars. *Int J Prosthodont* 1995; 8: 213-20.
- LIBMAN W, NICLOLLS JI. Load fatigue of central incisors restored with cast dowel cores and full crowns. *Int J Prosthodont* 1995; 8: 155-61.
- FOGEL HM. Microleakage of posts used to restore endodontically treated teeth. *J Endodon* 1995; 21: 376-9.
- BACHICHA WS, DiFIORE PM, MILLER DA, LAUTENSCHLAGER EP, Pashley DH. Microleakage of endodontically treated teeth restored with posts. *J Endodon* 1998; 24: 703-8.
- JEFFREY IWM, SAUNDERS WP. An investigation into the bond strength between a root canal sealer and root-filling points. *Int Endod J* 1987; 20: 217-22.
- CALT S, SERPER A. Smear layer removal by EGTA. *J Endodon* 2000; 26: 459-61.
- FERRARI M, MANNOCCI F. A "one-bottle" adhesive system for bonding a fibre post into a root canal: an SEM evaluation of the post resin interface. *Int Endod J* 2000; 33: 397-400.
- STOCKTON LW. Factors affecting retention of post systems: A literature review. *J Prosthet Dent* 1999; 81: 380-5.
- CRAIG RG. Restorative dental materials. 7<sup>th</sup> ed. St. Louis: CV Mosby Co., 1985: 237.
- TJAN AHL, NEMETZ H. Effect of eugenol - containing endodontic sealer on retention of prefabricated posts luted with an adhesive composite resin cement. *Quint Int* 1992; 839-44.
- SCHWARTZ RS, MURCHISON DF, WALKER III WA. Effects of eugenol and noneugenol endodontic sealer on post retention. *J Endodon* 1998; 24: 564-7.
- MILOT P, STEIN RS. Root fracture in endodontically treated teeth related to post selection and crown design. *J Prosthet Dent* 1992; 68: 428-35.
- MENTINK A, MEEUWISSEN R, KAYSER A, MULDER J. Survival rate and failure characteristics of the all metal post and core restoration. *J Oral Rehabil* 1993; 20: 455-61.