

## **MEZENHIMNI TUMOR ILI SINDROM AMNIJSKE BRAZDE U NOVOROĐENČETA – DIJAGNOSTIČKA DILEMA**

### **MESENCHYMAL TUMOUR OR AMNIOTIC BAND SYNDROME IN A NEWBORN – A DIAGNOSTIC DILEMMA**

IVANA JEŽIĆ<sup>1</sup>, SARAH BJEDOV<sup>1</sup>, ANKO ANTABAK<sup>1,2</sup>, KREŠIMIR BULIĆ<sup>1,2</sup>

**Deskriptori:** Sindrom amnijske brazde – komplikacije, kirurgija; Limfedem – etiologija, kirurgija; Prirodene deformacije donjeg ekstremiteta – etiologija, kirurgija; Stopalo – patologija; Mezenhimalni tumor – dijagnoza

**Sažetak.** Kod novorođenčeta sa sindromom amnijskih brazda postavljena je sumnja na mezenhimni tumor desnog stopala. Dobro ograničena kuglasta tumorska tvorba zauzimala je čitav dorzum stopala, bez prisutnog edema ostatka stopala distalno od amnijske brazde. Ultrazvučnim pregledom tvorba je opisana kao čvrsta, lokalizirana i dobro vaskularizirana, dok je magnetskom rezonancijom opisana kao limfedem uz mogućnost druge etiologije. Histološki nalaz biopsije CORE nije bio specifičan za maligno tumorsko tkivo, ali nije isključio mezenhimni tumor. Definitivna histološka dijagnoza postavljena nakon ekstirpacije tvorbe i Z-plastike potvrdila je dijagnozu limfedema. Korekcijom strangulacijske brazde i ekstirpacijom tumorozne tvorbe postignut je odličan funkcionalni i estetski rezultat. Ovakav atipičan izgled limfedema nastalog zbog strangulacijske brazde može pobuditi sumnju na mezenhimni solidni tumor.

**Descriptors:** Amniotic band syndrome – complications, surgery; Lymphedema – etiology, surgery; Lower extremity deformities, congenital – etiology, surgery; Foot – pathology; Mesenchymoma – diagnosis

**Summary.** A suspicion of mesenchymal tumour of the right foot dorsum was raised in a newborn with amniotic band syndrome. A well defined spheric tumour occupied the entire foot dorsum, without edema of the rest of the foot distal to the constriction ring. An ultrasound scan defined the tumour as firm, localized and well vascularized, while the MR scan described the tissue as lymphedematous, although allowing other etiologies. CORE biopsy histology report did not reveal malignant cells, but still did not rule out mesenchymal tumour. A definite histological analysis performed after tumour removal and Z-plasty confirmed the diagnosis of lymphedema. Correction of the constricting ring and tumour removal resulted in an excellent functional and aesthetic result. Such atypical lymphedema presentation resulting from amniotic constriction ring can raise suspicion of a solid mesenchymal tumor.

Liječ Vjesn 2018;140:314–316

Sindrom amnijske brazde (SAB) rijetka je kongenitalna anomalija koja nastaje strangulacijom dijelova fetusa nitima amnijskog tkiva tijekom intrauterinog života.<sup>1</sup> Uz ovaj, najčešće upotrebljavan naziv, u literaturi se ta anomalija spominje i pod nazivima Streeterova displazija, sindrom konstriksijskih tračaka te kongenitalni konstriksijski prstenovi. Teži oblici, s višestrukim malformacijama tijela, glave i ekstremiteta, vide se u mrtvorodne djece. U živorođene djece posljedice strangulacije jesu deformacije ili amputacije različita obuhvata na jednom ili svim ekstremitetima.<sup>2,3</sup> Prema Pattersonu, težinu ekspresije ove anomalije dijelimo u četiri oblika. Najlakši se očituje kao jedan ili više konstriksijskih prstenova (amnijske brazde) s limfedemom distalnih struktura ili bez nje, a najteži kao intrauterine amputacije dijelova ekstremiteta. Limfedem distalno od mjesta konstriksijske brazde čest je nalaz i očituje se difuznim edemom koji podjednako zahvaća cijeli distalni dio ekstremiteta. Do sada nije opisana prezentacija u kojoj edem poprima oblik dobro ograničenoga tumoroznog procesa samo jednog dijela ekstremiteta. Nema znanstveno dokazane genske ili nasljedne predispozicije povezane s ovim sindromom, a pojavljuje se u oba spola u omjeru 1 : 1, sa stopom prevalencije od 1 : 11.200 poroda.<sup>4,5</sup> Liječenje SAB-a treba poboljšati funkciju i izgled zahvaćenog dijela tijela. Veći-

nom se provode operativno liječenje i fizikalna terapija. Kirurg rabi tehnike ekscizije, Z-plastike ili W-plastike konstriksijske brazde u jednom ili dva akta. Postupak liječenja treba personalizirati da bi se postigao optimalan ishod.<sup>6,7</sup> Pojavnost embrionalnih solidnih tumora u djece malena je. Najčešći su nefroblastomi i neuroblastomi, rjeđe mezenhimni tumori.<sup>8,9</sup> Većinom se dijagnoza postavlja u djece starije od godinu dana, no iako sporadično, mezenhimni embrionalni solidni tumori opisani su i u novorođenčadi.<sup>10,11</sup> Nema spoznaja o tome kakva je pojava mezenhimnih tumora u djece sa SAB-om.

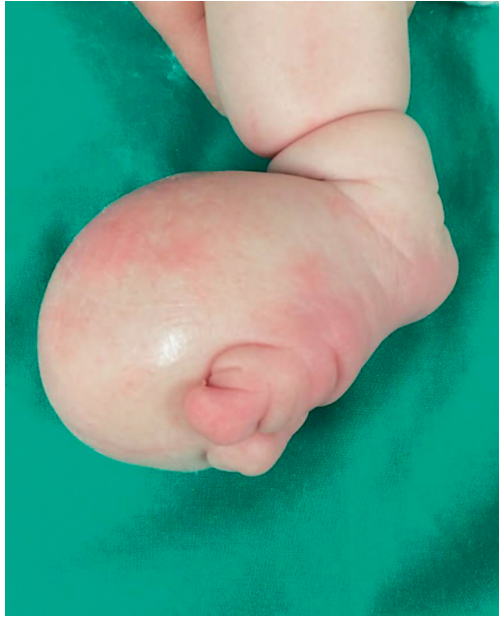#### **Prikaz novorođenčeta**

Muško novorođenče sa sindromom amnijskih brazda upućeno je dječjem kirurgu zbog sumnje na embrionalni tumor stopala. Novorođenče je rođeno vaginalnim putem

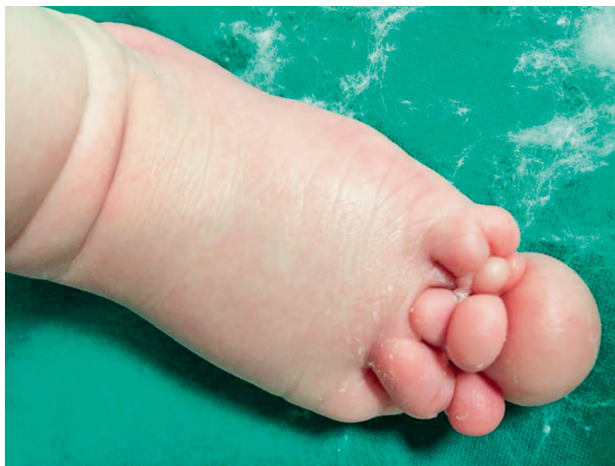<sup>1</sup>Medicinski fakultet Sveučilišta u Zagrebu (Ivana Ježić, cand. med.), <sup>2</sup>Sarah Bjedov, cand. med.), <sup>3</sup>Klinika za kirurgiju, Medicinski fakultet Sveučilišta u Zagrebu, KBC Zagreb (prof. dr. sc. Anko Antabak, dr. med.; doc. dr. sc. Krešimir Bulić, dr. med.)

Adresa za dopisivanje: Prof. dr. sc. A. Antabak, Klinika za kirurgiju, Medicinski fakultet Sveučilišta u Zagrebu, KBC Zagreb, Kišpatićeva 12, 10000 Zagreb; e-mail: aantabak@kbc-zagreb.hr

Primljeno 26. veljače 2018., prihvaćeno 15. listopada 2018.

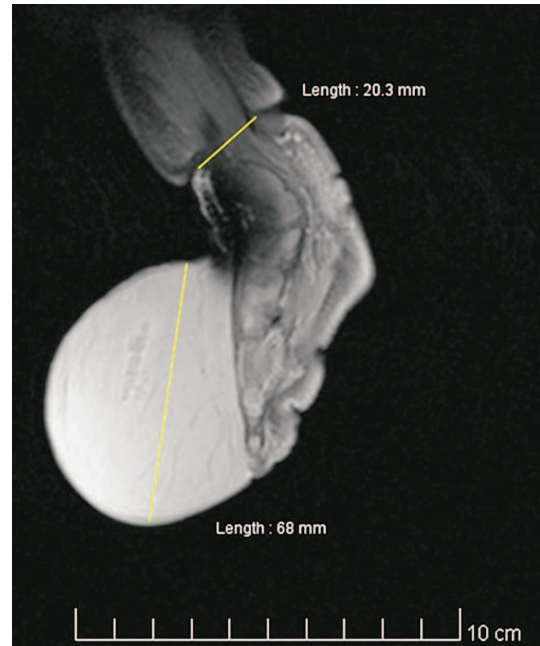


Slika 1a. Novorođenče u dobi od 12 dana, izgled desnog stopala  
Figure 1a. Newborn - 12 days old. The appearance of the right foot

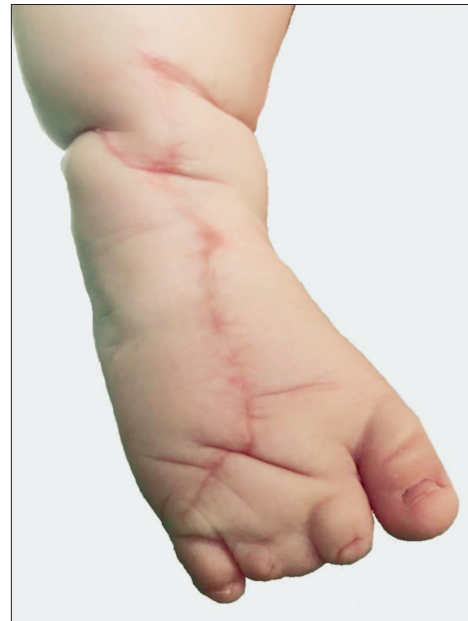

Slika 1b. Novorođenče u dobi od 12 dana, izgled lijevog stopala  
Figure 1b. Newborn - 12 days old. The appearance of the left foot

iz prve trudnoće zdrave majke koja je hospitalizirana u 19. tjednu trudnoće zbog povremenoga vaginalnog krvarenja. Trudnoća je redovito praćena, a ultrazvučna pretraga obavljena u 28. tjednu pokazala je povećanje desnog stopala fetusa. Nakon rođenja uočene su konstriksijska brazda iznad desnoga gležnja te lokalizirana kuglasta tvorba promjera  $8 \times 8$  cm. Stopalo nije bilo difuzno edematozno, a tvorba je pokrivala površinu dorzuma desnog stopala, dok prsti nisu bili otečeni (slika 1.a). Osim toga, novorođenče je imalo više strangulacijskih brazda i deformacije svih udova (obostrana sindaktilija te brahidaktilija šaka s vidljivim konstriksijskim brazdama na prstima). Amnijske brazde i njihove posljedice u obliku deformacija bile su prisutne i na prstima lijevog stopala (slika 1.b). Kuglasta, tvrda i jasno ograničena tvorba dorzuma stopala pobudila je sumnju na njezinu neoplastičku prirodu. Ultrazvučnim pregledom tvorba je opisana kao čvrsta, lokalizirana i



Slika 2. Magnetska rezonancija (MR) desnog stopala prije operacije. Jasna granica tvorbe prema okolnom tkivu  
Figure 2. Magnetic resonance (MR) of the right foot before operation. A clear boundary of the surrounding tissue



Slika 3. Zadovoljavajući estetski rezultat desnog stopala godinu dana nakon operacije  
Figure 3. Satisfying esthetic result of the right foot one year after surgery

dobro vaskularizirana te je nalaz isključio dijagnozu limfedema prisutnog u sindromu amnijske brazde. Zatim su magnetskom rezonancijom snimljeni stopalo i potkoljenica. Na snimci su promjeri potkoljenice iznad i ispod strangulacijske brazde bili gotovo podjednaki (4 cm), a na mjestu strangulacijske brazde potkoljenica je imala promjer od 2,3 cm. Promjena na dorzumu stopala (promjera oko 7 cm) opisana je MR-om kao limfedem, no nalaz je

ostavio mogućnost i druge etiologije tvorbe (slika 2.). Noga je imobilizirana sa stopalom uzdignutim od podloge. Nakon 24 sata nije došlo do promjene volumena (obujma) stopala. Budući da se slikovne metode nisu poklapale u dijagnozi, a klinička slika nije bila tipična za limfedem, obavljena je biopsija CORE dorzuma stopala. Histološki nalaz nije bio specifičan za maligno tumorsko tkivo, ali nije isključio mezenhimni tumor. Temeljem tih nalaza postavljena je indikacija za ekstirpaciju tumorske tvorbe dorzuma stopala uz istodobnu korekciju strangulacijske brazde Z-plastikom. Histološkom analizom uklonjenog tkiva postavljena je definitivna dijagnoza limfedemski promijenjenog tkiva, opisanog kao miksoidno, rahlo vezivo s vretenastim stanicama te krvnim i limfnim žilama. Tri mjeseca nakon prve operacije nastavljeno je kirurško liječenje drugih deformacija (korekcija sindaktilije obiju šaka i lijevog stopala). Jednogodišnje praćenje nakon operacije pokazalo je zadovoljavajuće rezultate u pogledu funkcionalnog i estetskog izgleda operiranog stopala (slika 3.).

### Rasprava

Nema spoznaja o povećanoj pojavnosti pridruženih anomalija i embrionalnih tumora u djece sa SAB-om. No SAB se pojavljuje s doista raznolikom kliničkom slikom. Od lakših oblika s tek minimalnim estetskim promjenama zahvaćenih ekstremiteta (plitak, jedva vidljiv konstrikcij-ski prsten) do nagrđujućih anatomskih deformiteta (izraženog limfedema i/ili djelomične ili potpune amputacije) koji su posljedica djelomične ili potpune strangulacije krvnog i limfnog protoka.<sup>6</sup> Dijagnoza se postavlja temeljem kliničkog pregleda i slikovnih metoda. Za sistematizaciju deformacija SAB-a najčešće se rabi Pattersonova klasifikacija. Ona razlikuje četiri kliničke pojave SAB-a: tip 1 – jednostavan konstrikcij-ski prsten, tip 2 – konstrikcij-ski prsten praćen deformacijom distalnog dijela s limfedemom ili bez njega, tip 3 – konstrikcij-ski prsten uz različite stupnjeve akrosindaktilije i tip 4 – intrauterine amputacije.<sup>7</sup> Prema Pattersonovoj klasifikaciji, naše novorođenčce imalo je kombinaciju deformacija tipa 2 i 3. Duboka konstrikcij-ska brazda čitave cirkumferencije, na 10-ak cm iznad desnoga gležnja, može uzrokovati limfedem. No, valja očekivati sveobuhvatnu raspodjelu limfedema te povećanje promjera potkoljenice i stopala distalno od brazde, kako opisuju Napiontek i Aleman.<sup>12,13</sup> U našeg novorođenčeta limfedem je bio jasno ograničena, velika, tvrda kuglasta tvorba neodvojiva od podloge, lokalizirana samo na dorzumu stopala, a potkoljenica ispod brazde bila je bez edema. Tvorba je bila elastične površine i nije se ponašala poput tjestastog edema. Veličina i napetost nisu se mijenjale u antigravitacijskom imobilizacijskom položaju ekstremiteta. Na stopalu desne noge prvi i peti prst bili su primjereno razvijeni. Drugi, treći i četvrti prst (kojima su nedostajale distalne falange) potpuno su srasli. Nijedan prst nije bio edematozan. U našeg djeteta nije bilo tipičnih kliničkih obilježja limfedema stopala i potkoljenice distalno od brazde. Zbog kontradiktornih nalaza slikovnih me-

toda, biopsije i sumnje na embrionalni mezenhimni tumor mekih tkiva dorzuma stopala indiciran je kirurški zahvat ekstirpacijske biopsije tvorbe. Tako je mikrokirurškom tehnikom operacijski uklonjeno sumnjivo tkivo u cijelosti. Istodobno je obavljena i Z-plastika konstrikcij-ske brazde desne potkoljenice. Kirurško liječenje SAB-a podrazumijeva Z-plastiku ili W-plastiku.<sup>6</sup> Ovim postupkom dolazi do dekompresije živaca, žila i mišića te poboljšanja funkcija. Limfedem se povlači pa je vidljiv i kozmetički učinak.<sup>12</sup> U našem su slučaju uklanjanje tkiva mikrokirurškom tehnikom i Z-plastika bili učinkoviti. Godinu dana nakon zahvata stopalo je potpuno funkcionalno i odlična estetskog izgleda (slika 3.).

### Zaključak

Strangulacijska brazda potkoljenice može uzrokovati atipičan izgled limfedema i tako pobuditi sumnju na mezenhimni solidni tumor dorzuma stopala.

### LITERATURA

1. Shetty P, Menezes LT, Tauro LF, Diddigi KA. Amniotic Band Syndrome. *Indian J Surg* 2013;75(5):401–2. doi: 10.1007/s12262-012-0468-x.
2. Foulkes GD, Reinker K. Congenital constriction band syndrome: A seventy-year experience. *J Pediatr Orthop* 1994;14:242–8.
3. Romero-Valdovinos M, Bobadilla-Sandoval N, Flisser A, Vadillo-Ortega F. The epithelial mesenchymal transition process may contribute to the pathogenesis of amniotic band syndrome. *Med Hypotheses* 2014;83(3):306–11. doi: 10.1016/j.mehy.2014.06.002.
4. Sinha R, Singh B, Kiran YK, Singh D, Raman TSR. Amniotic band disruption sequence. *Med J Armed Forces India* 2009;65(3):274–5.
5. Orioli IM, Ribeiro MG, Castilla EE. Clinical and epidemiological studies of amniotic deformity, adhesion, and mutilation (ADAM) sequence in a South American (ECLAMC) population. *Am J Med Genet A* 2003;118A:135–45.
6. Choulakian MY, Williams HB. Surgical correction of congenital constriction band syndrome in children: Replacing Z-plasty with direct closure. *Can J Plast Surg* 2008;16(4):221–3.
7. Patterson TJ. Congenital ring-constrictions. *Br J Plast Surg* 1961;14:1–31.
8. Sharma N, Ahmad A, Bhat GM, Aziz SA, Lone MM, Bhat NA. A Profile of Pediatric Solid Tumors: A Single Institution Experience in Kashmir. *Indian J Med Paediatr Oncol* 2017;38:471–7. doi: 10.4103/ijmpo.ijmpo\_95\_16.
9. Akçali M, Yapıcıoğlu H, Akay E i sur. A congenital soft tissue Ewing sarcoma in a newborn patient. *Turk J Pediatr* 2017;59:76–9. doi: 10.24953/turkjped.2017.01.013.
10. Edwards TM, Duran MS, Meeker TM. Congenital Infantile Fibrosarcoma in the Premature Infant. *Adv Neonatal Care* 2017;17(6):440–50. doi: 10.1097/ANC.0000000000000440.
11. Swiadkiewicz R, Galmiche L, Belhous K i sur. Congenital Infantile Fibrosarcoma Associated With a Lipofibromatosis-Like Component: One Train May Be Hiding Another. *Am J Dermatopathol* 2017;39:463–7. doi: 10.1097/DAD.0000000000000696.
12. Napiontek M, Harasymczuk J. Surgical Treatment of Active Amniotic Band Syndrome (ABS) by Z-plasty and Radical Excision of the Overgrown Tissue: A Report of 2 Cases With Progressive Lymphedema Causing Vascular Insufficiency. *J Pediatr Orthop* 2015;35:516–8. doi: 10.1097/BPO.0000000000000321.
13. Aleman S, Russo BD. A Case Report of Active Amniotic Band Syndrome with Progressive Lymphedema Causing Vascular Insufficiency: Radical Excision of the Overgrown Tissue. *Clin Res Foot Ankle* 2017;5:224. doi: 10.4172/2329-910X.1000224.