

EPIDURALNA ANESTEZIJA ZA CARSKI REZ U BOLESNICE S ARTERIOVENSKOM MALFORMACIJOM MOZGA – PRIKAZ BOLESNICE

EPIDURAL ANESTHESIA FOR CESAREAN SECTION IN A PATIENT WITH BRAIN ARTERIOVENOUS MALFORMATION – A CASE REPORT

KATARINA KLIČAN-JAIĆ¹, IVA PAŽUR¹, JASNA MARTINČEVIĆ¹,
VLADIMIR KALOUSEK², VESNICA KOŠEC³

Deskriptori: Intrakranijske arteriovenske malformacije – dijagnostički prikaz, komplikacije; Kardiovaskularne komplikacije u trudnoći – dijagnostički prikaz; Epiduralna anestezija – metode; Anestezija u porodništvu – metode; Carski rez; Cerebrovaskularna cirkulacija; Hemodinamika

Sažetak. Cilj nam je bio pokazati da se carski rez može uspješno izvesti u epiduralnoj anesteziji kod trudnice s arteriovenskom malformacijom (AVM). Intrakranijalne arteriovenske malformacije rijetko se viđaju u trudnoći. Završetak trudnoće carskim rezom izazov je za anesteziologa koji se skrbi za takve trudnice. Važno je razumjeti hemodinamske promjene koje se događaju u trudnoći i moždanu fiziologiju kao preduvjete za uspješno izvođenje anestezioloških postupaka i izbjegavanje mogućih komplikacija. Radi se o prikazu tridesetdvo godišnje trudnice s arteriovenskom malformacijom V. stupnja prema Spetzler-Martinovoj klasifikaciji. Primljena je u bolnicu zbog pogoršanja neurološkog statusa s ataksijom kao glavnim simptomom. Uzimajući u obzir njezin neurološki status i progresiju opstetričkog nalaza, odlučili smo završiti trudnoću carskim rezom u epiduralnoj anesteziji. Literaturni podaci o anesteziološkom zbrinjavanju trudnice s intrakranijalnom arteriovenskom malformacijom malobrojni su i kontradiktorni. Uspoređujući opću i spinalnu anesteziju s epiduralnom, smatrali smo da je epiduralna anestezija u ovom slučaju bolji izbor. Hemodinamska i respiratorna stabilnost majke i djeteta bile su održane tijekom operacije i u postpartalnom periodu. Nije bilo znakova pogoršanja majčina neurološkog statusa. Držimo da se carski rez kod trudnice s arteriovenskom malformacijom može sigurno izvesti u epiduralnoj anesteziji.

Descriptors: Intracranial arteriovenous malformations – complications, diagnostic imaging; Pregnancy complications, cardiovascular – diagnostic imaging; Anesthesia, epidural – methods; Anesthesia, obstetrical – methods; Cesarean section; Cerebrovascular circulation; Hemodynamics

Summary. Our goal was to demonstrate that cesarean section in a pregnant woman with arteriovenous malformation (AVM) can be successfully performed under epidural anesthesia. Intracranial arteriovenous malformations are rarely encountered in pregnancy. Completion of pregnancy by cesarean section imposes a great challenge for anesthesiologist taking care of these parturients. It is essential to understand hemodynamical changes during pregnancy and cerebral physiology in order to optimise anesthetic management and avoid possible complications. We report a case of a 32-year-old pregnant woman with arteriovenous malformation grade V according to Spetzler-Martin classification. She was admitted to hospital due to deterioration in her neurological status with ataxia as the leading symptom. Considering her neurological status and progression of obstetrical finding it was decided to complete the pregnancy by cesarean section under epidural anesthesia. The literature data about anesthetic management of parturients with intracranial AVM undergoing cesarean section are scarce and conflicting. In comparison with general and spinal anesthesia epidural anesthesia was considered as a better choice in this case. Hemodynamic and respiratory stability of mother and infant was maintained throughout the operation and in postpartal period. There were no signs of deterioration in maternal neurological status. Cesarean section in a woman with AVM grade V can be safely performed under epidural anesthesia.

Liječ Vjesn 2018;140:317–320

Radi se o prikazu bolesnice liječene u Klinici za ženske bolesti i porodništvo u Kliničkome bolničkom centru Sestre milosrdnice, Zagreb.

Uvod

Arteriovenska malformacija prirođeni je ili stečeni patološki splet krvnih žila s abnormalnim protokom krvi kod kojeg postoji direktna veza između arterija i vena bez prisutnosti kapilarne mreže. Prevalencija cerebralne arteriovenske malformacije u rasponu je od 0,01 do 0,5%.¹ AVM u stražnjoj lubanjskoj jami čini 10 – 15% svih intrakranijalnih AVM-a. Karakterizira ga viši rizik od rupture i mortaliteta u odnosu prema intrakranijalnom AVM-u na dru-

gim lokacijama.² Najčešće se javlja kod mladih odraslih osoba s morbiditetom od 30 do 50% i mortalitetom od 10 do 15%. Znanstvena istraživanja o anesteziološkim po-

¹Zavod za anesteziologiju, intenzivnu medicinu i liječenje boli, KBC Sestre milosrdnice, Zagreb (Katarina Kličan-Jaić, dr. med.; Iva Pažur, dr. med.; Jasna Martinčević, dr. med.), ²Klinički zavod za dijagnostičku i intervencijsku radiologiju, KBC Sestre milosrdnice, Zagreb (dr. sc. Vladimir Kalousek, dr. med.), ³Klinika za ženske bolesti i porodništvo, KBC Sestre milosrdnice, Zagreb (prof. dr. sc. Vesnica Košec, dr. med.)

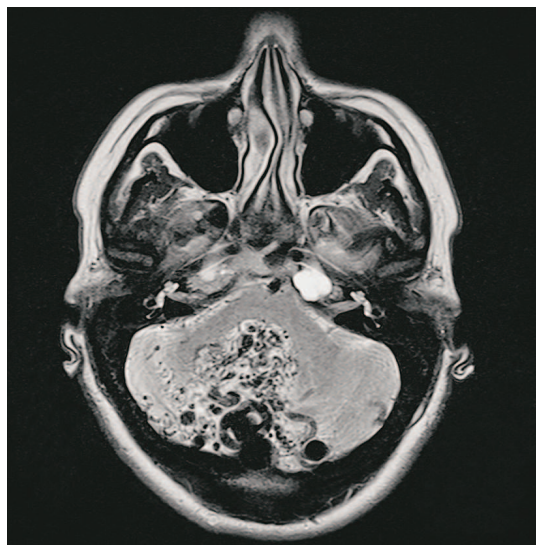
Adresa za dopisivanje: Dr. K. Kličan-Jaić, Zavod za anesteziologiju, intenzivnu medicinu i liječenje boli, Klinički bolnički centar Sestre milosrdnice, Vinogradska cesta 29, 10000 Zagreb; e-mail: katarina.klican@gmail.com

Primljeno 9. srpnja 2018., prihvaćeno 5. studenoga 2018.

stupcima kod trudnica s ovom dijagnozom malobrojna su i kontradiktornih rezultata.^{1,3} Održavanje maternalne i fetalne respiratorne i hemodinamske stabilnosti prioritet je anesteziologu koji priprema bolesnicu za operaciju. U ovom radu prikazujemo slučaj tridesetdvogodišnje trudnice s AVM-om V. stupnja (prema Spetzler-Martinovoj klasifikaciji) kojoj je planiran carski rez u epiduralnoj anesteziji.

Prikaz bolesnice

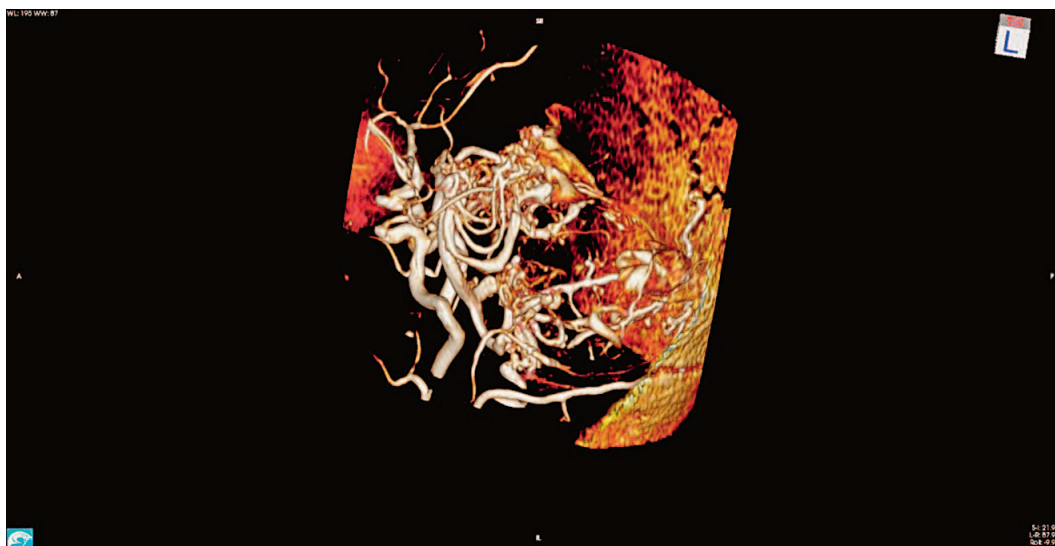
Tridesetdvogodišnja nulipara u 32. tjednu trudnoće primljena je na Odjel neurologije zbog akutnog pogorša-



Slika 1. Transverzalna sekvencija T2. Nidus AV malformacije s brojnim krvožilnim konvolutima koji se šire i ulaze u IV. moždanu komoru

Figure 1. T2 transversal image, we can appreciate nidus of the AVM protruding into IV ventricle

nja ataksije za koju navodi da je prisutna od djetinjstva. U neurološkom statusu bili su prisutni dizartrijski, nistagmus, trunkalna ataksija te disdijadohokineza i dismetrija pri izvođenju testova prst-nos i peta-koljeno. Neuroradiološkom obradom (magnetska rezonancija – MR i magnetska rezonantna angiografija – MRA) utvrđena je vaskularna mreža u stražnjoj lubanjskoj jami koja je dominantno smještena u vermisu i desnoj cerebelarnoj hemisferi s interhemisferalnim širenjem (slike 1. i 2.). Pons i produžena moždina bili su komprimirani vaskularnom malformacijom i dislocirani prema naprijed. Na MR-u je prikazano kaudalno širenje AVM-a od mezencefalona prema foramenu magnumu s infiltracijom četvrte moždane komore i bazalnih cisterna. Treća i lateralna moždana komora bile su blago dilatirane, bez pomaka u medijanoj liniji. Također je verificiran descensus cerebelarnih tonzila za 7 mm prema foramenu magnumu. S obzirom na nalaz, konzultirani su neurokirurg i neuroradiolog te je postavljena dijagnoza AVM-a V. stupnja prema Spetzler-Martinovoj klasifikaciji. Bolesnica je u 36. tjednu trudnoće primljena u Kliniku za ženske bolesti i porodništvo zbog preuranjenih kontrakcija uterusa. Uzimajući u obzir neurološku dijagnozu i progresiju opstetričkog nalaza, bolesnici je predložen završetak trudnoće carskim rezom u epiduralnoj anesteziji. Trudnica je u prijeoperacijskoj pripremi, 12 sati prije kirurškog zahvata, dobila niskomolekularni heparin (Fragmin 5000 i. j. potkožno) i tabletu ranitidina (150 mg), a prije samog zahvata tabletu ranitidina (150 mg) i infuziju od 1000 ml 0,9%-tne otopine NaCl. Epiduralni je prostor identificiran s pomoću infuzije 0,9%-tne otopine NaCl na razini između trećeg i četvrtoga lumbalnog kralješka uporabom Touhyjeve epiduralne igle od 18 gaugea dok je bolesnica bila u sjedećem položaju. Epiduralni je kateter bio uveden 5 centimetara u epiduralni prostor. Nakon primjene testne doze (2%-tni lidokain 2,5 ml) epiduralna je anestezija postignuta davanjem 0,5%-tnog bupivakaina u dozi od 100 mg putem epiduralnog kate-



Slika 2. MR primjena 3D tehnike TOF. AVM s opskrbom gornjeg dijela nidusa arterijama hranilicama iz spleta obiju stražnjih cerebralnih arterija, kao i gornjih cerebelarnih arterija. Opskrba donjeg dijela nidusa arterijama hranilicama iz spleta obiju stražnjih donjih cerebelarnih arterija; primjećuju se eklatantni venski odvodi

Figure 2. MRA 3D TOF image of AVM malformation of posterior circulation, with feeders from both PCAs and SCAs which are supplying the superior part of the nidus, while the inferior part of the nidus is fed by both PICAs, noted the dilated venous outflow

tera. Pri izvođenju epiduralne anestezije i postavljanju epiduralnog katetera nije bilo komplikacija poput punkcije dure. Prije početka kirurškog zahvata testirana je visina epiduralnog bloka tehnikom *cold sensation* i postignuta je razina senzoričkog bloka do razine petoga torakalnog kralješka. U operacijskoj sali postavljeni su standardni anesteziološki monitoring i invazivni monitoring krvnog tlaka. Tijekom operacije bilo je održano spontano disanje, saturacija krvi 100%-tnim kisikom, a pacijentica je bila hemodinamski stabilna s vrijednostima srednjeg arterijskog tlaka iznad 70 mmHg. Procijenjeni postpartalni gubitak intravaskularnog volumena bio je oko 400 mililitara. Gubitak volumena nadoknađen je balansiranim kristaloidnim otopinama. Nakon porođaja bolesnica je primila Syntocinon (5 i. j.) u bolusu i metoklopramid (10 mg) intraveniski. Porođaj je nastupio 8 minuta nakon kirurške incizije maternice. Porodeno je živo, donošeno žensko novorođenče rodne mase od 2410 grama i visine 45 centimetara, dobrih Apgarinih indeksa (10/10) i vitalnih funkcija. Majka je iz operacijske sale premještena u sobu za oporavak (engl. *Postoperative Anesthesia Care Unit* – PACU) bez znakova pogoršanja u neurološkom statusu.

Rasprava

Ovaj je slučaj teška dilema za mjerodavnog anesteziologa s obzirom na odlučivanje između opće i neuroksijalne anestezije za bolesnicu s AVM-om. Ne postoje jasno definirane smjernice za liječenje AVM-a. Spetzler-Martinova ljestvica klasificira AVM prema kirurškom riziku, ali nije jednakovrijedna za endovaskularno i radiokirurško liječenje. Prema toj klasifikaciji, koja uzima u obzir veličinu lezije, lokalizaciju i način venske drenaže, postoji pet stupnjeva AVM-a mozga.⁴⁻¹⁰ Nerupturirani AVM obično se manifestira epileptičkim napadajima i žarišnim neurološkim ispadima. Rupturirani AVM mozga dovodi do razvoja simptoma i znakova povišenog intrakranijalnog tlaka, poremećaja svijesti i žarišnih ispada. Kompjutorizirana tomografija (CT) glave, MR, MRA i digitalna suptrakcijska angiografija (DSA) važni su u planiranju daljnjeg liječenja. Pristup liječenju nije isti za rupturirani i nerupturirani AVM. AVM se liječi endovaskularnom embolizacijom, kirurškom resekcijom, radiokirurškim liječenjem i kombinacijom tih metoda.¹¹⁻¹⁴ Prema studiji ARUBA, invazivno liječenje nerupturiranog AVM-a ne preporučuje se zbog povišenog rizika od teških komplikacija pa je stoga preporučeno redovito kliničko i radiološko praćenje bolesnice.¹⁵ AVM-i mozga I. i II. stupnja prema Spetzler-Martinovoj klasifikaciji mogu se liječiti kirurški ili radijacijski ako su lezije promjera manjeg od 3 centimetra ili kad je kirurški zahvat visokorizičan. AVM mozga III. stupnja može se liječiti multimodalnim pristupom, endovaskularnom embolizacijom, a zatim kirurškom resekcijom. Nerupturirani AVM-i mozga IV. i V. stupnja u većini se slučajeva uopće ne liječe, no ako je potrebno, pristupa se endovaskularnom liječenju, a katkad i multimodalnom. Kod naše bolesnice postavljena je dijagnoza AVM-a V. stupnja bez potrebe bilo kakva trenutnog liječenja te joj je preporučeno redovito kliničko i radiološko praćenje. Opća anestezija za carski rez može izazvati hipertenzivni odgovor bolesnice zbog laringoskopije i intubacije te posljedično dovesti do povišenog intrakranijalnog tlaka i povišenog rizika od rupture AVM-a, pogotovo kod bolesnica s iscrpljenim kompenzatornim mehanizmi-

ma.³ Spomenuta komplikacija može se izbjeći primjenom remifentanila, opioida kratkog djelovanja, pri indukciji u opću anesteziju za carski rez. Remifentanil sa svojim brzim početkom i kratkim trajanjem djelovanja pridonosi hemodinamskoj stabilnosti tijekom uvoda u opću anesteziju i tijekom kirurške stimulacije do samog porođaja, a ne utječe na depresiju disanja kod novorođenčeta.¹⁶ Hipertenzivni odgovor može biti prisutan i zbog neodgovarajuće dubine anestezije ili analgezije. Primjena vazokonstriktivnih lijekova radi ublažavanja hipertenzivnog odgovora izazvanog intubacijom i kirurškim postupcima ograničena je rizikom od hipotenzije. Perfuzija posteljice ovisi o srednjem arterijskom tlaku (MAP-u) pa epizode hipotenzije mogu kompromitirati perfuziju posteljice i dopremu kisika fetusu. S druge strane, intrakranijalna patologija često se smatra kontraindikacijom za neuroksijalnu anesteziju zbog rizika od moždane hernijacije. Pri punkciji dure gubitak cerebrospinalnog likvora može dovesti do kaudalnog pomaka moždanih struktura i hernijacije.³ Navedeno znači rizik i od istezanja i kidanja krvnih žila u AVM-u i od posljedične ruptуре te intrakranijalnog krvarenja.³⁻¹⁷ Povoljna svojstva epiduralne anestezije jesu izbjegavanje instrumentalizacije dišnog puta i ublažavanje stresnog odgovora kod trudnice. Epiduralna anestezija omogućuje hemodinamsku stabilnost bez znatnih promjena u moždanoj cirkulaciji koja se mjeri transkranijalnim doplerom, što je dokazano u nekoliko randomiziranih studija i prije objavljenim prikazima bolesnika.¹⁸⁻²⁰ Također, epiduralna anestezija pruža odličnu poslijeoperacijsku analgeziju.^{17,21} U naše bolesnice radiološki znakovi blago proširenih moždanih komora i tonzilarnog descenzusa posljedica su spaciokompresivnog učinka, obično venskog dijela AVM-a, koji ne mora nužno dovesti do intrakranijalne hipertenzije (engl. *intracranial pressure* – ICP), što u ovom slučaju potvrđuju i ostali nalazi. Uzimajući u obzir literaturne podatke i klinički status bolesnice, odlučili smo da se carski rez izvede u epiduralnoj anesteziji jer smo procijenili da je rizik od ruptуре AVM-a niži nego u općoj anesteziji.^{1-3,15,18} Možemo zaključiti da naš prikaz potvrđuje kako carski rez može biti uspješno izveden kod bolesnice s AVM-om V. stupnja.

Zaključak

Arteriovenska malformacija mozga V. stupnja velik je izazov za anesteziološki tim. Pravilan odabir anesteziološke tehnike ovisi o procjeni rizika i koristi od izabrane anesteziološke tehnike, kliničkom stanju bolesnika i iskustvu anesteziologa. Primjena epiduralne anestezije za carski rez kod trudnice s arteriovenskom malformacijom pozitivno utječe na hemodinamsku i respiratornu stabilnost majke i djeteta te se smatra sigurnom anesteziološkom tehnikom.

LITERATURA

1. Lv X, Liu P, Li Y. The clinical characteristics and treatment of cerebral AVM in pregnancy. *Neuroradiol J* 2015;28(3):234-7. doi: 10.1177/1971400915589692.
2. Neacsu A, Ciurea AV. General considerations on posterior fossa arteriovenous malformations (clinics, imaging and therapy). Actual concepts and literature review. *J Med Life* 2010;3(1):26-35.
3. Leffert LR, Schwamm LH. Neuraxial anesthesia in parturients with intracranial pathology: a comprehensive review and reassessment of risk. *Anesthesiology* 2013;119(3):703-18. doi: 10.1097/ALN.0b013e31829374c2.
4. Laakso A, Dashti R, Juvela S, Niemelä M, Hernesniemi J. Natural history of arteriovenous malformations: presentation, risk of hemorrhage and mortality. *Acta Neurochir Suppl* 2010;107:65-9.

5. Mast H, Young WL, Koenecke HC i sur. Risk of spontaneous haemorrhage after diagnosis of cerebral arteriovenous malformation. *Lancet* 1997;350:1065–8.
6. Halim AX, Johnston SC, Singh V i sur. Longitudinal risk of intracranial hemorrhage in patients with arteriovenous malformation of the brain within a defined population. *Stroke* 2004;35(7):1697–702.
7. Hernesniemi J, Romani R, Lehecka M i sur. Present state of micro-neurosurgery of cerebral arteriovenous malformations. *Acta Neurochir Suppl* 2010;107:71–6.
8. Parkhutik V, Lago A, Tembl JJ i sur. Postradiosurgery hemorrhage rates of arteriovenous malformations of the brain: influencing factors and evolution with time. *Stroke* 2012;43(5):1247–52.
9. Castel JP, Kantor G. Postoperative morbidity and mortality after microsurgical exclusion of cerebral arteriovenous malformations. Current data and analysis of recent literature. *Neurochirurgie* 2001; 47:369–83.
10. Flickinger JC, Kondziolka D, Lunsford LD i sur. A multi-institutional analysis of complication outcomes after arteriovenous malformation radiosurgery. *Int J Radiat Oncol Biol Phys* 1999;44(1):67–74.
11. Hartmann A, Mast H, Mohr JP i sur. Determinants of staged endovascular and surgical treatment outcome of brain arteriovenous malformations. *Stroke* 2005;36(11):2431–5.
12. Hillman J. Population-based analysis of arteriovenous malformation treatment. *J Neurosurg* 2001;95(4):633–7.
13. Debrun GM, Aletich V, Ausman JI, Charbel F, Dujovny M. Embolization of nidus of brain arteriovenous malformations with n-butyl cyanoacrylate. *Neurosurgery* 1997;40(1):112–21.
14. Wikholm G, Lundquist C, Svendsen P. Transarterial embolization of cerebral arteriovenous malformations. How few can you do? *Interventional Neuroradiol* 1997;3:119–23.
15. Mohr JP, Parides MK, Stapf C i sur. Medical management with or without interventional therapy for unruptured brain arteriovenous malformations (ARUBA): a multicentre, non-blinded, randomized trial. *Lancet* 2014;383(9917):614–21. doi: 10.1016/S0140-6736(13)62302-8.
16. Behdad S, Ayatollahi V, Harrazi H, Nazemian N, Heiranizadeh N, Baghianimoghadam B. Remifentanyl at induction of general anesthesia for cesarean section: Double blind, randomized clinical trial. *Colomb Med (Cali)* 2013;44(2):87–91.
17. Del-Rio-Vellosillo M, Garcia-Medina JJ, Fernandez-Rodriguez LE i sur. Subdural hygroma accompanied by parenchymal and sub-arachnoid haemorrhage after epidural analgesia in an obstetric patient. *Acta Anaesthesiol Scand* 2014;58(7):897–902. doi: 10.1111/aas.12308.
18. Postma IR, van Veen TR, Mears SL, Zeeman GG, Haeri S, Belfort MA. The effect of neuraxial anesthesia on maternal cerebral hemodynamics. *Am J Perinatol* 2014;31(9):787–93. doi: 10.1055/s-0033-1359715.
19. Williams KP, Wilson S. Evaluation of cerebral perfusion pressure changes in laboring woman: effects of epidural anesthesia. *Ultrasound Obstet Gynecol* 1999;14(6):393–6. doi: 10.1046/j.1469-0705.1999.14060393.x.
20. Smiley RM, Ridley DM, Hartmann A, Ciliberto CF, Baxi L. Transcranial Doppler blood flow measurement during cesarean section in two patients with cerebral vascular disease. *Int J Obstetr Anesth* 2002;11(3):211–5.
21. Bilić N, Djaković I, Kličan-Jaić K, Rudman SS, Ivanec Ž. Epidural analgesia in labor – controversies. *Acta Clin Croat* 2015;54(3): 330–6.