



# Inicijalni rezultati mikrokirurškog liječenja varikokele u djece i adolescenata

## Initial results of microsurgical varicocele treatment in boys and adolescents

Dino Papeš<sup>1</sup> , Stanko Ćavar<sup>1</sup>, Ivana Sabolić<sup>1</sup>, Miram Pasini<sup>1</sup>, Ivana Jurca<sup>2</sup>, Anko Antabak<sup>1</sup>, Tomislav Vlahek<sup>1</sup>, Aida Dalipi<sup>1</sup>, Ivan Jelčić<sup>1</sup>, Dora Škrlijak Šoša<sup>1</sup>, Tomislav Luetić<sup>1</sup>

<sup>1</sup> Klinika za kirurgiju, Medicinski fakultet Sveučilišta u Zagrebu, Klinički bolnički centar Zagreb

<sup>2</sup> Klinički zavod za dijagnostičku i intervencijsku radiologiju, Klinički bolnički centar Zagreb

### Deskriptori

VARIKOKELA – dijagnoza, kirurgija, komplikacije;  
MIKROKIRURGIJA – metode;  
UROLOŠKI KIRURŠKI ZAHVATI KOD MUŠKARACA – metode; TESTIS – patologija; ANALIZA SPERME; DNK FRAGMENTACIJA;  
NEPLODNOŠT KOD MUŠKARACA – etiologija

### Descriptors

VARIKOCELE – complications, diagnosis, surgery;  
MICROSURGERY – methods;  
UROLOGIC SURGICAL PROCEDURES, MALE – methods;  
TESTIS – pathology; SEMEN ANALYSIS;  
DNA FRAGMENTATION; INFERTILITY, MALE – etiology

**SAŽETAK.** *Cilj:* prikazati metodu i rane ishode prvih 20 dječaka i adolescenata kod kojih je učinjena mikrokirurška varikokelektomija na Zavodu za dječju kirurgiju Kliničkoga bolničkog centra Zagreb. Ova metoda prema literaturnim podatcima ima najmanju učestalost recidiva i komplikacija. *Ispitanici i metode:* Indikacije za mikrokiruršku operaciju jesu simptomatska varikokela, hipotrofija testisa (zahvaćeni testis volumno manji od zdravog za >20%), te poremećaj spermograma kod adolescenata u završnom (Tanner 5) stadiju spolnog razvoja. Varikokela i hipotrofija testisa utvrđeni su kliničkim pregledom, ultrazvučnom volumetrijom i dopplerskim pregledom. Operacija se izvodi kroz rez duljine 3–4 cm u razini vanjskoga ingvinalnog otvora. Pacijenti su praćeni prospektivno nakon operacije, a prosječno vrijeme praćenja bilo je deset mjeseci (raspon 6–12 mjeseci). *Rezultati:* Prosječno trajanje operacije bilo je 65 minuta. Svi pacijenti su otpušteni kući unutar 24 sata od operacije, a vratili su se svim aktivnostima unutar dva tjedna nakon operacije. Tijekom kontrolnih pregleda nije zabilježen recidiv varikokele, kod svih pacijenata koji su operirani zbog simptoma došlo je do nestanka tegoba, dok je kod onih koji su operirani zbog lošeg spermograma došlo do oporavka ejakulata. Od komplikacija, jedan pacijent je imao prolaznu nelagodu kod ejakulacije. Kod jednog pacijenta je intraoperativno neželjeno podvezana testikularna arterija koja je odmah rekonstruirana termino-terminalnom anastomozom uz uredne protoke na kontrolnim dopplerskim pregledima sjemenskog snopa, bez znakova atrofije testisa. *Zaključak:* Mikrokirurška varikokelektomija je sigurna metoda za liječenje varikokele sa visokom uspješnošću i malim brojem komplikacija.

**SUMMARY.** *Aim:* To describe the surgical technique and present outcomes of the first 20 boys and adolescents that underwent microsurgical varicocelectomy at the Department of pediatric surgery, University Hospital Center Zagreb. According to the literature data, this method has the lowest incidence of recurrence and complications. *Patients and Methods:* Indications for microsurgical varicocelectomy are the same as for other methods of varicocele treatment: presence of symptoms, testicular hypotrophy (affected testicle smaller >20% in volume compared to the contralateral testicle), or abnormal semen analysis in adolescent that reached the final (Tanner 5) stage of pubertal development. The diagnoses of varicocele and testicular hypotrophy were established by clinical examination, ultrasound volumetry and Doppler examination. The surgery was done through a 3–4 cm incision above the external inguinal ring. The patients were followed prospectively, with an average follow-up of 10 months (range 6–12 months). *Results:* Average surgery duration was 65 minutes. All patients were discharged within 24 hours after surgery, and returned to all preoperative activities within two weeks postoperatively. No recurrences were noted during follow-up, symptoms resolved in all patients operated for symptomatic varicocele, and sperm count normalized in all patients that underwent surgery for abnormal semen analysis. Regarding complications, one patient reported a transitory discomfort during ejaculation. In one patient the testicular artery was inadvertently ligated during surgery, but was immediately reconstructed with an end-to-end anastomosis. Control Doppler examinations of the spermatic cord showed a patent anastomosis with normal flow. *Conclusion:* Microsurgical varicocelectomy is a safe method for varicocele treatment with a high success rate and low incidence of complications.

Varikokela je naziv za proširene vene spermatičnog pleksusa. Nastaje zbog refluksa venske krvi u testis koji može dovesti do postupnog oštećenja rasta i funkcije testisa. U većine pacijenata prvotno se zamjećuje tijekom pubertetskog zamaha rasta. Varikokela je prisutna u 15–20% adolescenata, no oštećenje testisa se razvija u samo četvrtine njih.<sup>1</sup> Najčešće su proširene unu-

### Adresa za dopisivanje:

Dr. sc. Dino Papeš, dr. med., <https://orcid.org/0000-0001-7241-9693>  
Zavod za dječju kirurgiju, Klinika za kirurgiju, Klinički bolnički centar Zagreb,  
Kišpatićeva 12, 10000 Zagreb, e-pošta: [dinopapes@gmail.com](mailto:dinopapes@gmail.com)

Primljeno 26. siječnja 2022., prihvaćeno 1. srpnja 2022.

trašnje spermatične (testikularne) vene, no refluks može biti prisutan i u vanjske spermatične (kremasterične) vene, iz ilijačne vene.<sup>2</sup> Lijeva strana je zahvaćena u 90% slučajeva, dok je u ostalih 10% varikokela obostrana ili desnostrana. Predilekcija prema lijevoj strani postoji zbog utoka testikularne vene u renalnu venu, koji je uz to i okomit (prijenos tlaka iz renalne vene), većeg tlaka u renalnoj veni u odnosu na donju šuplju venu, te češćeg nedostatka zalistaka u lijevoj testikularnoj veni u odnosu na desnu stranu.<sup>1</sup> Ukoliko postoji obostrana ili izolirana desnostrana varikokela ili je varikokela prisutna prije puberteta, preporučljivo je u tijeku dijagnostičke obrade učiniti i ultrazvučni pregled trbuha kako bi se isključila vanjska kompresija tumorom bubrega.<sup>3</sup> Varikokela može oštetiti testis utokom katabolita iz bubrega i nadbubrežne žlijezde, otežanom eliminacijom proizvoda metabolizma testisa i zagrijavanjem testisa.<sup>1,4</sup> Normalan protok krvi kroz venski pleksus oko testikularne arterije hladi arterijsku krv koja dolazi u testis mehanizmom izmjene topline suprotnim protjecanjem u krvnim žilama koje su u kontaktu.<sup>1</sup> Oštećenje testisa u dječaka s varikokelom očituje se kroz smanjen rast zahvaćenog ili obaju testisa i oštećenjem spermioogeneze.<sup>3</sup>

Iako je varikokela prisutna u oko 10 – 15% muškaraca, njena učestalost je 20 – 40% u neplodnih muškaraca.<sup>5–7</sup> Većina adolescenata s varikokelom, posebice blažim oblikom, nema tegoba s fertilitetom u odrasloj dobi, no u nekih će se razviti ireverzibilni subfertilitet ili infertilitet ukoliko se varikokela ne liječi. Takvi pacijenti zapravo jedini imaju indikaciju za liječenje u adolescentnoj dobi, no kako za sada ne postoji način da se ta skupina diferencira od ostalih dječaka s varikokelom, liječenje se indicira ako postoji oštećenje funkcije testisa (patološki spermogram) ili zastoj u rastu testisa, što je pokazatelj aktualnog i budućeg poremećaja spermioogeneze.<sup>8–10</sup> Indikacije za liječenje varikokele su prema smjernicama Europske udruge urologa<sup>3</sup>:

- 1) simptomatska varikokela
- 2) hipotrofija zahvaćenog testisa ili obaju testisa
- 3) oštećenje spermatoogeneze
- 4) obostrana palpabilna varikokela.

O hipotrofiji testisa se govori ako je zahvaćeni testis manji za 20% volumena, iako neki koriste kriterij razlike u volumenu od 2 ml.<sup>1</sup> Kako varikokela može biti obostrana, a jednostrana varikokela oštećuje i nezahvaćeni testis (zbog povezanosti venske drenaže obaju testisa preko gubernakularnih i potom skrotalnih vena), danas se kao pokazatelj oštećenja uz volumnu asimetriju koristi i smanjenje ukupnog volumena obaju testisa s obzirom na dob i stadij spolnog razvoja, a izrađene su i percentilne krivulje rasta testisa.<sup>8,11,12</sup> Na taj se način utvrđuje postoji li obostrana hipotrofija testisa i bez volumne razlike između zahvaćenog i neza-

hvaćenog testisa. Ako je prisutna samo asimetrija od 10% volumena preporučuje se praćenje pacijenta kroz godinu dana jer može doći do spontanog ispravljanja asimetrije tijekom rasta. Ako je prilikom prvog pregleda prisutna asimetrija testisa veća od 20%, kirurško liječenje se može predložiti odmah.<sup>13</sup> Percentilne krivulje za volumen testisa u Hrvatskoj nisu izrađene.

Oštećenje spermatoogeneze utvrđuje se spermogramom u adolescenata koji su u završnoj fazi spolnog razvoja po Tanneru. Oštećenjem spermatoogeneze zbog povećanja fragmentacije DNK varikokela može uzrokovati neplodnost i veću učestalost spontanih pobačaja i bez većih promjena u spermogramu.<sup>14–17</sup> Fragmentacija DNK, izražena kroz učestalost fragmentacije DNK, za sada se ne određuje rutinski kod pacijenata s varikokelom, iako se kvaliteta DNK popravljiva nakon izlječenja varikokele.<sup>14,15</sup>

Osim oštećenja spermatoogeneze, varikokela dovodi i do oštećenja hormonske funkcije testisa i niže razine testosterona u serumu, koja se povisuje nakon kirurškog liječenja. Učinak snižene koncentracije testosterona na eventualnu pojavu hipogonadizma kod dječaka s varikokelom se istražuje<sup>18,19</sup>, no za sada nije indikacija za liječenje varikokele.

Liječenje varikokele većinom je usmjereno na sprječavanje refluksa venske krvi u testis ili, rjeđe, na preusmjeravanje venske krvi iz testisa oblikovanjem venske prenosnice.

Metode koje se temelje na sprječavanju refluksa u testis podvezivanjem refluksnih spermatičnih vena jesu: klasična retroperitonealna ligacija po Palomu, laparoskopna ligacija, potom ligacija u razini unutrašnjega ingvinalnog otvora prema Ivanissevichu, mikrokirurška ligacija u razini ili ispod vanjskoga ingvinalnog otvora, te metode antegradne i retrogradne sklerozacije.<sup>1</sup> Metode preusmjeravanja venske krvi uključuju podvezivanje testikularne vene u razini ingvinalnog kanala i formiranje anastomoze s venom safenom magnom ili dubokom donjom epigastričnom venom. Iako imaju izvrsne rezultate, te metode se rijetko koriste.<sup>20–26</sup> Osim u primarnom liječenju, metode s formiranjem venske prenosnice imaju dobre rezultate i u liječenju perzistentne neplodnosti nakon recidiva varikokele.<sup>27</sup>

Metode sprječavanja refluksa koriste se rutinski, a zlatni standard je danas mikrokirurška varikokelektomija jer ima najveću uspješnost i najmanje komplikacija.<sup>28–31</sup> Naime, zbog bolje mogućnosti prikaza prilikom mikrokirurške operacije varikokele mogu se podvezati sve unutrašnje i vanjske spermatične vene u razini vanjskoga ingvinalnog otvora i tako spriječiti nastanak recidiva koji može nastati zbog kolateralnog spoja sustava vanjske i unutrašnje spermatične vene<sup>32</sup>, ili ako je uzrok varikokele refluks u vanjske spermatične vene. Osim toga, bolji prikaz omogućava očuvanje

testikularne arterije i limfnih vodova pa se tako uklanja mogućnost nastanka atrofije testisa, a na minimum smanjuje mogućnost nastanka hidrokele. Učestalost recidiva i komplikacija kod mikrokirurške operacije jest oko 1%, dok su ostale kirurške metode praćene većim brojem komplikacija (4 – 8%) i recidiva (do 15%).<sup>1,33</sup> Razlog tomu je prvenstveno otežan prikaz kod klasične i laparoscopske operacije, zbog čega se ne podvežu sve vene ili se nenamjerno podvežu arterija (koja je promjera između 1 i 1,5 mm) i limfni vodovi. Prednost mikrokirurške operacije jest i to što se može izvoditi u lokalnoj anesteziji, za razliku od klasične i laparoscopske operacije, dok laparoscopska operacija podrazumijeva i ulazak u trbušnu šupljinu. Metode antegradne i retrogradne sklerozacije imaju najmanju uspješnost (učestalost recidiva do 20%), izlažu pacijenta ionizirajućem zračenju, a opisane su i teške komplikacije.<sup>34–36</sup>

Do 2019. godine na Zavodu za dječju kirurgiju Kliničkoga bolničkog centra Zagreb u liječenju varikokele kod dječaka i adolescenata korištene su klasične operacije po Palomu i Ivanissevichu, te laparoscopska operacija. Nakon edukacije iz mikrokirurgije, 2019. godine je uvedena mikrokirurška varikokelektomija. Cilj je ovog rada prikazati rezultate operativnog liječenja varikokele mikrokirurškom operacijom u prvih 20 adolescenata.

### Materijali i metode

U razdoblju od studenog 2019. do ožujka 2021. na Zavodu za dječju kirurgiju operirano je ukupno 20 pacijenata zbog varikokele. Kod svih je učinjena mikrokirurška varikokelektomija, nakon čega su prospektivno praćeni. Kod svih pacijenata varikokela je utvrđena kliničkim pregledom i potvrđena *dopplerom* testisa uz volumetriju. Svi su pacijenti u završnom stadiju spolnog razvoja preoperativno učinili spermogram.

Indikacije za liječenje varikokele bile su: simptomatska varikokela (ponavljajuća bol u testisu), hipotrofija zahvaćenog testisa ili poremećaj spermograma kod pacijenata u završnoj fazi spolnog razvoja (tablica 1). Liječenje zbog hipotrofije bilo je indicirano ukoliko je volumna razlika od 20% na ultrazvučnoj volumetriji perzistirala kroz godinu dana praćenja, a ako je hipotrofija bila teška (volumna razlika 50%) operacija je indicirana odmah.

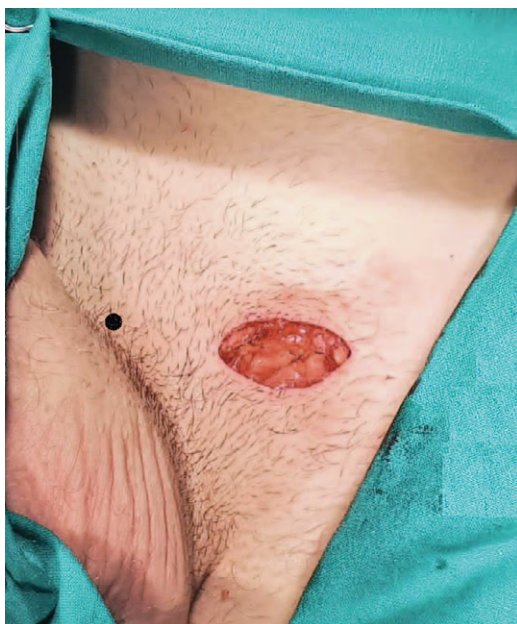Svi pacijenti su operirani u općoj anesteziji i otpušteni kući dan nakon operacije s preporukom pošteđene od opterećenja do vađenja kožnih šavova (7 – 10 dana). Kontrolni pregledi su učinjeni 7 do 10 dana nakon operacije, 3 i 6 ili 12 mjeseci nakon operacije. Kontrolna UZV volumetrija i dopplerski pregled učinjeni su nakon 3 i 6 ili 12 mjeseci nakon operacije, a kontrolni spermogram nakon 3 do 6 mjeseci.

TABLICA 1. SUMARIZIRANI PODATCI O PRVIH 20 DJEČAKA I ADOLESCENATA KOJI SU LIJEČENI MIKROKIRURŠKOM METODOM  
TABLE 1. SUMMARIZED DATA ON THE FIRST 20 BOYS AND ADOLESCENTS TREATED BY MICROSURGICAL VARICOCELECTOMY

Broj pacijenata / Number of patients	20
Dob (godine) / Age (years) medijan (raspon) / median (range)	16 (12 – 17)
Vrijeme praćenja (mjeseci) / Follow-up (months) medijan (raspon) / median (range)	10 (6 – 12)
Indikacija za operaciju / Indication for surgery	
Simptomatska varikokela / Symptomatic varicocele	3
Poremećaj spermograma / Abnormal semen analysis	8
Hipotrofija testisa / Testicular hypotrophy	9
Kirurški postupak / Surgical procedure	
Mikrokirurško podvezivanje / Microsurgical ligation	17
Spermatiko-epigastrična premosnica / Spermatico- epigastric bypass	3
Trajanje operacije (minute) / Surgery duration (minutes) medijan (raspon) / median (range)	65 (50 – 90)
Intraoperativne komplikacije / Intraoperative complications	1 (Podvezivanje testikularne arterije s odmah učinjenom rekonstrukcijom / Testicular artery ligation with immediate reconstruction)
Postoperativne komplikacije / Postoperative complications	1 (Prolazna nelagoda prilikom ejakulacije / Transitory discomfort during ejaculation)
Recidivi / Recurrence	0
Prohodnost mikrovenske anastomoze / Microvenous anastomosis patency	3/3
Ishodi / Outcomes	
Prestanak simptoma kod simptomatske varikokele / Resolution of pain in symptomatic patients	3/3
Normalan nalaz spermograma / Normal semen analysis	8/8
Potpuni nadoknadni rast testisa / Full testicular catch-up growth	7/9

Ako je operacija bila učinjena zbog recidiva varikokele ili je prepariranje testikularne arterije bilo otežano zbog prirasloga venskog spleta oko arterije ili priraslika (prethodna operacija u ingvinalnom kanalu), ven-





SLIKA 1. POLOŽAJ INCIZIJE DULJINE 3 CM NAD LIJEVIM VANJSKIM INGVINALNIM OTVOROM. GLAVA PACIJENTA JE GORE, A OZNAČENI SU PUBIČNI TUBERKUL (LIJEVA OZNAKA) I SPINA ILIJAKA ANTERIOR SUPERIOR (DESNA OZNAKA).

FIGURE 1. THE INCISION (3 CM IN LENGTH) IS POSITIONED ABOVE THE LEFT EXTERNAL INGUINAL RING. CRANIAL IS UP, AND PUBIC TUBERCLE (LEFT MARKER) AND ANTERIOR SUPERIOR ILIAC SPINE (RIGHT MARKER) ARE MARKED.

ski kolateralni splet oko arterije nije podvezan, već su podvezane samo dominantne proširene unutrašnje spermatične vene uz formiranje venske anastomoze jedne od podvezanih vena s površnom epigastričnom venom koja se nalazi u potkožju kožne incizije. Površna epigastrična vena je varijabilnog tijeka, ali u preponi u pravilu prolazi kroz potkožno tkivo prema *fosi ovalis* u projekciji između vanjskoga ingvinalnog otvora i sredine ingvinalnog ligamenta. Može se nalaziti iznad ili ispod Scarpine fascije, a promjer joj je od 1 do 1,5 mm.

Na taj način venska krv iz testisa usmjerena je prema *fosi ovalis* i femoralnoj veni i osiguran kolateralni put kako bi se spriječio eventualni recidiv zbog zaostalih nepodvezanih vena pampiniformnog pleksusa.

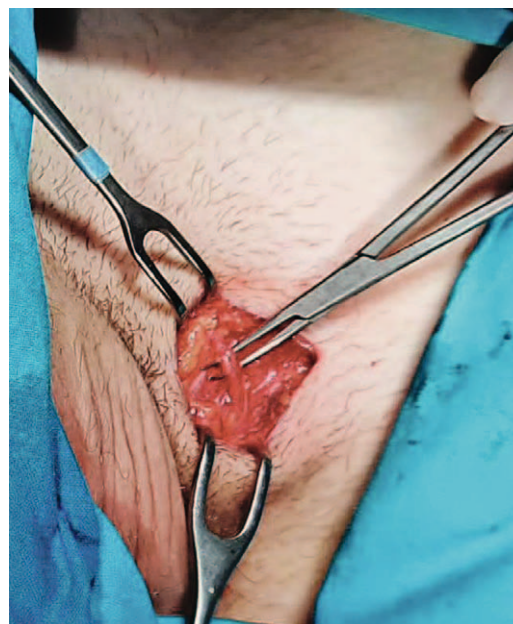
Za operacijski zahvat korišten je operacijski mikroskop tvrtke Zeiss model S88 s prilagodljivim povećanjem.

Podatci su prikupljeni iz bolničkoga informacijskog sustava. Za prikupljanje i analizu podataka korišten je program Microsoft Office Excel.

Etičko povjerenstvo Kliničkoga bolničkog centra Zagreb odobrilo je studiju (broj odobrenja 02/013AG).

### Opis operacije

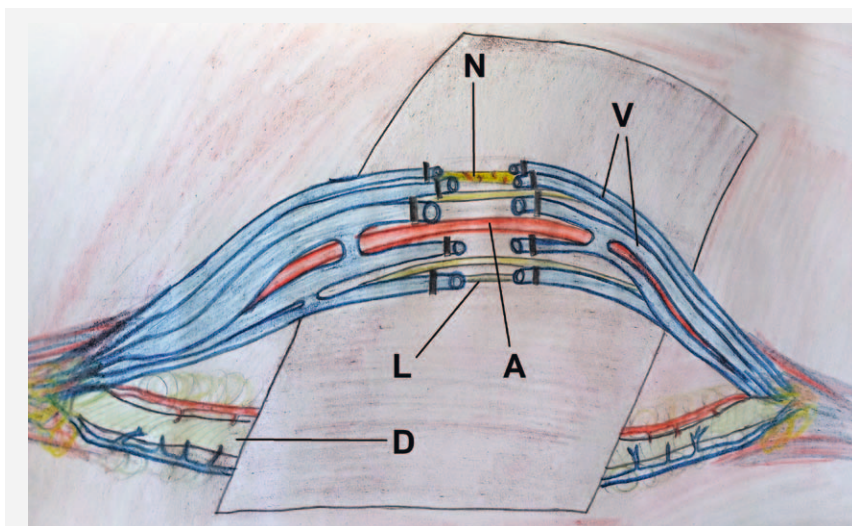
Incizija duljine 3 – 4 cm smještena je u smjeru kožne brazde nad vanjskim ingvinalnim otvorom (slika 1). U



SLIKA 2. U POTKOŽNOM TKIVU (IZNAD ILI ISPOD SCARPINE FASCIJE) NALAZI SE POVRŠNA EPIGASTRIČNA VENA (ODIGNUTA NA HVATALJCI), A PONEKAD SE U MEDIJALNOM DIJELU INCIZIJE MOŽE PRONAĆI I VANJSKA POVRŠNA PUDENDALNA VENA. OBJE SE DRENIRAJU U VENU SAFENU MAGNU U PODRUČJU FOSE OVALIS.

FIGURE 2. THE SUPERFICIAL EPIGASTRIC VEIN (ELEVATED WITH CLAMP) CAN BE FOUND IN THE INCISION, ABOVE OR BELOW SCARPA'S FASCIA. SOMETIMES, THE SUPERFICIAL EXTERNAL PUDENDAL VEIN CAN BE FOUND IN THE MEDIAL EDGE OF THE INCISION. BOTH VEINS DRAIN INTO THE SAPHENOUS BULB IN THE FOSSA OVALIS.

potkožnom tkivu se pronade i očuva površna epigastrična vena (ukoliko će biti potrebna za vensku anastomozu opisanu kanije) (slika 2). Potom se otvara vanjski ingvinalni prsten i sjemenski snop odiže na gumenoj traci. Nakon toga se otvara i presiječe mišić kremaster uz podvezivanje vanjskih spermatičnih vena koje se nalaze u mišiću ili leže na dnu ingvinalnog kanala. Sjemenski snop se tada razdvoji u dva odjeljka: površnije smješten odjeljak sadrži proširene unutrašnje spermatične vene, arteriju i limfne vodove, a dublji odjeljak sjemenovod s okolnim tkivom. Nakon toga se gumena traka premješta kako bi samo površni odjeljak bio odignut, u kojem se pod kontrolom operacijskog mikroskopa prepariraju i razdvoje proširene vene, arterija i limfni vodovi. Sve vene (na ovoj razini ih može ih biti i do deset) potrebno je podvezati i presjeći tako da u odjeljku ostanu samo arterija i barem dva limfna voda (slika 3). Nekoliko vena je dilatirano i jasno se razlučuju od arterije, dok je neproširene vene nemoguće razlučiti od arterije kada je ona u vazospazmu. U razlučivanju može pomoći mikro Doppler sonda, no ukoliko su vene prirasle uz arteriju identifikacija je otežana i nesigurna. U takvoj situaciji, kada je arterija okružena čvrsto priraslim venskim spletom koji nije moguće odvojiti ili bi za to bilo potrebno du-



SLIKA 3. TIJEKOM OPERACIJE, SPERMATIČNI SNOP SE ODVAJA NA DVA ODJELJKA: POVRŠNIJI KOJI SADRŽAVA TESTIKULARNE KRVNE ŽILE, LIMFNE VODOVE I ŽIVCE I DUBLJI, U KOJEM SE NALAZI SPERMATIČNI VOD S PRIPADAJUĆIM KRVNIM ŽILAMA. POVRŠNIJI ODJELJAK SE ODIŽE NA TRAKU I U NJEMU SE PODVEŽU SVE PROŠIRENE VENE (V) UZ OČUVANJE ARTERIJE (A), LIMFNIH VODOVA (L) I ŽIVCA (N). SPERMATIČNI VOD (D) JE ISPOD TRAKE I KRVNE ŽILE UZ NJEGA NIJE POTREBNO PODVEZIVATI.

FIGURE 3. DURING SURGERY, THE SPERMATIC CORD IS DIVIDED INTO TWO COMPARTMENTS. THE SUPERFICIAL ONE CONTAINS SPERMATIC BLOOD VESSELS,

LYMPHATIC DUCTS AND NERVES, AND THE DEEP COMPARTMENT CONSISTS OF THE SPERMATIC DUCT AND ACCOMPANYING VESSELS. THE SUPERFICIAL COMPARTMENT IS ELEVATED WITH A LOOP, ALL VEINS (V) ARE LIGATED, AND THE ARTERY (A), LYMPHATIC DUCTS (L) AND NERVES (N) ARE PRESERVED. THE SPERMATIC DUCT (D) REMAINS BELOW THE LOOP, AND ITS BLOOD VESSELS NEED NOT BE LIGATED.

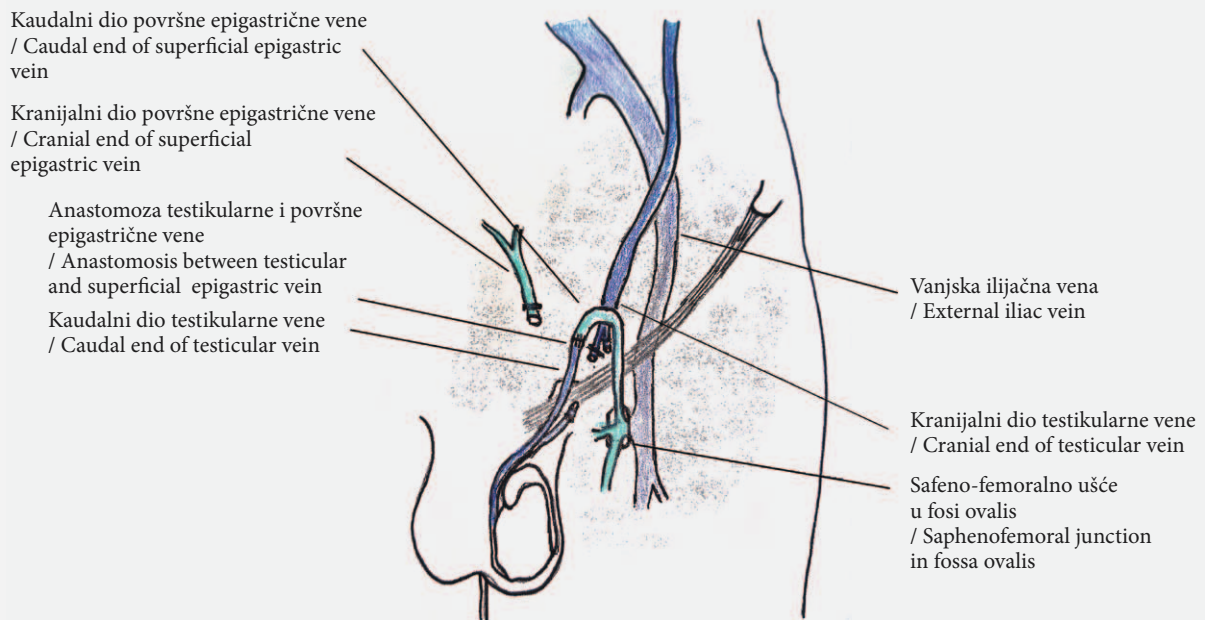
gotrajno prepariranje (koje dovodi do vazospazma), podvezane su samo proširene testikularne vene, a jedna od njih anastomozirana s prethodno prepariranim površnom epigastričnom venom, tako da je testikularni kraj presječne testikularne vene spojen termino-terminalno s femoralnim krajem površne epigastrične vene (koristeći najlonski šav 9–0 ili 10–0) (slika 4). Na taj način se osigurava venska drenaža testisa i uklanja mogućnost recidiva. Rana se potom zatvara u tri sloja: vanjski ingvinalni prsten, potkožje i koža (produžnim intrakutanom šavom). Opis i prikaz standardne subingvinalne mikrokirurške varikokelektomije (bez premosnice) može se naći drugdje.<sup>30</sup>

### Rezultati

Podatci o prvih 20 pacijenata kod kojih je učinjena mikrokirurška varikokelektomija na našem Zavodu prikazani su u tablici 1. Srednja dob pacijenata je 16 godina (raspon 12 – 17 godina). Svi pacijenti su izabrali opću anesteziju. Primarna indikacija za operaciju bila je simptomatska varikokela kod trojice pacijenata, poremećaj spermiograma kod osam pacijenata i hipotrofija testisa kod devet pacijenata. Prosječno vrijeme trajanja zahvata bilo je 65 minuta (raspon 50 – 90 minuta). Prosječno vrijeme praćenja je deset mjeseci (6 – 12 mjeseci). Na kontrolnim Doppler pregledima nije zabilježen recidiv varikokele. Intraoperativno je zabilježena jedna komplikacija, podvezivanje testikularne arterije zajedno s venskim pleksusom oko arterije koja je bila u vazospazmu. Komplikacija je odmah prepoznata zbog pulsiranja podvezanog bataljka te je učinjena rekonstrukcija termino-terminalnom anastomo-

zom. Anastomoza je bila uredno prohodna na kraju operacije, te na kontrolnim dopplerskim pregledima. Prilikom kontrolnih dopplera arterija je prikazana i protok mjeren suprasrotalno jer prisutan protok u parenhimu testisa nije siguran dokaz prohodnosti anastomoze zbog kolateralne cirkulacije. Svi pacijenti su otpušteni kući unutar 24 sata od zahvata. Nisu zabilježene infekcije rane, a sve rane su zarasle primarno. Pacijenti su se vratili na nastavu unutar 3 – 10 dana nakon operacije, a potpunu tjelesnu aktivnost su započeli unutar 14 dana od operacije. Postoperativno je zabilježena jedna prolazna komplikacija, nelagoda prilikom ejakulacije, koja se spontano povukla unutar šest mjeseci bez potrebe za intervencijom. Kod svih pacijenata koji su operirani zbog poremećaja spermiograma došlo je do oporavka spermiograma, kod svih osim jednoga unutar tri mjeseca, a kod jednog pacijenta unutar šest mjeseci. Kod sedmorice od devet pacijenata koji su operirani zbog hipotrofije došlo je do oporavka u veličini testisa i razlike u volumenu manje od 20%. Tri pacijenta su operirana zbog izražene hipotrofije lijevog testisa (lijevi testis 50% manji od desnog). Kod svih je došlo do oporavka, no kod dvojice od njih je nakon operacije zaostala značajna razlika u volumenu (20% volumne razlike). Kod trojice pacijenata učinjena je venska anastomoza zbog otežanog odvajanja prirasloga venskog spleta od arterije (kod jednoga zbog prethodne operacije preponske kile u ranom djetinjstvu). Sve anastomoze su bile prohodne na kontrolnim dopplerskim pregledima kaudalno od ožiljka. Prohodnost je dokazana augmentacijom protoka pritiskom na sjemenski snop u razini skrotuma, što dovodi





SLIKA 4. AKO JE ZBOG VAZOSPAZMA OTEŽANO RAZLUČIVANJE TESTIKULARNE ARTERIJE ILI SU VENE PAMPINIFORMNOG PLEKSUSA ČVRSTO PRIRASLE UZ ARTERIJU ZBOG PRETHODNE OPERACIJE NA SJEMENSKOM SNOPU, JEDNA OD PODVEZANIH TESTIKULARNIH VENA MOŽE SE SPOJITI NA POVRŠNU EPIGASTRIČNU VENU (PRIKAZANU NA SLICI 2) KAKO BI SE POBOLJŠALA VENSKA DRENAŽA TESTISA I SPRIJEČIO RECIDIV. SPOJENI SU TESTIKULARNI (KAUDALNI) KRAJ PRESJEČENE TESTIKULARNE VENE I FEMORALNI (KAUDALNI) KRAJ PRESJEČENE POVRŠNE EPIGASTRIČNE VENE.

FIGURE 4. IF TESTICULAR ARTERY IDENTIFICATION IS TEDIOUS DUE TO VASOSPASM OR ADHERED PAMPINIFORM PLEXUS COLLATERAL VEINS (DUE TO PREVIOUS SPERMATIC CORD SURGERY), ONE OF THE LIGATED TESTICULAR VEINS CAN BE ANASTOMISED TO THE SUPERFICIAL EPIGASTRIC VEIN (SHOWN IN FIGURE 2) TO IMPROVE TESTICULAR DRAINAGE AND PREVENT RECURRENCE. THE ANASTOMOSIS IS FORMED BETWEEN THE TESTICULAR (CAUDAL) END OF THE TRANSECTED TESTICULAR VEIN AND FEMORAL (CAUDAL) END OF THE TRANSECTED SUPERFICIAL EPIGASTRIC VEIN.

do jasno vidljivog povišenja brzine protoka krvi u veni tijekom snimanja (slika 5).

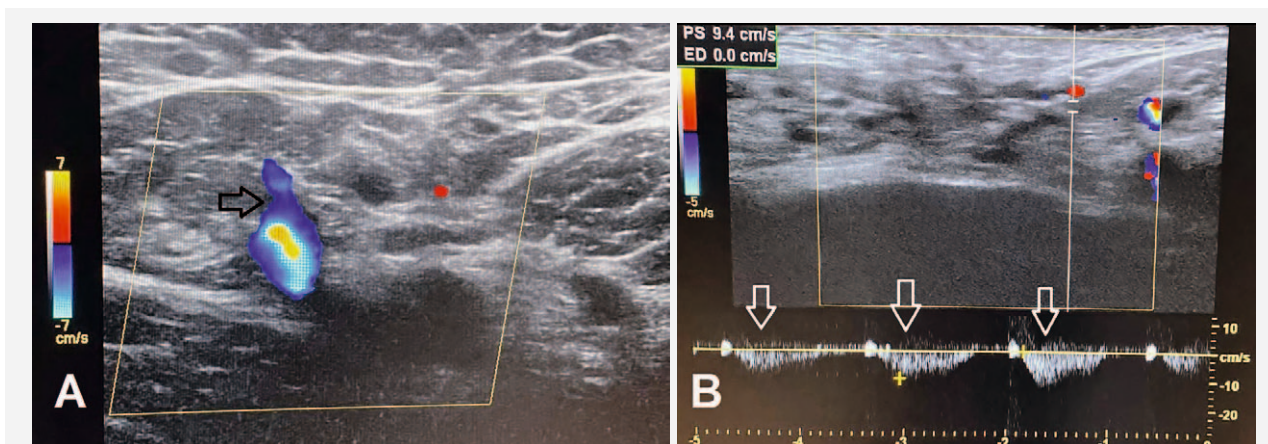
### Rasprava

Mikrokirurška varikokelektomija danas postaje zlatni standard za liječenje varikokele u dječaka, adolescenata i odraslih neplodnih muškaraca. Prednosti su joj višestruke u odnosu na druge metode: može se izvoditi u lokalnoj anesteziji kroz rez od 3 – 4 cm skriven nisko u preponi, cijela operacija je smještena u potkožju pa, iako je ponekad nužno otvoriti vanjski ingvinalni prst i prvih 1 – 2 cm aponeuroze vanjskoga kosog mišića, postoperativna bol je svedena na minimum, a povratak punim aktivnostima je brz, unutar dva tjedna nakon operacije, koliko je načelno potrebno za potpuno zarastanje kožne rane. Mikrokirurška varikokelektomija, a posebice uspostavljanje venske drenaže testisa mikrokirurškom venskom prenosnicom, nisu standardni postupak u mnogim centrima dječje i odrasle urologije jer se neopravdano smatraju složenim postupcima iako su zapravo, uz poznavanje osnovnih mikrokirurških vještina, jednostavni zahvati. Indikacije za mikrokiruršku operaciju su iste kao i za druge metode. Iako oko indikacija i dobi za kirurško liječenje

postoje prijepori, velika većina se slaže da su prisutnost simptoma, hipotrofija testisa i poremećaj spermograma indikacije za liječenje kod adolescenata. Glavna pitanja koja se provlače kroz literaturu dugi niz godina jesu: je li hipotrofija testisa prediktor za kasniji subfertilitet te treba li operaciju izvesti u adolescentnoj dobi ili kasnije. Kako bismo kritički razmotrili navedena pitanja, na umu treba imati sljedeće:

1) Povezanost hipotrofije s kasnijom neplodnošću teško je dokazati jer se u studijama koriste različite definicije za hipotrofiju (razlika u volumenu od 2 ml, više od 10% ili 20% asimetrije u volumenu zahvaćenog i nezahvaćenog testisa), a asimetrije manje od 20% mogu se ispraviti tijekom rasta, koji je često asimetričan za vrijeme puberteta.<sup>3</sup> Osim toga, kako varikokela utječe na oba testisa, kod obostrane hipotrofije ne mora postojati asimetrija, već je potrebno uzeti u obzir percentilne krivulje rasta testisa i ukupni volumen testisa, što nije učinjeno u gotovo niti jednoj studiji. Konačno, u velikom broju studija volumen testisa je mjereno orhidometrom za koji je poznato da precjenjuje volumen u odnosu na ultrazvučnu volumetriju.<sup>37,38</sup>

2) Glavni kriterij za operaciju kod adolescenata u završnoj fazi spolnog razvoja (5. stupanj po Tanneru) trebao bi biti patološki spermogram, no u brojnim



SLIKA 5. A. DOPPLERSKI PRIKAZ UŠĆA POVRŠNE EPIGASTRIČNE VENE U VENU SAFENU MAGNU PREOPERATIVNO (STRELICA).

B. NAKON USPOSTAVLJANJA SPERMATIČNO-EPIGASTRIČNE VENSKE PREOSNICE, PROHODNOST ANASTOMOZE MOŽE SE POTVRDITI AUGMENTACIJOM PROTOKA PRITISCIMA NA SJEMENSKI SNOP U RAZINI SKROTUMA, ŠTO DOVODI DO JASNO VIDLJIVOG POVIŠENJA BRZINE PROTOKA KRVU U POVRŠNOJ EPIGASTRIČNOJ VENU DISTALNO OD ANASTOMOZE TIJEKOM SNIMANJA (STRELICE).

FIGURE 5. A. DOPPLER SCAN OF THE SUPERFICIAL EPIGASTRIC AND SAPHENOUS VEIN JUNCTION AT THE SAPHENOUS BULB (ARROW). B. THE SPERMATIC-EPIGASTRIC ANASTOMOSIS PATENCY CAN BE VERIFIED BY AUGMENTING THE FLOW IN THE SUPERFICIAL EPIGASTRIC VEIN NEAR THE SAPHENOUS BULB BY COMPRESSING THE SPERMATIC CORD AT THE SCROTAL LEVEL. THE COMPRESSIONS CAUSE MARKED ACCELERATIONS IN BLOOD FLOW (ARROWS).

studijama on nije tražen zbog moguće nelagode i nepristajanja na pretragu.<sup>39</sup> U našoj praksi nikad nismo imali poteškoća sa traženjem i dobivanjem nalaza spermograma.

3) Kao mjera uspješnosti liječenja varikokele često se navodi postizanje očinstva nakon operacije. Iako je očinstvo najbolji pokazatelj uspjeha operacije, ono je pod utjecajem niza drugih čimbenika i zahtijeva dugo praćenje pa je teško dobiti pouzdane podatke.

4) Iako se smatra da varikokela dovodi do oštećenja funkcije testisa u samo 20% adolescenata i da je kod većine oštećenje reverzibilno operacijom, kod nekih će ipak nastati trajno oštećenje ili azospermija bez poboljšanja nakon operacije, jer studije pokazuju da do poboljšanja spermograma dolazi u samo 50% odraslih pacijenata s teškom oligozoospermijom nakon operacije.<sup>40,41</sup> Kako nisu poznati čimbenici koji dovode do trajnog oštećenja spermiogeneze, nije moguće izdvojiti pacijente kod kojih će doći do ireverzibilnog oštećenja.

5) Velika većina studija pokazala je poboljšanje spermograma, kvalitete DNK i porast volumena testisa nakon varikokelektomije, a manji volumen testisa je prediktor subfertiliteta.<sup>8-10</sup> Sâm nalaz spermograma ne mora biti adekvatan pokazatelj fertiliteta, već do smanjenja plodnosti dolazi zbog oštećenja na molekularnoj razini.<sup>17,42</sup>

6) Nakon liječenja varikokele može nastati klinički jasan recidiv, ali i zaostati subklinički refluks koji i dalje oštećuje testis.<sup>43</sup> Zbog toga je izlječenje varikokele nužno utvrditi kontrolnim dopplerskim pregledom.

7) Kao i u svim studijama koje istražuju kirurške metode liječenja, rezultati ovise o kirurškoj tehnici i o definiciji ishoda. Velik raspon učestalosti komplikacija i recidiva može upućivati na tehničku pogrešku prilikom izvođenja operacije (u slučaju većeg broja komplikacija/recidiva) ili pristrano postoperativno praćenje i definiranje komplikacija/recidiva (u slučaju malog broja komplikacija/recidiva). Takva pristranost uvijek postoji kada autori preferiraju jednu metodu koju koriste i nastoje je, svjesno ili podsvjesno, prikazati boljom od drugih metoda. U slučaju liječenja varikokele, autori se danas uglavnom dijele na one koji preferiraju laparoskopsku metodu i one koji preferiraju mikrokiruršku metodu.

Do sada su provedene dvije prospektivne studije koje su pratile utjecaj liječenja varikokele u adolescentnoj dobi na očinstvo, a rezultati su bili oprečni. U studiji iz Belgije<sup>44</sup> praćeno je više od 600 dječaka kojima je zbog jednostrane hipotrofije testisa ponuđeno kirurško liječenje. Nešto više od polovice odabralo je operaciju, dok su ostali praćeni. Postotak dječaka koji su kasnije postali očevi bio je 79% u operiranoj skupini, a 85% u neoperiranoj skupini, bez statistički značajne razlike, no ova studija je imala više metodoloških nedostataka. Jedini kriterij za operaciju bila je volumna razlika od 2 ml mjerena orhidometrom prilikom prvog pregleda, što predstavlja najširi kriterij za hipotrofiju testisa pa je vjerojatno visok postotak dječaka operiran bez prave indikacije. Osim toga, to može objasniti i visok postotak očinstva u neoperiranoj skupini. Drugo, samo 50% pacijenata je odgovorilo na završnu anketu, a od njih je manje od 50% pokušavalo začeti dijete. Konačno, svi dječaci su operirani tehni-

kom antegeradne sklerozacije koja uključuje kirurško prepariranje testikularnih vena kroz skrotalni pristup i potom sklerozaciju pod kontrolom rendgena. Ta metoda spada u metode s višim postotkom neuspjeha, no učestalost recidiva nije objavljena u studiji. Zaključak studije je bio da liječenje varikokele u adolescentnoj dobi nema učinka na kasniju učestalost očinstva, što je pogrešno, jer se takav zaključak iz navedenih rezultata ne može izvući. Naime, u ovoj je studiji prisutna tipična greška u zaključivanju na temelju negativnih rezultata, a to je miješanje dokazane neučinkovitosti i nedokazane učinkovitosti. Dokazati neučinkovitost je teško, posebice kod postupaka koji imaju veliki potreban broj pacijenata za učinak (engl. NNT – *number needed to treat*), dok nedokazana učinkovitost može biti posljedica mnogih čimbenika, najčešće malog uzorka i neprikladnog odabira pacijenata. U studiji Bogaerta i sur., dakle, radi se o nedokazanoj učinkovitosti, a ne dokazanoj neučinkovitosti kako je navedeno u naslovu i zaključku. U studiji iz Turske<sup>45</sup> praćeno je 400 dječaka i adolescenata s varikokelom kod kojih je bila postavljena indikacija za kirurško liječenje zbog jednostrane ili obostrane hipotrofije testisa ili poremećenog spermograma. Dvije trećine dječaka liječene su mikrokirurškom operacijom, a trećina je praćena bez liječenja. Postotak dječaka koji su kasnije pokušavali postati očevi i uspjeli bio je 77% u operiranoj skupini, što je bilo statistički značajno više nego 48% u neoperiranoj skupini.

Ograničenje ove studije jest to što je praćenje kod nekih pacijenata bilo kraće (šest mjeseci), no cilj ove analize bio je prikazati inicijalno iskustvo nakon uvođenja nove tehnike, a daljnje praćenje će se nastaviti kako bi se utvrdili mogući kasni recidivi i nadoknadni rast testisa. Osim toga, kraće su praćeni uglavnom oni pacijenti koji su operirani zbog simptoma ili poremećaja spermograma, a poboljšanje kojih se vidi unutar 3 – 6 mjeseci nakon operacije.<sup>46</sup> Dodatno ograničenje predstavlja nedostatak kontrolne skupine, što se može ispraviti provođenjem randomizirane kontrolirane studije.

### Zaključak

Mikrokirurška varikokelektomija je metoda koja je sigurna za pacijente i ima visoku uspješnost praćenu malim brojem komplikacija. Ukoliko je pampiniformni pleksus čvrsto prirastao uz arteriju te je prikazivanje arterije dugotrajno i otežano, pampiniformni pleksus se može drenirati oblikovanjem mikrokirurške venske prenosnice s površnom ili dubokom donjom epigastričnom venom kroz isti kožni rez, kako bi se spriječio rizik recidiva.

### Zahvala

Zahvaljujemo na suradnji svim liječnicima školske medicine, obiteljske medicine i pedijatrima u primarnoj

zdravstvenoj zaštiti koji su upućivanjem pacijenata omogućili uvođenje ove metode.

### INFORMACIJA O SUKOBU INTERESA

Autori nisu deklarirali sukob interesa relevantan za ovaj rad.

### INFORMACIJA O FINANCIRANJU

Za ovaj članak nisu primljena financijska sredstva.

### DOPRINOS AUTORA

KONCEPCIJA ILI NACRT RADA: DP, AA, TL

PRIKUPLJANJE, ANALIZA I INTERPRETACIJA PODATAKA: DP, SČ, IS, MP, IJ, TV, AD, IJ, DŠŠ

PISANJE PRVE VERZIJE RADA: DP, TV, AD, IJ, DŠŠ

KRITIČKA REVIZIJA: DP, SČ, IS, MP, AA, TL

### LITERATURA

1. Luetić T, Antabak A, Čavar S, Bogović M, Sršen Medančić S, Zah Bogović T i sur. Liječenje varikokele u dječjoj dobi. *Paediatr Croat.* 2015;59(Supl 1):128–31.
2. Coolsaet BL. The varicocele syndrome: venography determining the optimal level for surgical management. *J Urol.* 1980; 124:833–9.
3. EAU/ESPU guidelines on pediatric urology in EAU guidelines. EAU Annual Congress Milan 2021. Dostupno na: <https://uroweb.org/guideline/paediatric-urology/>. Pristupljeno: 2. 1. 2022.
4. Puleo S, Trombatore G, Lombardo R, Greco L, Rodolico M, Di Cataldo A. Microsurgery and varicocele: state of the art. *Microsurgery.* 1998;18:479–81.
5. Jarow JP, Coburn M, Sigman M. Incidence of varicoceles in men with primary and secondary infertility. *Urology.* 1996; 47:73–6.
6. Kimura M, Nagao K. Role of varicocele repair for male infertility in the era of assisted reproductive technologies. *Reprod Med Biol.* 2014;13:185–92.
7. Jarow JP. Effects of varicocele on male fertility. *Hum Reprod Update* 2001;7:59–64.
8. Diamond DA, Zurakowski D, Bauer SB, Borer JG, Peters CA, Cilento BG Jr i sur. Relationship of varicocele grade and testicular hypotrophy to semen parameters in adolescents. *J Urol.* 2007;178:1584–8.
9. Kurtz MP, Zurakowski D, Rosoklija I, Bauer SB, Borer JG, Johnson KL i sur. Semen parameters in adolescents with varicocele: association with testis volume differential and total testis volume. *J Urol.* 2015;193:1843–7.
10. Boeri L, Capogrosso P, Ventimiglia E, Cazzaniga W, Pozzi E, Belladelli F i sur. Testicular volume in infertile versus fertile white-European men: a case-control investigation in the real-life setting. *Asian J Androl.* 2021;23:501–9.
11. Glassberg KI. My indications for treatment of the adolescent varicocele (and why?). *Transl Androl Urol.* 2014;3:402–12.
12. Chen JJ, Ahn HJ, Junewick J, Posey ZQ, Rambhatla A, Steinhart GF. Is the comparison of a left varicocele testis to its contralateral normal testis sufficient in determining its well-being? *Urology.* 2011;78:1167–72.



13. Cannarella R, Calogero AE, Condorelli RA, Giaccone F, Aversa A, La Vignera S. Management and Treatment of Varicocele in Children and Adolescents: An Endocrinologic Perspective. *J Clin Med.* 2019;8:1410.
14. Baazeem A, Belzile E, Ciampi A, Dohle G, Jarvi K, Salonia A *i sur.* Varicocele and male factor infertility treatment: a new meta-analysis and review of the role of varicocele repair. *Eur Urol.* 2011;60:796–808.
15. Zini A, Blumenfeld A, Libman J, Willis J. Beneficial effect of microsurgical varicocelectomy on human sperm DNA integrity. *Hum Reprod.* 2005;20(4):1018–21.
16. Smit M, Romijn JC, Wildhagen MF, Veldhoven JL, Weber RF, Dohle GR. Decreased sperm DNA fragmentation after surgical varicocelectomy is associated with increased pregnancy rate. *J Urol.* 2013;189:S146–50.
17. Smith R, Kaune H, Parodi D, Madariaga M, Rios R, Morales I, Castro A. Increased sperm DNA damage in patients with varicocele: relationship with seminal oxidative stress. *Hum Reprod.* 2006;21:986–93.
18. Hayden RP, Tanrikut C. Testosterone and Varicocele. *Urol Clin North Am.* 2016;43:223–32.
19. Alkaram A, McCullough A. Varicocele and its effect on testosterone: implications for the adolescent. *Transl Androl Urol.* 2014;3:413–7.
20. Belgrano E, Puppo P, Quattrini S, Trombetta C, Pittaluga P. Microsurgical spermaticoepigastric anastomosis for treatment of varicocele. *Microsurgery.* 1984;5:44–9.
21. Camoglio FS, Cervellione RM, Bruno C, Dipaola G, Chironi C, Corroppolo M *i sur.* Microsurgical spermatico-epigastric venous anastomosis in the treatment of varicocele in children: assessment of long-term patency. *Eur J Pediatr Surg.* 2003; 13:256–9.
22. Luque Mialdea R, Sanabia J, Martin Crespo R, Cerda J, Aguilar F, Arrojo F. Microsurgical treatment of varicocele in adolescents. *Eur J Pediatr Surg.* 1995;5:101–3.
23. Lima M, Dòmini M, Libri M. The varicocele in pediatric age: 207 cases treated with microsurgical technique. *Eur J Pediatr Surg.* 1997;7:30–3.
24. Flati G, Talarico C, Flati D, La Pinta M, Porowska B, Proposito D *i sur.* Long-term results of microsurgical drainage for idiopathic varicocele. *Int Urol Nephrol.* 1997;29:63–9.
25. Fox U, Romagnoli G, Colombo F. The microsurgical drainage of the varicocele. *Fertil Steril.* 1984;41:475–8.
26. Flati G, Porowska B, Flati D, Carboni M. Microsurgical treatment of varicocele: selecting most appropriate shunt. *Urology.* 1990;35:121–6.
27. Flati G, Porowska B, Flati D, Veltri S, Sportelli G, Carboni M. Improvement in the fertility rate after placement of microsurgical shunts in men with recurrent varicocele. *Fertil Steril.* 2004;82:1527–31.
28. Marmar JL, DeBenedictis TJ, Praiss D. The management of varicoceles by microdissection of the spermatic cord at the external inguinal ring. *Fertil Steril.* 1985;43:583–8.
29. Goldstein M, Gilbert BR, Dicker AP, Dwosh J, Gnecco C. Microsurgical inguinal varicocelectomy with delivery of the testis: an artery and lymphatic sparing technique. *J Urol.* 1992; 148:1808–11.
30. Baazeem A, Zini A. Surgery Illustrated – Surgical Atlas Microsurgical varicocelectomy. *BJU Int.* 2009;104:420–7.
31. Persad E, O'Loughlin CA, Kaur S, Wagner G, Matyas N, Hassler-Di Fratta MR *i sur.* Surgical or radiological treatment for varicoceles in subfertile men. *Cochrane Database Syst Rev.* 2021;4:CD000479.
32. Mirilas P, Mentessidou A. Microsurgical subinguinal varicocelectomy in children, adolescents, and adults: surgical anatomy and anatomically justified technique. *J Androl.* 2012; 33:338–49.
33. Lurvey R, Durbin-Johnson B, Kurzrock EA. Adolescent varicocele: A large multicenter analysis of complications and recurrence in academic programs. *J Pediatr Urol.* 2015;11:186. e1–6.
34. Boscolo-Berto R, Macchi V, Porzionato A, Morra A, Vezzano R, Loukas M *i sur.* Ischemic colitis following left antegrade sclerotherapy for idiopathic varicocele. *Clin Anat.* 2018;31: 774–81.
35. Vicini P, Di Pierro GB, Grande P, Voria G, Antonini G, De Marco F *i sur.* Large bowel infarct following antegrade scrotal sclerotherapy for varicocele: A case report. *Can Urol Assoc J.* 2014;8:E641–3.
36. Rossi M, Jacobs D, Wespes E, Roumeguère T, Raynal P. Spinal Cord Injury Following Antegrade Scrotal Sclerotherapy for Varicocele: A Case Report. *Urol Int.* 2018;101:478–80.
37. Sakamoto H, Saito K, Ogawa Y, Yoshida H. Testicular volume measurements using Prader orchidometer versus ultrasonography in patients with infertility. *Urology.* 2007;69:158–62.
38. Diamond DA, Paltiel HJ, DiCanzio J, Zurakowski D, Bauer SB, Atala A *i sur.* Comparative assessment of pediatric testicular volume: orchidometer versus ultrasound. *J Urol.* 2000;164: 1111–4.
39. Fine RG, Gitlin J, Reda EF, Palmer LS. Barriers to use of semen analysis in the adolescent with a varicocele: Survey of patient, parental, and practitioner attitudes. *J Pediatr Urol.* 2016;12: 41.e1–6.
40. Enatsu N, Yamaguchi K, Chiba K, Miyake H, Fujisawa M. Clinical outcome of microsurgical varicocelectomy in infertile men with severe oligozoospermia. *Urology.* 2014;83: 1071–4.
41. Masterson TA, Greer AB, Ramasamy R. Time to improvement in semen parameters after microsurgical varicocelectomy in men with severe oligospermia. *Can Urol Assoc J.* 2019;13: E66–E69.
42. Morini D, Spaggiari G, Daolio J, Melli B, Nicoli A, De Feo G *i sur.* Improvement of sperm morphology after surgical varicocele repair. *Andrology.* 2021;9:1176–84.
43. D'Andrea S, Barbonetti A, Castellini C, Nolletti L, Martorella A, Minaldi E *i sur.* Left spermatic vein reflux after varicocele repair predicts pregnancies and live births in subfertile couples. *J Endocrinol Invest.* 2019;42:1215–21.
44. Bogaert G, Orye C, De Win G. Pubertal screening and treatment for varicocele do not improve chance of paternity as adult. *J Urol.* 2013;189:2298–303.
45. Çayan S, Şahin S, Akbay E. Paternity Rates and Time to Conception in Adolescents with Varicocele Undergoing Microsurgical Varicocele Repair vs Observation Only: A Single Institution Experience with 408 Patients. *J Urol.* 2017;198: 195–201.
46. Practice Committee of the American Society for Reproductive Medicine; Society for Male Reproduction and Urology. Report on varicocele and infertility: a committee opinion. *Fertil Steril.* 2014;102:1556–60.