



Izazovi diferencijalne dijagnoze hipotonije u dojenačkoj dobi

The Floppy Infant : Evaluation of Hypotonia

Radenka Kuzmanić Šamija^{1,2✉} , Nina Barišić³

¹Zavod za neurologiju i dječju psihijatriju, Klinika za pedijatriju, Klinički bolnički centar Rijeka

²Fakultet zdravstvenih studija Sveučilišta u Rijeci

³Dječja bolnica Srebrnjak, Zagreb

Ključne riječi

HIPOTONIJA; DOJENČE;
MULTIDISCIPLINARNI PRISTUP;
DIJAGNOSTIČKI POSTUPNIK

Key words

HYPOTONIA; INFANT;
MULTIDISCIPLINARY APPROACH;
DIAGNOSTIC PROCEDURE

SAŽETAK. Hipotonija u novorođenčadi i dojenčadi predstavlja dijagnostički izazov za neonatologe i pedijatre, budući da je to klinički simptom koji upućuje na dobroćudna, ali i ozbiljna stanja. Diferencijalna dijagnoza neonatalne i dojenačke hipotonije jest opsežna, a metodičan pristup pomaže u lokalizaciji problema na određeni dio živčanog sustava i formuliranju diferencijalne dijagnoze. Postavljanje dijagnoze pomaže u planiranju liječenja i informiranju roditelja o prognozi. Ovaj pregledni članak predstavlja strukturirani pristup koji naglašava početnu procjenu, pregled i liječenje novorođenčeta i dojenčeta s generaliziranom hipotonijom.

SUMMARY. Hypotonia in newborns and infants represents a diagnostic challenge for neonatologists and pediatricians, since it is a clinical symptom that points to benign as well as serious conditions. The differential diagnosis of neonatal and infant hypotonia is extensive, and a methodical approach helps in localizing the problem to a specific part of the nervous system and formulating a differential diagnosis. Establishing a diagnosis helps in planning treatment and informing parents about the prognosis. This review article presents a structured approach that emphasizes the initial assessment, examination, and management of the neonate and infant with generalized hypotonia.

Hipotonija u novorođenčadi i dojenčadi predstavlja dijagnostički izazov za kliničare. To je klinički simptom koji može ukazivati na sistemsku bolest ili neurološki problem na razini središnjega ili perifernoga živčanog sustava. Važno je poznavati različite oblike hipotonije i imati znanje o dijagnostičkom pristupu koji zahtijeva multidisciplinarni pristup.¹

Patogeneza i etiologija

Hipotonija je stanje oslabljenoga mišićnog tonusa s posljedično smanjenom posturalnom kontrolom i otežanim antigravitacijskim pokretima. Kao posljedica toga hipotonična dojenčad tijekom života imaju lošu kontrolu kretanja i odgođene motoričke sposobnosti. Važno je razlikovati hipotoniju od slabosti. Slabost je smanjena maksimalna snaga koju mišić može generirati. Slabost je uvijek povezana s hipotonijom, ali hipotonija može postojati i bez slabosti.²

Održavanje normalnog tonusa mišića zahtijeva neaktivnu koordinaciju mozga, leđne moždine, živaca, neuromišićnog spoja i mišića. Mišićno vreteno je senzorna citoskeletna struktura koja osjeća rastezanje i šalje impulse kroz osjetilni živac do prednjeg roga leđne moždine. Ove informacije se prenose na alfa motorni neuron, a zatim na mišić pod kontrolom središnjega živčanog sustava. Poremećaj na bilo kojoj razini ovog puta može uzrokovati hipotoniju. Ako je

hipotonija uzrokovana oštećenjem središnjega živčanog sustava (lezija mozga i leđne moždine prije sinapse na stanicama prednjeg roga leđne moždine), koristi se izraz „centralna hipotonija“. Oštećenje između prednjeg roga leđne moždine i mišića naziva se „periferna hipotonija“ (tablica 1).³

Klinička slika i dijagnostički pristup djetetu s hipotonijom

Početna evaluacija počinje detaljnom anamnezom, koja bi trebala uključivati obiteljsku anamnezu, prenatalnu i perinatalnu anamnezu. Treba obratiti pozornost na prisutnost hipotonije kod članova obitelji s poznatim uzrokom kao što su bolesti mišića, genetski poremećaji i krvno srodstvo. Prenatalna i perinatalna povijest uključuje pojedinosti o pokretima fetusa, prezentaciji pri rođenju, količini amnionske tekućine tijekom trudnoće i komplikacijama tijekom poroda. Vrlo su važne pojedinosti o majčinoj izloženosti toksinima/lijekovima, svim infekcijama tijekom trudnoće, načinu poroda, gestacijskoj dobi i Apgar rezultatu. Podatci o

✉ Adresa za dopisivanje:

Prof. dr. sc. Radenka Kuzmanić Šamija, dr. med.,
<https://orcid.org/0000-0003-4152-7653>
Zavod za neurologiju i dječju psihijatriju, Klinika za pedijatriju,
Klinički bolnički centar Rijeka, Istarska 43, 51000 Rijeka,
e-pošta: dadakuzmanicsamija@gmail.com

TABLICA 1. UZROCI SINDROMA HIPOTONIČNOG DOJENČETA: BOLESTI SREDIŠNJEGA I PERIFERNOGA ŽIVČANOG SUSTAVA
 TABLE 1. THE CAUSES OF FLOPPY INFANT SYNDROME: DISORDERS AFFECTING CENTRAL AND PERIPHERAL NERVOUS SYSTEM

Centralna hipotonija / Central hypotonia	Periferna hipotonija / Peripheral hypotonia
Akutte encefalopatije / Acute Encephalopathies Hipoksično-ishemijska encefalopatija / Hypoxic ischaemic encephalopathy Hipoglikemija / Hypoglycaemia Intrakranijalno krvarenje / Intracranial haemorrhage Kronične encefalopatije / Chronic Encephalopathies Cerebralne malformacije / Cerebral malformations Prirodne greške metabolizma (mukopolisaharidoze, aminoacidurije, organske acidurije, lipidoze, bolesti skladištenja glikogena, Menkesov sindrom) / Inborn errors of metabolism (mucopolysaccharidoses, aminoacidurias, organic acidurias, lipidoses, glycogen-storage diseases, Menkes syndrome) Kromosomski poremećaji (Prader-Willijev sindrom, trisomija 21) / Chromosomal disorders (Prader-Willi syndrome, Trisomy 21) Peroxisomalni poremećaji (neonatalna adrenoleukodistrofija, Zellwegerov sindrom) / Peroxisomal disorders (neonatal adrenoleukodystrophy, Zellwegers syndrome) Endokrini (hipotireoza) / Endocrine (hypothyroidism)	Prednji rog – donji motoneuron / Anterior horn – motor neurons Spinalne mišićne atrofije tipa 1 i 2 / Spinal muscular atrophy type 1 and 2 Bolesti neuromišićne spojnice / Disorders of neuromuscular junction Kongenitalni mijastenični sindrom / Congenital myastenic syndrome Neonatalna mijastenija / Neonatal myasthenia Botulizam / Botulism Neuropatije / Disorders of peripheral nerves Kongenitalna hipomijelinizacijska neuropatija / Congenital hypomyelination neuropathy Kongenitalna aksonska neuropatija / Congenital axonal neuropathy Nasljedna senzorna i autonomna neuropatija tip III / Hereditary sensory and autonomic neuropathy type III Guillain-Barréov sindrom / Guillain-Barré syndrome Mišićni poremećaji / Muscular disorders Kongenitalne mišićne distrofije (KMD) (Walker-Warburg, Fukuyama, bolest mišići-oko-mozak, merozin-pozitivna KMD) / Congenital muscular dystrophies (CMD) (Walker-Warburg, Fukuyama, Muscle-eye-brain disease, merosin-positive CMD) Kongenitalne miopatije (miopatija nemalinskog štapića, miotubularne miopatije, bolest središnje jezgre, bolest <i>minicore</i>) / Congenital myopathies (nemaline rod myopathy, myotubular myopathies, central core disease, minicore disease) Kongenitalna miotona distrofija / Congenital myotonic dystrophy Metaboličke miopatije / Metabolic myopathies Glikogenoza tipa II, III / Glycogenosis type I and II Mitohondrijske bolesti / Mitochondrial disorders

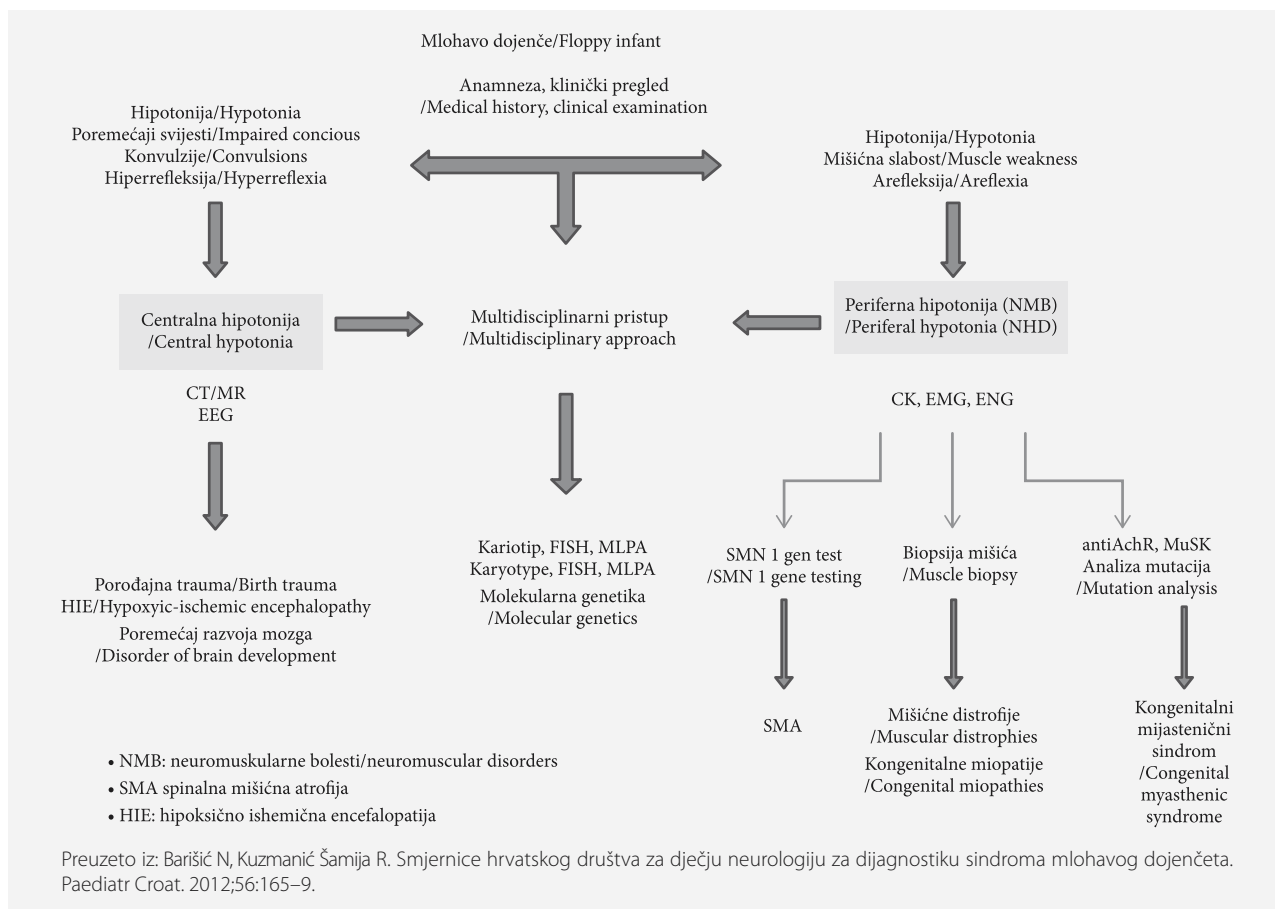
TABLICA 2. KLINIČKE KARAKTERISTIKE CENTRALNE I PERIFERNE HIPOTONIJE I SLABOSTI
 TABLE 2. CLINICAL CHARACTERISTICS OF CENTRAL AND PERIPHERAL HYPOTONIA AND WEAKNESS

Hipotonija centralnog podrijetla – „floppy strong“ / Hypotonia upper motor neuron lesion	Hipotonija perifernog podrijetla – „floppy weak“ / Hypotonia lower motor neuron lesion
Uredni antigravitacijski pokreti / Normal antigravity movements Normalni do pojačani tetivni refleksi / Normal or brisk deep tendon reflexes Promjena stanja svijesti, konvulzije / Impairment in level of consciousness, seizures Iritabilnost, plač visokog tonaliteta / Irritability +/- loud cry Aksijalna slabost / Axial hypotonia Dismorfične crte lica / Dysmorphic features Usporen psihomotorni razvoj / Developmental delay	Slabost antigravitacijskih mišića / Weakness of antigravity movements Hiporefleksija ili arefleksija / Absence of deep tendon reflexes Socijalna interakcija primjerena dobi / Alert look Slabašan plač / Weak cry Paradoksalni pokreti prsnoga koša / Paradoxical breathing pattern Miopatski izraz lica / Myopathic face Fascikulacije jezika / Tongue fasciculations

trenutku pojavi hipotonije i kliničkom tijeku također mogu pomoći u određivanju etiologije. Na primjer, hipotonija pri rođenju s lošim Apgar rezultatom može ukazivati na hipoksično-ishemijsku encefalopatiju, dok slab mišićni tonus koji se razvija 12 – 24 sata nakon rođenja može ukazivati na metabolički poremećaj. Dojenčad sa središnjom hipotonijom obično ima veću prevalenciju kognitivnih oštećenja.⁴

Detaljan neurološki pregled može razlučiti je li hipotonija središnjeg podrijetla, tj. lokalizirana na mozgu ili leđnoj moždini, u odnosu na onu perifernog podrijetla koja je lokalizirana na prednji rog leđne

moždine, neuromišićni spoj i mišić (tablica 2).^{3,4} Ponekad lokalizacija oštećenja nije uvijek moguća, posebno ako se simptomi preklapaju, u situacijama kad je podjednako zahvaćen središnji i periferni živčani sustav (leukodistrofije, Pelizeus-Merzbacherova bolest). Klinička procjena uključuje detaljnu neurološku procjenu kojom se ispituju tonus, snaga mišića i refleksi, posebno u odgovarajućim položajnim reakcijama koje dovode dijete u antigravitacijski položaj, poput pokusa trakcije, vertikalne i ventralne suspenzije. Kod hipotoničnog dojenčeta spontana motorika je oskudna, s neobičnim položajem udova u odnosu na trup (polo-



SLIKA 1. ALGORITAM OBRADJE MLOHAVOG DOJENČETA

FIGURE 1. DIAGNOSTIC ALGORITHM IN FLOPPY INFANT

žaj žabe). Hipotonično dojenče/dijete u supinaciji zauzima položaj maksimalne abdukcije i vanjske rotacije udova, uz odsutnost antigravitacijskih pokreta te zaostajanje glave u odnosu na liniju trupa u trakciji. Hipotonija je uglavnom povezana s hiperekstenzibilnim zglobovima te oslabljenim tetivnim refleksima ili njihovim izostankom. Potreban je pregled svih organskih sustava jer to može pomoći u postavljanju dijagnoze.

Procjena stanja svijesti, kognitivnog razvoja, uočavanje dismorfičnih crta lica, fascikulacije jezika, postojanje kontraktura zglobova, pregled očiju u cilju pronalaženja katarakte, retinopatije, dislokacije leća, pridonose lakšoj diferencijaciji dijagnoze.³

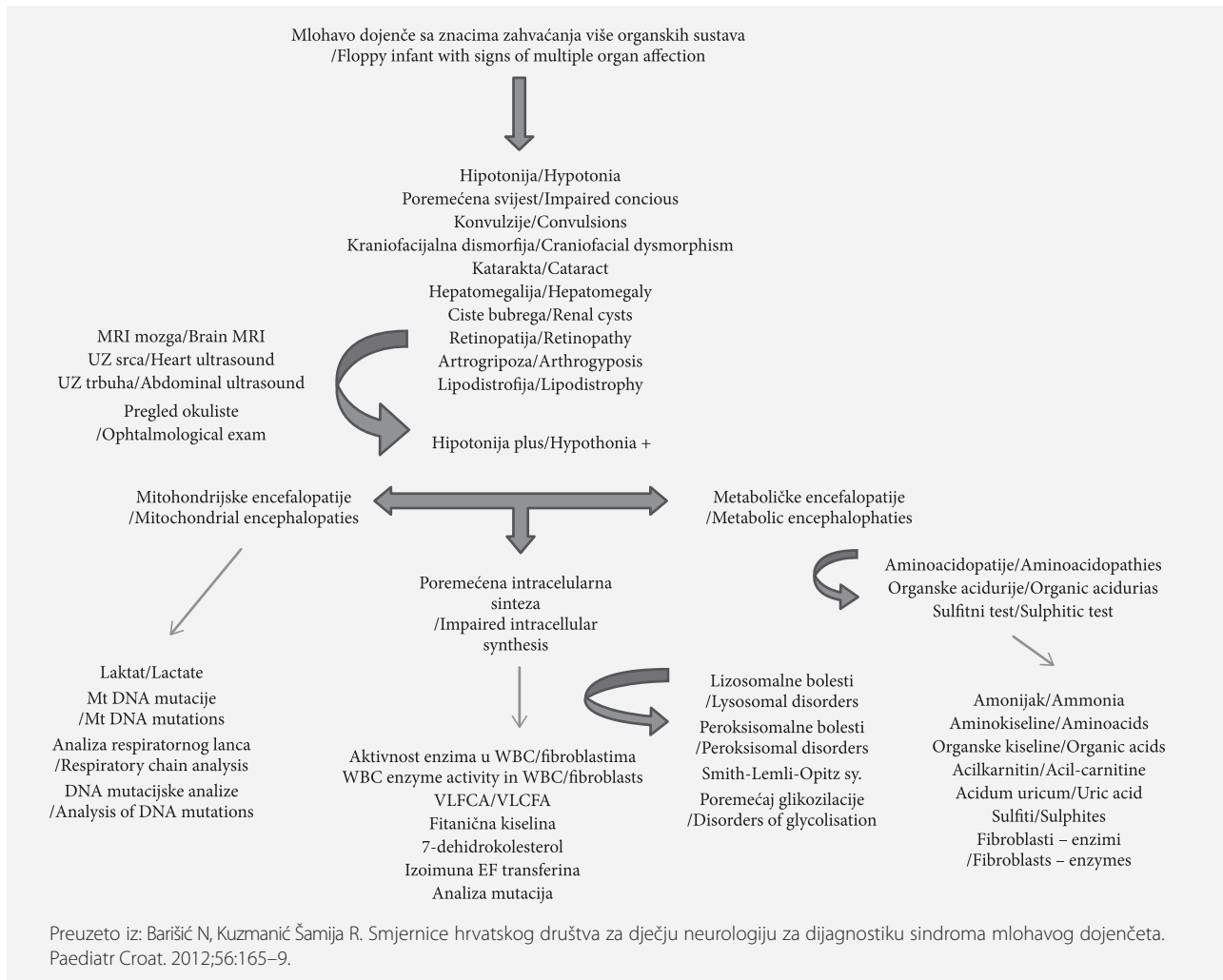
Kod hipotonog novorođenčeta neophodno je sustavno postupati kako bi se postigla točna dijagnoza. Početna procjena je usmjerena na isključivanje sistemskih poremećaja. Ispitivanje abnormalnosti dubokih tetivnih refleksa i labavosti ligamenata pomaže u razmatranju perifernih uzroka (slika 1).³

Ako se kod hipotonog dojenčeta posumnja na sepsu, sepsa se mora isključiti kulturama krvi, urina i cerebrospinalne tekućine. Dodatno dobivanje kompletne krvne slike, nespecifičnih parametara upale i sveobu-

hvatnog metaboličkog profila olakšava postavljanje dijagnoze. Ultrazvučnom dijagnostikom glave i drugih organskih sustava isključuje se postojanje kalcifikacija i hepatosplenomegalije, što može upućivati na kongenitalne infekcije. Ako se posumnja na kongenitalnu infekciju potrebno je odrediti titar toksoplazmoze, rubeole, citomegalovirusa, herpesa simplex i virusa humane imunodeficijencije (TORCH).

Za procjenu središnjih uzroka hipotonije potrebno je napraviti i analize kako bi se isključile genetske i metaboličke bolesti kao uzrok. U prisutnosti dismorfnih značajki ili kongenitalnih malformacija analiza kromosoma s rutinskom kariotipizacijom ili specifičnim testiranjem za fluorescentnu *in situ* hibridizaciju (FISH) može pomoći u dijagnozi određenih bolesti kao što su Downov sindrom i Prader-Willijev sindrom.⁵

Ako klinički pregled ukazuje na bolest koja zahvaća više organskih sustava treba napraviti dodatne pretrage, uključujući obradu na nasljedne metaboličke bolesti (slika 2).³ Ovisno o kliničkoj slici i diferencijalnoj dijagnozi, najčešće pretrage koje se koriste jesu: određivanje koncentracija amonijaka i laktata u krvi, aminokiselina u plazmi i urinu, analiza profila acilkarniti-



SLIKA 2. ALGORITAM PRETRAGA MLOHAVOG DOJENČETA S MULTIORGANSKIM SIMPTOMIMA
FIGURE 2. DIAGNOSTIC ALGORITHM IN FLOPPY INFANT WITH COMPLEX MULTISYSTEM INVOLVEMENT

na u plazmi i organskih kiselina u urinu. Dodatne pretrage, kao što su analiza masnih kiselina vrlo dugih lanaca u plazmi, mjerenje aktivnosti nekih lizosomskih enzima i druge, provode se ako na pojedine bolesti upućuju klinička slika ili rezultati laboratorijske obrade.⁶

Kod sumnje na perifernu hipotoniju potrebno je odrediti razinu kreatin kinaze (CK). CK je glavni biokemijski pokazatelj oštećenja mišićne stanice, povišena je u bolestima poput kongenitalne mišićne distrofije, metaboličkih miopatija te u nekim tipovima kongenitalnih miopatija. U pacijenata sa spinalnom mišićnom atrofijom (SMA) CK je uredan ili blaže povišen. U mlohavog novorođenčeta i dojenčeta analizom DNA se potvrđuje SMA (tip 0 i 1) te kongenitalne mitotone distrofije (DM1).⁷

Mlohavom dojenčetu potrebno je napraviti elektromiografiju (EMG) te motornu i senzornu neurografiju. Korelacija nalaza EMNG-a i ultrazvuka mišića upućuje na to da se nalazi podudaraju s konačnom dijagno-

zom u 90 – 100% slučajeva u slučaju neurogene lezije, ali kod miopatija senzitivnost je značajno manja u dojenčadi, naime, nije moguće interpretirati regrutiranje (engl. *recruitment*) novih motornih jedinica, postoji disproporcija između broja motornih jedinica i snage aktivacije, karakteristike aktiviranih mišićnih potencijala (amplituda, broj, oblik) u dojenčadi veoma su slične potencijalima u miopatijama i mnoge mišićne bolesti ne dovode do promjena u električnom signalu, većina kongenitalnih miopatija imaju normalan EMNG profil.⁸

Potrebno je svakako učiniti elektrokardiografiju (EKG) te ultrazvuk srca. S obzirom na to da je u neke djece s kongenitalnom hipotonijom izražena simptomatologija povezana sa središnjim živčanim sustavom, obrada uključuje elektroencefalografiju (EEG), slikovne pretrage mozga (ultrazvuk mozga, kompjuteriziranu tomografiju [CT] i magnetsku rezonanciju [MR] uz psihometrijska ispitivanja) (slika 1 i 2).³ Strukturne promjene, defekti migracije, defekti moždanog debla

(Joubertov sindrom) i abnormalni signalni defekti u bijeloj tvari i moždanom deblu mogu se vidjeti na slikovnim pretragama mozga (engl. *neuroimaging*). Spektrometrija magnetske rezonancije može biti korisna u dijagnostičiranju određenih metaboličkih poremećaja.⁹

Nerijetko se u dojenčeta kliničkim pregledom ustanovi hipotonija udružena s hiperobilnošću zglobova, u čijoj se podlozi usprkos opsežnoj dijagnostičkoj obradi ne nađe etiologija i koja uz adekvatnu fizikalnu terapiju postupno regresira; tada je riječ o benignoj idiopatskoj hipotoniji.^{3,5}

Terapija i liječenje

Općenito, liječenje je potporno i većinu vremena ima prednost pred pronalaženjem temeljnog uzroka. Prilagođeno je simptomima dojenčeta i može ovisiti o temeljnom uzroku. Mutidisciplinarni timski pristup dovodi do boljih ishoda za pacijente. Moraju se osigurati rehabilitacija, prehrana i respiratorna potpora. U slučajevima središnje hipotonije, osim hipoksično-ishemične encefalopatije, neophodna je uključenost stručnjaka za metabolizam i genetičara. Radna, govorna i fizikalna terapija pokazale su se korisnima i igraju ključnu ulogu u maksimiziranju mišićne funkcije te također igraju važnu ulogu u prevenciji sekundarnih anatomskih deformacija. Prehrambena potpora vrlo je važna kod ovih pacijenata jer su često pothranjeni i imaju različite nedostatke makro/mikronutrijenata. Njihovi se zahtjevi mogu povećati tijekom bolesti i to se mora tretirati. U teškim slučajevima sa slabošću mišića prsnog koša za prehranu su potrebne nazogastrične ili perkutane gastrostomije, te postoji potreba za respiratornom potporom.

Specifično liječenje može se pružiti u određenim slučajevima kao što je Pompeova bolest, gdje rana enzimska nadomjesna terapija može značajno poboljšati ishod. Odnedavno je od medicinskih agencija za hranu i lijekove odobreno nekoliko lijekova za SMA, iako su oni među najskupljim dostupnim tretmanima. Spinraza je genska terapija koja popravljiva gen SMN2. Zolgensma zamjenjuje nedostajući ili neispravan gen SMN1.

Dok se Spinraza i Zolgensma daju intratekalno, odnosno intravenozno, Risdiplam je nedavno odobren kao oralna terapija.^{10,11}

Genetičko savjetovanje mora se obaviti sa roditeljima. Prenatalno testiranje i testiranje za rizične rođake mora se ponuditi kad god je to moguće. Roditelji moraju biti aktivno uključeni od samog početka i trebaju biti educirani o bolesti.

LITERATURA

1. Barišić N. Pedijatrijska neurologija. 1 izd. Zagreb: Medicinska naklada; 2009.
2. Peredo DE, Hannibal MC. The floppy infant: evaluation of hypotonia. *Pediatr Rev.* 2009;30(9):e66–76.
3. Barišić N, Kuzmanić Šamija R. Smjernice hrvatskog društva za dječju neurologiju za dijagnostiku sindroma mlohavog dojenčeta. *Paediatr Croat.* 2012;56:165–9.
4. Harris SR. Congenital hypotonia: clinical and developmental assessment. *Dev Med Child Neurol.* 2008;50(12):889–92.
5. Lisi EC, Cohn RD. Genetic evaluation of the pediatric patient with hypotonia: perspective from a hypotonia specialty clinic and review of the literature. *Dev Med Child Neurol.* 2011; 53(7):586–99. doi: 10.1111/j.1469-8749.2011.03918.
6. Barić I. Metabolički pristup hipotoničnom djetetu. U: Barić I, ur. Priručnik stalnog medicinskog usavršavanja : Nasljedne metaboličke bolesti 2010. : Česti pedijatrijski problemi – metabolički pristup. Zagreb: Medicinska naklada; 2006, str. 41–6.
7. Prasad AN, Prasad C. Genetic evaluation of the floppy infant. *Semin Fetal Neonatal Med.* 2011;16(2):99–108. doi: 10.1016/j.siny.2010.11.002.
8. Cetin E, Cuisset JM, Tiffreau V, Vallée L, Hurtevent JF, Thevenon A. The value of electromyography in the aetiological diagnosis of hypotonia in infants and toddlers. *Ann Phys Rehabil Med.* 2009;52(7–8):546–58.
9. Kline MW, ur. *Rudolph's Pediatrics, 23e.* McGraw Hill; 2018.
10. Kronn DF, Day-Salvatore D, Hwu WL, Jones SA, Nakamura K, Okuyama T, Swoboda KJ, Kishnani PS; Pompe Disease Newborn Screening Working Group. Management of Confirmed Newborn-Screened Patients With Pompe Disease Across the Disease Spectrum. *Pediatrics.* 2017;140(Suppl 1):S24–S45. doi: 10.1542/peds.2016-0280E.
11. Schorling DC, Pechmann A, Kirschner J. Advances in Treatment of Spinal Muscular Atrophy – New Phenotypes, New Challenges, New Implications for Care. *J Neuromuscul Dis.* 2020;7(1):1–13. doi: 10.3233/JND-190424.