ISSN 1848-817X
Coden: MEJAD6 53 (2023) 1

Metastaze u nosnoj šupljini, paranazalnim sinusima i nazofarinksu – prikazi slučajeva

Metastases in the nasal cavity, paranasal sinuses and nasopharynx – case reports

Anamarija Šestak, Aleksandra Bonevski, Jasminka Stepan Giljević, Tomislav Baudoin*

Sažetak

Uvod: Metastaze u nosnu šupljinu, paranazalne sinuse i nazofarinks su rijetke, ali ako su prisutne tada je najčešće sijelo maksilarni sinus. Prateći simptomi metastaze u navedenim sijelima mogu imitirati druga benigna i češća stanja, a prava etiologija se može predvidjeti i propustiti tijekom duljeg razdoblja.

Prikaz slučaja: Prikazujemo dva slučaja s prisutnim tumorskim tvorbama u nosnoj šupljini, paranazalnim sinusima i nazofarinksu s različitom kliničkom slikom i konačnim ishodom. Prvi je slučaj šesnaestogodišnjeg bolesnika sa suspektnom metastazom ekstraosealnog Ewingovog sarkoma lijeve potkoljenice u nazofarinks i desni maksilarni sinus. Sumnja je postavljena nakon snimanja PET/CT-a, a bolesnik nije imao tegobe od strane nosa i paranazalnih šupljina. Patohistološka analiza bioptata ukazala je na upalne promjene bez tumorskih stanica. Drugi je slučaj pedesetsedmogodišnje bolesnice koja se žalila na otežano disanje i učestale epistakse iz lijeve nosnice. Kliničkim pregledom i radiološkom obradom bila je vidljiva tumorska tvorba u lijevom nosnom kavumu, a patohistološka analiza bioptata ukazala je na metastazu karcinoma bubrega.

Zaključak: Metastaze u nosnu šupljinu, paranazalne sinuse i nazofarinks vrlo su rijetke. Mogući je širok spektar pratećih simptoma, a njihova odsutnost ne isključuje mogućnost prisutnosti metastaze. Svaki patološki nalaz utvrđen kliničkim pregledom ili radiološkom obradom, te prisutnost tegoba od strane nosa i paranazalnih sinusa kod bolesnika s malignom bolešću zahtjeva pregled i obradu otorinolaringologa.

Ključne riječi: nosna šupljina, paranazalni sinusi, nazofarinks, tumor, metastaza

Summary

Introduction: Metastases to the nasal cavity, paranasal sinuses and nasopharynx are rare, but if they are present, then the maxillary sinus is the most common site. Accompanying symptoms of metastasis in the mentioned scans can imitate other benign and more common conditions, and the true etiology can be predicted and missed for a long period of time.

Case report: We present two cases with tumor formations in the nasal cavity, paranasal sinuses and nasopharynx with different clinical presentation and final outcome. The first case is a sixteen-year-old patient with suspected metastasis of extra osseous Ewing's sarcoma of the left lower leg to the nasopharynx and right maxillary sinus. The suspicion was raised after a PET/CT scan, and the patient did not have nasal symptoms. Pathohistological analysis of biopsies indicated inflammatory changes without tumor cells. The second case is a fifty-seven-year-old patient who complained of difficulty in breathing and frequent epistaxis from the left nasal cavity. Clinical examination and radiological processing showed a tumor formation in the left nasal cavity, and the pathohistological analysis of the biopsys howed metastasis of kidney cancer.

* **KBC Osijek, Klinika za otorinolaringologiju i kirurgiju glave i vrata** (dr.sc. Anamarija Šestak, dr.med.); **Medicinski fakultet Osijek, Katedra za otorinolaringologiju i maksilofacijalnu kirurgiju** (dr.sc. Anamarija Šestak, dr.med.); **Klinika za dječje bolesti Zagreb, Zavod za hematologiju i onkologiju** (mr.sc. Aleksandra Bonevski, dr.med.; prof.dr.sc. Jasminka Stepan Giljević, dr.med.); **KBC „Sestre milosrdnice“, Klinika za otorinolaringologiju i kirurgiju glave i vrata** (Prof.dr.sc. Tomislav Baudoin, dr.med.)

Adresa za dopisivanje / *Corresponding address:* dr.sc. Anamarija Šestak, dr.med., KBC Osijek, Klinika za otorinolaringologiju i kirurgiju glave i vrata, J. Huttlera 4, 31 000 Osijek E-mail: annamarijasestak@gmail.com

Primljeno/*Received* 2022-08-31; Ispravljeno/*Revised* 2022-11-03; Prihvaćeno/*Accepted* 2023-02-06

Conclusion: Metastases to the nasal cavity, paranasal sinuses and nasopharynx are very rare. A wide spectrum of accompanying symptoms is possible, and their absence does not exclude the possibility of the presence of metastasis. Any pathological finding determined by clinical examination or radiological treatment and the presence of complaints from the nose and paranasal sinuses in patients with malignant disease requires an examination and treatment by an otolaryngologist.

Key words: nasal cavity, paranasal sinuses, nasopharynx, tumor, metastasis

Med Jad 2023;53(1):71-76

Uvod

Metastaze u nosnu šupljinu, paranazalne sinuse i nazofarinks vrlo su rijetke. Ako su prisutne obično su locirane u maksilarnom sinusu, te su solitarne. Klinička prezentacija je nespecifična, te može oponašati i neka benigna stanja. Najčešće su prisutni simptomi nosne opstrukcije i epistaksa[1], a najčešće primarno sijelo su bubrezi, dojka, štitnjača i prostata. Prognoza se smatra lošom budući da se ipak radi o diseminiranoj bolesti. Liječenje može obuhvatiti kiruršku redukciju tumora u kombinaciji sa zračenjem ili samo palijativno liječenje.[1] Jedno od mogućih, ali iznimno rijetkih primarnih sijela, ali i metastaza u sinonazalno područje, je ekstraosealni Ewingov sarkom koji, s vrlo nespecifičnim simptomima i nepažljivom obradom također može promaknuti.[2]

U dijagnostičkoj obradi potrebno je učiniti radiološku obradu u smislu kompjuterizirane tomografije (CT), magnetne rezonance (MR) i pozitronske emisijske tomografije (PET), zbog adekvatnog određivanja stadija bolesti.[3]

Nakon pretraživanja literature u bazama PubMed i GoogleScholar, koristeći ključne riječi *"sinonasal"*, *"nasopharyngeal"* i*"metastasis"*, nađeno je ukupno 59 prikaza slučaja metastaza u nosnu šupljinu, paranazalne sinuse i nazofarinks.

U radu prikazujemo dva bolesnika sa suspektnom metastazom u područje sinusa i nosa.

Ono što je značajno u našem prikazu slučaja je i opis važnosti dijagnostičkog postupka, te i to da patološki nalaz radioloških obrada ne mora nužno značiti i prisutnost bolesti, kao i nespecifičnost simptomatologije metastaza u sinonazalno područje.

Prikaz bolesnika

Šesnaestogodišnji bolesnik obrađivan je po pedijatru zbog otekline lijeve potkoljenice, koja je prema nalazu ultrazvuka upućivala na mogući ekstraosealni Ewingov sarkom. Nadalje, učinjen je PET/CT, prema kojemu se opisivao u potpunosti ispunjen desni maksilarni sinus inhomogenim sadržajem, te zadebljanje sluznice u području nazofarinksa s patološkom metaboličkom aktivnošću (fokalno nakupljanje fluorodeoksiglukoze [FDG], *maximum standardize duptakevalue* [SUVmax] 11,7). Bolesnik se pri tome nije žalio na tegobe od strane nosa i paranazalnih šupljina. Također je učinjen i MR glave na kojemu je opisana solidnotkivna promjena u nazofarinksu morfološkog aspekta adenoida, bez znakova opstrukcije Eustahijevih tuba. S desne strane je u razini nazofarinksa prikazan retrofaringealni limfonod uzdužnog promjera oko 18 mm. Desni maksilarni sinus bio je u potpunosti ispunjen heterogenim sadržajem, uz vidljivu hiperplastičnu sluznicu. Učinjena je endoskopija nosa, te je uočena tvorba u nazofarinksu koja se doimala kao adenoidno tkivo. Zbog patološkog nalaza, prvenstveno PET/CT-a, uz biopsiju tumorske tvorbe lijeve natkoljenice, učinjena je i biopsija promjene u nazofarinksu, kao i sadržaja iz desnog maksilarnog sinusa. Patohistološkom analizom utvrđen je sinovijalni karcinom lijeve potkoljenice, dok je bioptat tvorbe iz nazofarinksa upućivao na adenoidno tkivo, a sadržaj iz desnog maksilarnog sinusa na kroničnu upalu. Bolesnik je dalje upućen dječjem kirurgu na daljnje liječenje.

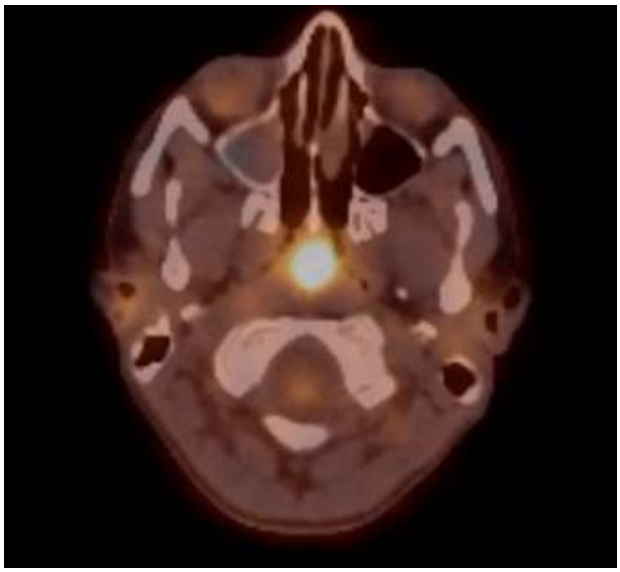

Slika 1. Prikaz patološkog nakupljanja FDG-a u području nazofarinksa na snimci PET/CT-a
Figure 1 Pathological accumulation of FDG in the nasopharynx on the PET/CT scan

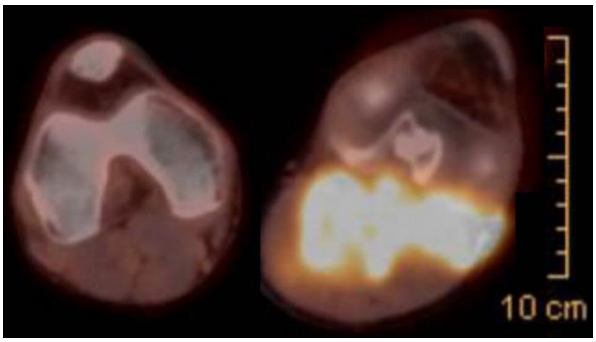

Slika 2. Prikaz patološkog nakupljanja FDG-a u području lijeve potkoljenice na snimci PET/CT-a
Figure 2 Pathological accumulation of FDG in the area of the left lower leg on a PET/CT scan

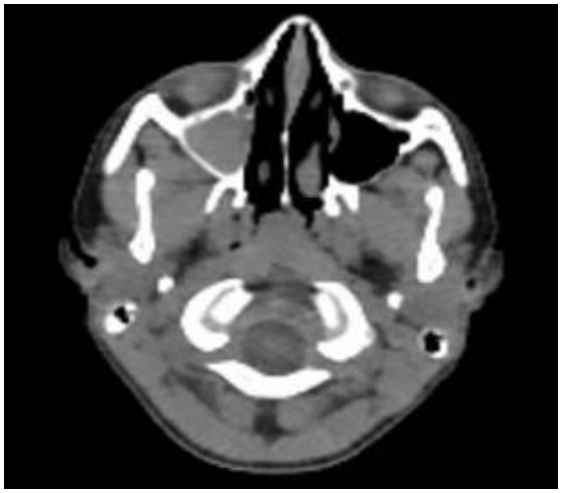

Slika 3. Prikaz solidnotkive promjene u nazofarinksu i zasjenjenja desnog maksilarnog sinusa na snimci MR-a
Figure 3 Solid tissue in the nasopharynx and shadowing of the right maxillary sinus on the MR image

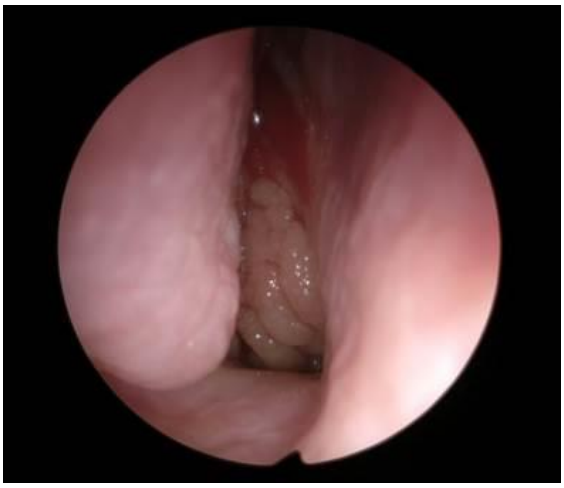

Slika 4. Endoskopski prikaz tvorbe u nazofarinksu
Figure 4 Endoscopic view of tissue in the nasopharynx

Prikaz bolesnice

Pedesetsedmogodišnja bolesnica javila se u hitnu otorinolaringološku ambulantu zbog epistakse iz lijeve nosnice. Također je navela da dulje vrijeme otežano diše na lijevu nosnicu. Kliničkim pregledom uočena je tumorska tvorba u lijevom nosnom kavumu, koja je bioptirana. Učinjen je CT paranazalnih šupljina koji je pokazivao tumorsku tvorbu koja ispunjava cijeli lijevi nosni kavum. Patohistološki nalaz upućivao je na metastazu karcinoma bubrega. Naknadno je učinjen CT abdomena na kojemu je opisana solidna, hipervaskularna lezija donjeg pola desnog bubrega dimenzija 45×52 mm. Endoskopski se odstranio ostatak tumorske tvorbe u nosnom kavumu, učinjena je desnostrana nefrektomija, te je bolesnica dalje nastavila onkološko liječenje pazopanibom. Na redovnim kontrolama kod otorinolaringologa ne uočava se recidiva u lijevom nosnom kavumu godinu dana nakon operativnog zahvata.

Slika 5. Prikaz tumorske tvorbe u lijevom nosnom kavumu na snimci CT-a
Figure 5 Tumor in the left nasal cavity on a CT scan

Rasprava

Kod prvog bolesnika, iako se u konačnici nije radilo o malignom procesu nazofarinksa i maksilarnog sinusa, važno je naglasiti značaj i nedostatke radiološke obrade. Prilikom obrade utvrđeno je fokalno nakupljanje na PET/CT snimkama u nazofarinksu SUVmax 11,7, dok se klinički izraslina u nazofarinksu doimala benignom i bolesnik nije imao nazalnih tegoba. Problem s

radiološkom obradom, kao što je PET/CT, je nespecifično nakupljanje FDG-a i uobičajeno nakupljanje u području nazofarinksa kod pedijatrijske populacije, bilo fiziološki ili zbog upale. Zbog navedenoga teško je izdiferencirati radi li se ili ne o zloćudnom tumoru. Prema literaturi difuzno nakupljanje FDG-a u nazofarinksu u pedijatrijske populacije smatra se fiziološkim ako je SUVmax manji od 7,6, a ako je veći od 11 smatra se patološkim i preporučuje se biopsija.[4]

Kod odrasle populacije uzima se i manja vrijednost SUVmax (SUVmax ≥ 6) kao patološkom i to pogotovo ako je prisutno i nakupljanje FDG-a u retrofaringealnim limfnim čvorovima.[3] Spomenuta vrijednost SUVmax ≥ 6 predložena je kao *cutoff* vrijednost u radu autora Lee i sur. u kojemu su analizirani obrasci nakupljanja FDG-a u nazofarinksu na 177 bolesnika u usporedbi sa snimkama PET/CT-a od 48 bolesnika s nazofaringealnim karcinomom. Kod svih 177 bolesnika s incidentalnim nakupljanjem FDG-a u nazofarinksu, srednja vrijednost SUVmax iznosila je 3,9±1,4, dok je za grupu bolesnika s nazofaringealnim karcinomom iznosila 10,4±4,6.[3] Također, asimetrično nakupljanje FDG-a smatra se patološkim.[4] Odsutnost simptoma i naizgled benigni klinički nalaz nije kontraindikacija za biopsiju ako je nalaz radiološke obrade patološki, pogotovo unutar cjelokupne obrade bolesnika s malignom bolešću.

Trebalo bi spomenuti da je kod bolesnika bio suspektan ektraosealni Ewingov sarkom temeljem radiološke obrade, te se, s obzirom na patološki radiološki nalaz u nazofarinksu i desnom maksilarnom sinusu, moglo se raditi i o primarnom Ewingovu sarkomu paranazalnih sinusa i nosa s metastazom u lijevu potkoljenicu. Sinonazalni Ewingov sarkom izrazito je rijedak, a klinički se obično manifestira nazalnom opstrukcijom, rinorejom i epistaksom. Ewingov sarkom je u 1-4% slučajeva prisutan u području glave i vrata, te se u 80% slučajeva pojavljuje prije 20. godine života.[5] U 18% slučajeva bolesnici sa sinonazalnim Ewingovim sarkomom imaju prisutne metastaze i to obično u plućima i kostima.[6,7] Radiološki nema specifičnih karakteristika kojima bi se mogao razlikovati od benignih tvorbi, te svakako zahtijeva biopsiju i patohistološku analizu za postavljanje konačne dijagnoze. Pregledom literature ustanovljeno je da je Ewingov sarkom sinonazalnog područja uvijek bio prezentiran nespecifičnim simptomima kao što su nosna opstrukcija, rinoreja, epistaksa, oticanje obraza i glavobolja.[5-7]

Kod druge bolesnice, možemo vidjeti da je prisutnost nazalne simptomatologije, iako nespecifične, bila u skladu s patološkim nalazom radiološke obrade i konačne patohistološke dijagnoze. Ujedno je otežano disanje na nos i epistaksa bila prvotna prezentacija metastaze karcinoma bubrega. Pregledom literature ustanovljeno je da su najčešće metastaze karcinoma bubrega u paranazalne sinuse i nosnu šupljinu, iako potencijalno bilo koje primarno sijelo može metastazirati u navedeno područje. Najčešća prvotna prezentacija je epistaksa, iako većina bolesnika u anamnezi ima prethodno liječenje od maligne bolesti i to prvenstveno karcinoma bubrega.[8-11]Autori Dalakoti i sur., te Lee i sur. također su u svojim radovima prikazali bolesnike kojima je primarna prezentacija metastaze karcinoma bubrega bila epistaksa bez prethodnoga liječenja od maligne bolesti u anamnezi.[9,11] S obzirom na nespecifičnu simptomatologiju, prvotno liječenje je uglavnom kirurško - odstranjenje metastaze sinonazalnog područja s daljnjom sistemskom terapijom.[11-15] Za manje tumore preporučuje se resekcija tumora endoskopskim pristupom, dok je za veće potreban otvoreni pristup i veći opseg resekcije. Važno je napomenuti da je kod metastaze karcinoma bubrega kirurško liječenje opcija samo ako se radi o metastazi u jedno područje.

U zaključku, metastaze u nosnu šupljinu, paranazalne sinuse i nazofarinks vrlo su rijetke. Mogući je širok spektar pratećih simptoma, a njihova odsutnost ne isključuje mogućnost prisutnosti metastaze. Svaki patološki nalaz utvrđen kliničkim pregledom ili radiološkom obradom, te prisutnost tegoba od strane nosa i paranazalnih sinusa kod bolesnika s malignom bolešću zahtijeva pregled i obradu otorinolaringologa.

Literatura

1. López F, Devaney KO, Hanna EY, Rinaldo A, Ferlito A. Metastases to nasal cavity and paranasal sinuses. Head Neck 2016;38:1847-1854.
2. Lin JK, Liang J. Sinonasal Ewing Sarcoma: A Case Report and Literature Review. Perm J 2018;22:17-086.
3. Lee N, Yoo IR, Park SY, Yoon H, Lee Y, Oh JK. Significance of Incidental Nasopharyngeal Uptake on (18)F-FDG PET/CT: Patterns of Benign/Physiologic Uptake and Differentiation from Malignancy. Nucl Med Mol Imaging 2015;49:11-8.
4. Ma C, Zou R, Huo Y, et al. (18) F-FDG Uptake Characteristics in Differentiating Benign from Malignant Nasopharyngeal Lesions in Children. Biomed Res Int 2015;2015:354970.
5. Amri MF, Abdullah A, Azmi MI, Zaki FM, Md Pauzi SH. Primary sinonasal Ewing sarcoma: A case report. Malays J Pathol 2021;43:319-325.
6. Aldandan A, Almomen A, Alkhatib A, Alazzeh G. Pediatrics Ewing's Sarcoma of the Sinonasal Tract: A Case Report and Literature Review. Case Rep Pathol 2019;2019:8201674.

7. Coskun BU, Cinar U, Savk H, Basak T, Dadas B. Isolated maxillary sinus Ewing's sarcoma. Rhinology 2005;43:225-8.
8. Zhang N, Zhou B, Huang Q, et al.Multiple metastases of clear-cell renal cell carcinoma to different region of the nasal cavity and paranasal sinus 3 times successively: A case report and literature review. Medicine (Baltimore) 2018;97:e0286.
9. Lee HM, Kang HJ, Lee SH. Metastatic renal cell carcinoma presenting as epistaxis. Eur Arch Otorhinolaryngol 2005;262:69-71.
10. Atar Y, Topaloglu I, Ozcan D. Metastatic renal cell carcinoma in the nasopharynx. Indian J Pathol Microbiol 2013;56:40-2.
11. Dalakoti P, Pujary K, Ramaswamy B. Sinonasal Metastatic Renal Cell Carcinoma: A Report of Two Cases with Varied Presentation and a Review of Literature. Indian J Otolaryngol Head Neck Surg 2019;71(Suppl 3):2072-2077.
12. Zhu L, Wang SY, Li SM, Tao L. [Metastatic tumors in nasal cavity and pharynx: a clinicopathological analysis of 11 cases]. Zhonghua Er Bi Yan HouTou Jing Wai Ke Za Zhi 2011;46:1030-3. Chinese.
13. Chen Z, Wang Z, Shi H, Liu Q. Renal cell –like carcinoma of the nasal cavity: a case report and review of the literature. Diagn Pathol 2017;12:75.
14. Peng XL, Sun PY, Yue ZZ, Wang GP, Lin P. [Nephrogenic clear cell carcinoma of nasal cavity : a case report]. Lin Chung Er Bi Yan Hou Tou Jing Wai Ke Za Zhi 2019;33:773-774. Chinese.
15. Terada T. Renal cell carcinoma metastatic to the nasal cavity. Int J Clin Exp Pathol 2012;5:588-91.