

## Što trebamo znati o perikoronitisu?

Martina Batinić<sup>1</sup>, Klara Parić<sup>1</sup>  
dr. sc. Marko Vuletić<sup>2</sup>, doc. dr. sc. Dragana Gabrić<sup>2</sup>

[1] Studentice šeste godine

[2] Zavod za oralnu kirurgiju, Stomatološki fakultet Sveučilišta u Zagrebu

Termin perikoronitis dolazi od grčke riječi *peri-oko, okolo* i latinske riječi *corona-vijenac, kruna*, a označava upalu tkiva oko krune zuba. Najčešće se povezuje sa poluimpaktiranim trećim molarima, iako se može pojaviti kod svakog zuba koji nije potpuno izniknuo (1). Meko tkivo koje prekriva djelomično eruptiran zub naziva se perikoronalni režanj ili gingivalni operkulum (*lat. operculum*-mali poklopac) te se u literaturi često koristi sinonim operkulitis, iako on podrazumijeva samo upalu operkuluma (2).

Pojavnost perikoronitisa u populaciji varira. Istraživanja su pokazala da se simptomi povezani s perikoronitisom najčešće pojavljuju u dobi od 18 do 35 godine života s prevalencijom od 81%, bez značajnih razlika između spolova (3-6). Iako je u današnje vrijeme manje zastupljenih maksilarnih i mandibularnih impaktiranih trećih molara, zbog češćih ekstrakcija premolara u sklopu ortodonske terapije (6), i dalje su češće impaktirani oni u donjoj čeljusti. Glavni uzroci impakcije

su nedostatak prostora, ograničeni skeletalni razvoj, distalizirana erupcija denticije, povećana kruna impaktiranog zuba i kasna maturacija trećeg molara (5, 8). Nekoliko istraživanja je pokazalo da na razvoj perikoronitisa utječe sam položaj trećeg mandibularnog molara, s najvećom učestalošću kod vertikalno orijentiranih (9-11).

### ETIOLOGIJA

Najučestaliji uzročnici perikoronarne upale su bakterije koje se nakupljaju ispod operkuluma. Smještaj operkuluma preko krune zuba tvori idealno mjesto za razvoj bakterija jer je onemogućeno prikladno čišćenje. U tom području pseudodžepa dolazi do nakupljanja hrane, što s vremenom dovodi do stvaranja plaka i na kraju karijesa (12-14). Dokazano je da mikrobnu floru uglavnom čine fakultativni anaerobi: *Campylobacter gracilis*, *Capnocytophaga*, *Fusobacterium*, *Micromonas (Peptostreptococcus) micros*, *Prevotella intermedia*, *Prevotella nigrescens*, *Selenomonas noxia* i *Veillonella*. Osim njih navode se još i streptokoki, stafilkoki,

aktinomicete i enterobakterije te protozoe i gljive (2-4). Zbog prethodno navedenih bakterija, koje se nalaze također u parodontnom džepu, perikoronitis potencijalno može biti uzrok parodontne bolesti (15).

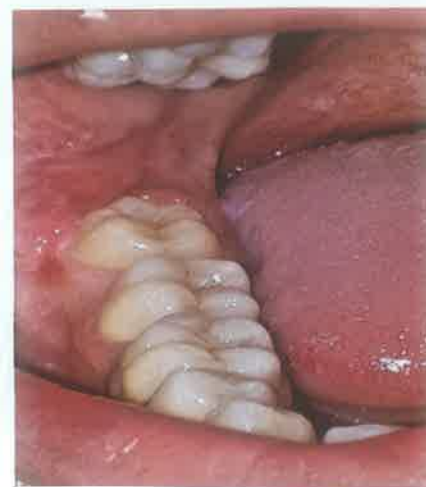Potencijalni uzročnici perikoronitisa mogu biti trauma, nezadovoljavajuća oralna higijena pojedinca, zaostajanje stranog tijela ispod operkuluma ili okluzija. Tijekom okluzije zub antagonist, koji je izrastao u okluzijsko područje impaktiranog zuba, može traumatizirati perikoronarno tkivo tijekom mastikacije, što dovodi do njegova otekuća te pojave boli, a ako se uzrok ne ukloni posljedično i do upale (16). Prethodni perikoronitis, respiratorne infekcije i tonzilitis navode se kao rjeđi uzročnici (16, 17).

### KLINIČKI TIJEK

Perikoronitis se može manifestirati kao akutna ili kronična, to jest recidivirajuća infekcija. U kliničkoj slici možemo razlikovati blage, lokalizirane oblike od teških infekcija koje zahtijevaju hospitalizaciju pacijenta. Dijagnoza se

Tablica 1. Preuzeto iz (19).

SIMPTOMI	ZNAKOVI
Rastuća bol koja traje 3 do 4 dana	Upaljeno i crveno tkivo koje prekriva donji umnjak
Pojava zadaha i/ili lošeg okusa	Tkivo osjetljivo na palpaciju, sa ili bez gnojnog iscjetka
Teškoće pri otvaranju i zatvaranju usta, žvakanju i gutanju	Limitirano otvaranje usta (trizmus)
Bolno grlo	Limfni čvorovi osjetljivi na palpaciju
Opći osjećaj lošeg zdravlja	Povišena tjelesna temperatura
Istovremena ili nedavno preboljena respiratorna infekcija	Djelomična erupcija zuba (češće vertikalna ili distoangulirana)
Bol na zagriz	Supererupcija zuba antagonista



Slika 1. Klinički nalaz perikoronitisa. (Ljubavnošću doc.dr.sc. Dragane Gabrić)

postavlja na temelju anamneze i kliničkog pregleda (Tablica 1) (18).

Akutni perikoronitis je lokalizirana upala čiji simptomi najčešće traju tri do četiri dana. Kod blažih oblika, infekcija je lokalizirana, a tkivo edematozno i osjetljivo na dodir (Slika 1). Supuracija iz džepa se javlja često, a pacijenti se tada mogu žaliti i na zadah ili loš okus u ustima. Bol se može širiti u područje uha, temporomandibularnog zgloba ili dna usne šupljine, a ponekad se pacijenti žale i na probleme sa snom zbog bolova (20).

Kronični, recidivirajući perikoronitis uglavnom se javlja kao blaža upala s periodičnim egzacerbacijama (2). U aktivnoj fazi javljaju se simptomi slični akutnoj infekciji, nakon čega slijedi nekoliko mjeseci remisije (18). Ako je uzrok perikoronitisa dugotrajna iritacija operkuluma zubima antagonistima moguće je vidjeti njihove impresije na operkulumu, dok se u težim slučajevima javljaju erozije ili plitki ulkusi. Ukoliko dođe do gubitka okolne kosti zbog dugotrajne upale na rentgenskoj snimci može se vidjeti prosvjetljenje (Slika 2) (21).

Komplikacije koje se mogu javiti uz perikoronitis uključuju pojavu oteklina, trizmusa ili lokalne limfadenopatije. Povišenje tjelesne temperature, malaksalost, gubitak apetita i leukocitoza znakovi su koji upućuju na sistemsko širenje upale. Neliječeni perikoronitis

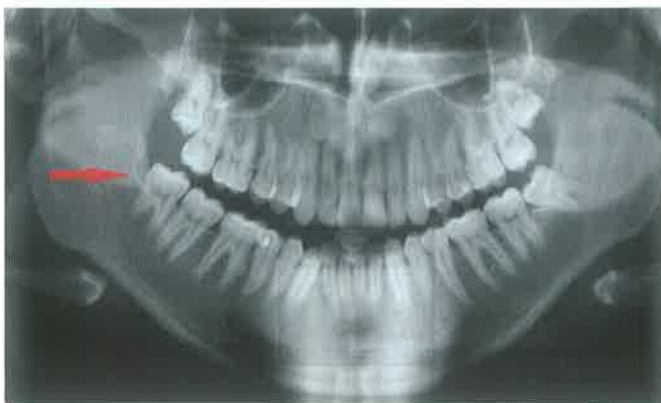može progredirati u apsces koji se zatim *per continuitatem* može širiti u okolne strukture (22). U literaturi je opisana i pojava osteomijelitisa kondila uzrokovanog perikoronitisom (23). Donji treći molari češće su smješteni bliže lingvalnoj stijenci mandibule, pa se tako i upale potekle od perikoronitisa češće šire u sublingvalno, submandibularno, ili pterigomandibularno područje, dok rjeđe bukalno (Slika 3). Daljnjom progresijom prema distalno može zahvatiti para- i retrofaringealno područje. Tada se, uz prethodno navedene simptome, javljaju otežano gutanje ili u težim oblicima otežano disanje. Takve komplikacije mogu biti opasne po život te zahtijevaju hitnu intervenciju i hospitalizaciju (2, 10).

### LIJEČENJE PERIKORONITISA

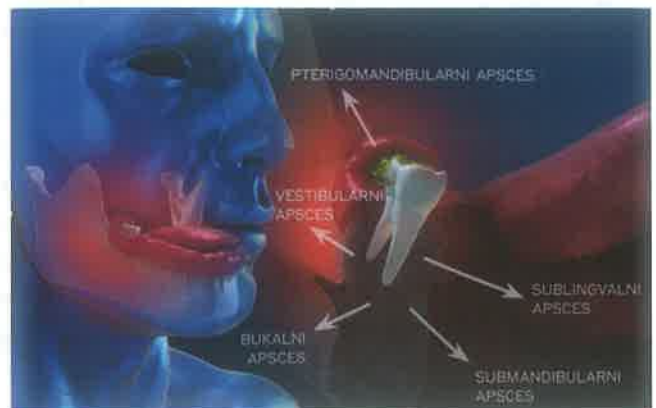
Blagi oblici perikoronitisa uglavnom spontano prolaze kroz par dana pa većina pacijenata potraži pomoć stomatologa tek kada ti simptomi traju dulje ili su jačeg intenziteta. U slučaju blagog perikoronitisa terapija izbora je pojačana oralna higijena koja uključuje ispiranje usne šupljine koje pacijent sam provodi kod kuće ili se provodi ispiranje i uklanjanje tkiva od strane stomatologa. Inicijalno se perikoronitis može liječiti uklanjanjem debrisa iz periodontalnog džepa koji se nalazi ispod operkuluma. Najčešće se debris uklanja ultrazvučnim skidačem kamenca. U istu svrhu mogu se upotrijebiti i parodontološki instrumenti, strugači i kirete. Uz to

se provodi irigacija džepa otopinom 3%-tna vodikova preoksida, a može koristiti i 0,2%-tni klorheksidin (21). Vodikov peroksid, uz to što mehanički uklanja mikroorganizme iz perikoronarnog džepa, otpuštanjem kisika smanjuje broj anaerobnih bakterija u džepu. Alternativna metoda nekirurškog liječenja je postava uloška gaze natopljene jodoformom kojom se rana tamponira kroz 48 sati, a terapija se ponavlja sve do regresije simptoma.

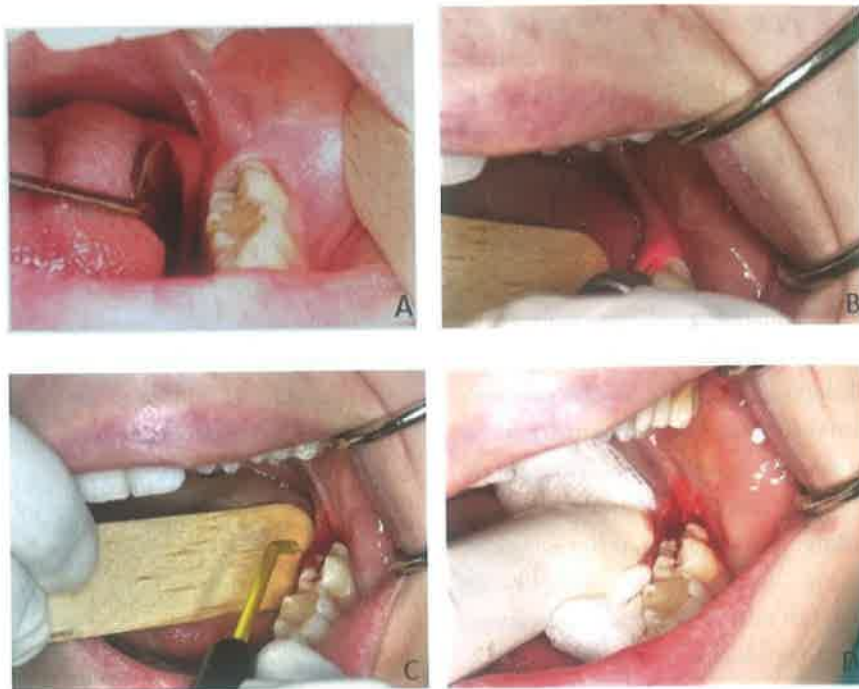
Antibiotici najčešće nisu potrebni u liječenju perikoronitisa, no ukoliko se propisuju, lijek izbora je penicilinski antibiotik, a u slučaju alergije, klindamicin (25). Ako je klinička slika teža ili su prisutne komplikacije, može se u kombinaciji s penicilinskim antibiotikom propisati i metronidazol. Amoksicilin se propisuje u dozi od 500 mg tri puta dnevno kroz sedam dana, a kombinacija amoksicilina i klavulanske kiseline u dozi od 1 g dva puta dnevno. Terapijska doza klindamicina je između 150 i 300 mg četiri puta dnevno, a metronidazol se uzima u dozi od 400 mg tri puta na dan. Znakovi sistemskog širenja upale, to jest povišena temperatura, lokalna limfadenopatija, apsces, teški trizmus i veća oteklina indikacije su za primjenu antibiotika, dok kod pojave blagih oteklina ili trizmusa nije nužno propisati antibiotik. Uz antibiotsku terapiju, apsces koji je nastao širenjem perikoronitisa potrebno je incidirati te postaviti dren (16). Pacijentima se za



Slika 2. RTG nalaz pacijenta s perikoronitisom (Slika 1) na kojem je uočljiv lokalizirani gubitak kosti. (Ljubaznošću doc.dr.sc. Dragane Gabrić)



Slika 3. Širenje upale uzrokovane perikoronitisom. (Ilustraciju izradio Dejan Gotić)



Slika 4. Operkulotomija visokoenergetskim diodnim laserom. A) Stanje prije operacije. B) Diodni laser (Hager & Werken, 975nm, 5W, CW). C) Obrada reza visokom frekvencijom pomoću cutting/coagulation elektrode. D) Stanje neposredno nakon operacije. (Ljubaznošću doc.dr.sc. Dragane Gabrić)

suzbijanje bolova preporuča uzimanje nesteroidnih protupalnih lijekova (ibuprofena) ili paracetamola.

Perikoronitis najčešće zahtijeva i kirurško liječenje, no tome mora prethoditi konzervativna terapija i povlačenje simptoma akutne infekcije. Jedna od mogućnosti je operkulotomija, kirurški postupak uklanjanja preraslog mekog tkiva, *operculum*. U literaturi se operkulotomija navodi kao metoda izbora pri liječenju perikoronitisa (21). Mogući su recidivi nakon takve terapije, a bez obzira na etiologiju, recidivirajući perikoronitis smatra se indikacijom za ekstrakciju donjih trećih molara (26). Ekstrakcija zuba je preferirana metoda liječenja, no važno je napomenuti kako je često potrebno učiti alveotomiju obzirom da su uzrok perikoronitisa najčešće impaktirani zubi. Antibiotici bi se trebali prepisati samo ako je trenutna ekstrakcija onemogućena, to jest ako je zub potrebno ekstrahirati operativnim putem.

#### SUVREMENE TERAPIJSKE METODE

U terapiji perikoronitisa mogu se koristiti i laseri, umjesto klasičnih skalpela pri operkulotomiji ili odizanja reznja za ekstrakciju zuba te za ublažavanje simptoma koji prate akutne infekcije (27). U oralnoj kirurgiji možemo koristiti sve vrste lasera, no u prednosti su tzv. mekotivni vidokoenergetski laseri (eng. soft tissue laser, STL) jer se njihove valne duljine apsorbiraju u pigmentima, to jest u hemoglobinu u krvi, zbog čega se javlja hemostaza na rubovima reza. Takva svojstva pokazuju diodni i Nd:YAG laseri. Prednosti lasera u odnosu na konvencionalnu kiruršku tehniku su brojne. Laseri imaju baktericidan učinak pa se time smanjuje potreba za prepisivanjem antibiotika. Zbog izazivanja hemostaze uglavnom nije potrebno postaviti šavove, što ubrzava cijeljenje i smanjuje postoperacijsku bol, pacijentima je ugodnije te ova metoda skraćuje vrijeme rada. Često za manje kirurške zahvate izvođene laserom nije potrebna lokalna anestezija.

Kao primjer liječenja perikoronitisa laserom prikazat ćemo slučaj 24-godišnje pacijentice kojoj je na Zavodu za oralnu kirurgiju učinjena operkulotomija visokoenergetskim diodnim laserom valne duljine 980nm, u kontinuiranom modu rada, koristeći snagu od 5W (Slika 4). Postoperativno nisu zabilježene nikakve komplikacije.

Fotobiomodulacijski efekt lasera niske energije (eng. low level laser therapy, LLLT) može se iskoristiti za ublažavanje simptoma perikoronitisa. Uz LLLT potrebno je provesti i uobičajenu terapiju debridmana i irigacije džepa pa je ovdje ponajprije riječ o ublažavanju boli ili trizmusa koji se javlja u akutnoj infekciji (28). Uz to LLLT pomaže cijeljenju tkiva i ima protuupalno djelovanje (29). U dentalnoj medicini se za LLLT najčešće koriste diodni niskoenergetski laseri.

Pomoćno sredstvo u liječenju perikoronitisa može biti i antimikrobna fotodinamska terapija (engl. antimicrobial photodynamic therapy, aPDT) (30). Ona se temelji na aktivaciji netoksičnog fotosenzitivnog sredstva laserskom zrakom niske energije pri čemu dolazi do stvaranja slobodnih kisikovih radikala koji oštećuju membranu i DNA bakterija. Kako se aPDT pokazala uspješnom metodom eradikacije patogena iz parodontnih džepova, zbog sličnosti bakterijske flore ispitana je učinkovitost i u liječenju perikoronitisa te je dokazan njen pozitivan učinak na ishod liječenja gdje je kombinirana antibiotska i kirurška tehnika.

#### ZAKLJUČAK

Perikoronitis ili upala perikoronarnog džepa relativno je čest klinički entitet koji je potrebno znati ispravno i pravovremeno dijagnosticirati kako bi se na vrijeme provela konzervativna ili kirurška terapija i na taj način preveniralo potencijalno širenje odontogene upale i komplikacije koje su posljedica širenja upale. ①

## LITERATURA

1. Newman M, Takei H, Klokkevold P, Carranza F. Carranza's Clinical Periodontology. 12th ed. St. Louis, Missouri: Elsevier Saunders; 2015. 904p. Chapter 17, Acute gingival infections; p251.
2. Dhonge RP, Zade RM, Gopinath V, Amirisetty R. An insight into pericoronitis. *Int J Dent Med Res.* 2015;1(6):172-5.
3. Bradshaw SBS, Faulk J, Blakey GH, Phillips C, Phero JA, White RP, Jr. Quality of life outcomes after third molar removal in subjects with minor symptoms of pericoronitis. *J Oral Maxillofac Surg.* 2012;70(11):2494-500.
4. Nitzan DW, Tal O, Sela MN, Shteyer A. Pericoronitis: a reappraisal of its clinical microbiologic aspects. *J Oral Maxillofac Surg.* 1985;43(4):510-6.
5. Yamalik K, Bozkaya S. The predictivity of mandibular third molar position as a risk indicator for pericoronitis. *Clin Oral Invest.* 2008;12(1):9-14.
6. Shahakbari R, M. Eshghpour M, Rajaei M, Rezaei NM, Golfakhrabadi P, Nejat A. Effectiveness of green tea mouthwash in comparison to chlorhexidine mouthwash in patients with acute pericoronitis: a randomized clinical trial. *Int J Oral Maxillofac Surg.* 2014;43:1394-8.
7. Janson G, Putrick LM, Henriques JF, de Freitas MR, Henriques RP. Maxillary third molar position in class II malocclusions: the effect of treatment with and without maxillary premolar extractions. *Eur J Orthod.* 2006;28(6):573-9.
8. Güngörmüş M. Pathologic status and changes in mandibular third molar position during orthodontic treatment. *J Contemp Dent Pract.* 2002;3(2):11-22.
9. Halverson BA, Anderson WH 3d. The mandibular third molar position as predictive criteria for risk for pericoronitis: a retrospective study. *Mil Med.* 1992;157(3):142-5.
10. Moloney J, Stassen LFA. Pericoronitis: treatment and a clinical dilemma. *J Ir Dent Assoc.* 2009;55(4):190-2.
11. Bataineh A, Albashaireh Z, Hazza'a. The surgical removal of mandibular third molars: A study in decision making. *Quintessence Int.* 2002;33(8):613-7.
12. Rajasuo A, Meurman JH, Murtomaa H, Torkko H. Effect of extraction of partly erupted third molars on subgingival microorganisms. *Oral Surg Oral Med Oral Pathol Oral Radiol Endod.* 1992;74(4):431-6.
13. Rajasuo A, Meurman JH, Murtomaa H. Periodontopathic bacteria and salivary microbes before and after extraction of partly erupted third molars. *Scand J Dent Res.* 1993;101(2):87-91.
14. Kang F, Huang C, Sah MK, Jiang B. Effect of eruption status of the mandibular third molar on distal caries in the adjacent second molar. *J Oral Maxillofac Surg.* 2016;74(4):684-92.
15. Gelesko S, Blakey GH, Partrick M, Hill DL Jr, White RP Jr, Offenbacher S, et al. Comparison of periodontal inflammatory disease in young adults with and without pericoronitis involving mandibular third molars. *J Oral Maxillofac Surg.* 2009;67(1):134-9.
16. The Royal College of Surgeons of England. National Clinical Guidelines [Internet]. London; 1997. Available from: <https://www.rcseng.ac.uk/dental-faculties/fds/publications-guidelines/clinical-guidelines/>.
17. Rajasuo A, Jousimies-Somer H, Savolainen S, Leppanen J, Murtomaa H, Meurman JH. Bacteriologic findings in tonsillitis and pericoronitis. *Clin Infect Dis* 1996;23(1):51-60.
18. Renton T, Wilson NHF. Problems with erupting wisdom teeth: signs, symptoms, and management. *Br J Gen Pract.* 2016;66(649):e606-8.
19. Wayland J. Impacted third molars. 1st ed. Hoboken, NJ: Wiley Blackwell; 2018. 266p. Chapter 3, Complications; p47.
20. Magraw CB, Golden B, Phillips C, Tang DT, Munson J, Nelson BP, et al. Pain with pericoronitis affects quality of life. *J Oral Maxillofac Surg.* 2015;73(1):7-12.
21. Hupp JR, Tucker MR, Ellis E. Contemporary Oral and Maxillofacial Surgery. 6th edition. St Louis: Mosby; 2014. 718p. Chapter 9, Principles of Management of Impacted Teeth; p146.
22. Fragiskos FD. Oral surgery. 1st ed. Berlin: Springer; 2007. Chapter 9, Odontogenic Infections; p. 205-41.
23. Wang R, Cai Y, Zhao YF, Zhao JH. Osteomyelitis of the condyle secondary to pericoronitis of a third molar: a case and literature review. *Aust Dent J.* 2014;59(3):372-4.
24. Ohshima A, Arijji Y, Goto M, Izumi M, Naitoh M, Kurita K, et al. Anatomical considerations for the spread of odontogenic infection originating from the pericoronitis of impacted mandibular third molar: computed tomographic analyses. *Oral Surg Oral Med Oral Pathol Oral Radiol Endod.* 2004;98(5):589-97.
25. Wayland J. Impacted third molars. 1st ed. Hoboken, NJ: Wiley Blackwell; 2018. 266p. Chapter 6, Pharmacology; p131-61.
26. National Institute of Clinical Excellence. Guidance on the Extraction of Wisdom Teeth [Internet]. London: National Institute of Clinical Excellence; 2000. Available from: [www.guidance.nice.org.uk/ta1](http://www.guidance.nice.org.uk/ta1).
27. Asnaashari M, Zadsirjan S. Application of Laser in Oral Surgery. *J Lasers Med Sci.* 2014;5(3):97-107.
28. Sezer U, Eltas A, Ustün K, Senyurt SZ, Erciyas K, Aras MH. Effects of low-level laser therapy as an adjunct to standard therapy in acute pericoronitis, and its impact on oral health-related quality of life. *Photomed Laser Surg.* 2012;30(10):592-7.
29. Hamid MA. Low-level Laser Therapy on Postoperative Pain after Mandibular Third Molar Surgery. *Ann Maxillofac Surg.* 2017;7(2):207-16.
30. Eroglu CN, Keskin Tunc S, Erten R, Usumeze A. Clinical and histological evaluation of the efficacy of antimicrobial photodynamic therapy used in addition to antibiotic therapy in pericoronitis treatment. *Photodiagnosis Photodyn Ther.* 2018;21:416-20.