

Uloga doktora dentalne medicine u liječenju transplantiranih pacijenata

Karmen Santini¹

Luka Morelato, dr. med. dent.²

doc. dr. sc. Dragana Gabrić³

[1] studentica šeste godine

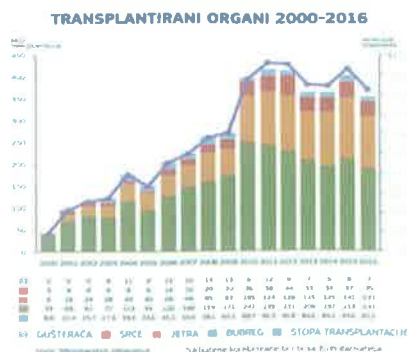
[2] Katedra za oralnu kirurgiju, Medicinski fakultet Sveučilišta u Rijeci

[3] Zavod za oralnu kirurgiju, Stomatološki fakultet Sveučilišta u Zagrebu

Transplantacija organa u pojedinim medicinskim stanjima (hematološki maligniteti) predstavlja jedinu mogućnost liječenja koje omogućava preživljavanje, dok u drugima (kardiomiopatija, kronične bubrežne bolesti, dijabetes, ciroza jetre) stvara uvjete koji omogućavaju kontrolu osnovne bolesti i bolju kvalitetu života (1). Zahvaljujući otkriću immunosupresivnih lijekova i razvojem kirurških tehnika, posljednjih godina, transplantacija organa se ustalila u suvremenoj medicini (1, 2). Cilj ovog članka prikazati je dentalno liječenje transplantiranih pacijenata te najčešće probleme s kojima se možemo susresti u liječenju istih.

Osnovni principi liječenja

Osnovni principi transplantacije temelje se na imunološkom podudaranju donatora i primatelja te potrebi za immunosupresivnom terapijom koja je nužna za prevenciju odbacivanja organa (1-4). Danas se najčešće transplantiraju bubrezi, jetra, srce, gušterača, pluća i matične stanice (Slika 1) (1, 3, 5).



Slika 1. Broj transplantiranih organa u RH. Preuzeto iz (5).

Posljednjih godina, broj transplantacija znatno se povećao te stoga ne iznenađuje činjenica da se sve češće susrećemo s transplantiranim pacijentima (3). Zbog nedostatka kliničkih ispitivanja danas ne postoje čvrsti stavovi zasnovani na dokazima koji bi bili vodilja u pristupu transplantiranim pacijentima (6).

Doktor dentalne medicine mora biti dio medicinskog tima za transplantaciju i sudjelovati u sveobuhvatnom liječenju ovakvih pacijenata (1, 4-7). Za razliku od zdrave populacije, transplantirani pacijenti zahtijevaju prilagođeno dentalno liječenje (1, 4, 7-9). Dobrim dentalnim planiranjem u pretransplantacijskom i posttransplantacijskom periodu, pacijentu treba omogućiti dugoročno oralno zdravlje i bolju kvalitetu života (1-4). Naime, zbog smanjene obrane domaćina, postoji velika opasnost od komplikacija, uključujući infekcije, odbacivanje organa i/ili fatalni ishod (1, 4). Nužno je raspraviti o trenutnom zdravstvenom i imunološkom stanju pacijenta te stupnju disfunkcije organa (4). Prije stomatološkog zahvata valja razmotriti i potrebu za antibiotskom profilaksom te procijeniti rizik od krvarenja i infekcija (4).

Pretransplantacijski period

Posebna pozornost pridaje se saniranju usne šupljine prije same transplantacije (1, 2, 4). U pretransplantacijskom razdoblju dijagnostika se sastoji od uzimanja detaljne stomatološke anamneze, dentalne radiografije te opsežnog kliničkog pregleda cijele usne

šupljine (1, 4). Nakon stomatološkog pregleda potrebno se konzultirati s transplantacijskim timom. Potpuno saniranje usne šupljine nije uvijek moguće, ali mu treba težiti. Glavni razlozi koji mogu promijeniti plan dentalnog zbrinjavanja je hitnost transplantacije i opće zdravstveno stanje pacijenta (1, 7). Postoje izvještaji iz transplantacijskih centara u kojima se opisuju brojne komplikacije oralnih infekcija koje dovode do odgađanja same transplantacije, kao i pojavi posttransplantacijske sepse (4, 10). Radne skupine *Multinacionalne organizacije za karcinome* i *Europske organizacije za transplantaciju matičnih stanica*, preporučuju da svi kandidati za presađivanje matičnih stanica što ranije prođu sveobuhvatnu dentalnu i oralnu procjenu kojom će se prepoznati i eliminirati potencijalni fokusi u usnoj šupljini (1). Prije transplantacije potrebno je identificirati i eliminirati sve aktivne procese, potencijalne izvore infekcije te ukloniti lokalne čimbenike koji mogu izazvati traumu, bol i krvarenje (4, 7). Sve simptomatske lezije (aktivni karijes, pulpna bolest, periapikalni proces, mobilni zubi koji nemaju dobru prognozu, patološke lezije) trebaju biti sanirane prije transplantacije (1, 4). Također, treći molari s anamnezom rekurentnog perikoronitisa trebaju biti razmotreni za ekstrakciju (4). Ukoliko u dentalnoj anamnezi postoji parodontna bolest, pacijent treba proći parodontološku obradu (struganje i poliranje korijenova) (4). Potrebno je ukloniti sve moguće lokalne čimbenike

(nestabilna proteza, ortodontski aparat) koji imaju iritabilan potencijal (Tablica 1) (1, 4, 7, 11, 12). Zajedno s transplantacijskim timom donosi se odluka o krajnjem datumu posljednjeg stomatološkog tretmana (1, 2). Postoje brojne nesuglasice oko invazivnih zahvata koji zahtijevaju period cijeljenja. Neki autori predlažu da se takvi zahvati odgode i naprave nakon transplantacije kada pacijent bude stabilan (7). Danas je ustaljeno mišljenje da svi stomatološki postupci trebaju biti završeni najmanje 2 tjedna prije transplantacije, s naglaskom na invazivne, koji zahtijevaju period cijeljenja (1, 4).

U predtransplantacijskom razdoblju, svi pacijenti bi trebali proći kroz profesionalnu edukaciju o održavanju zdravlja usne šupljine (1, 4). Cilj edukacije u ovom razdoblju je da pacijent neposredno nakon same transplantacije bude sposoban adekvatno održavati zdravlje usne šupljine. Svi pacijenti trebaju dobiti informacije o pravilnom četkanju zuba (mekana četkica, interdentalna higijena) te korištenju dodatnih metoda (topikalna fluoridacija, njega usana) za održavanje cjelokupnog oralnog zdravlja (7, 12-15). Medicinski centar Sveučilišta u Goettingenu u Njemačkoj napravio je studiju u kojoj su uspoređivali oralno zdravlje kod pacijenata prije i poslije transplantacije jetre. Dokazano je da pacijenti prije

i poslije transplantacije imaju loše oralno zdravlje, što kompromitira cijeli transplantacijski postupak (13). Većina pacijenata kod kojih je došlo do komplikacija (infekcije, odbacivanje organa) je u podlozi imala lošu oralnu higijenu (10, 13-15). Smatra se da čak 80% pacijenata neposredno nakon transplantacije ima simptome u usnoj šupljini (7).

Premedikacija i specifičnosti pojedinih organa

Bolesnici kojima je indicirana transplantacija imaju teško narušeno opće zdravstveno stanje te ih je potrebno promatrati kao visoko rizične pacijente. Osim osnovne bolesti, rizik donose i lijekovi koji su indicirani za njihovu osnovnu bolest (antikoagulacijski, antiagregacijski, blokatori kalcijevih kanala, beta blokatori, diuretici) (1, 4, 7-9). Kod ovakvih pacijenata treba procijeniti funkciju metaboličkih, hemostatskih i homeostatskih mehanizama (4, 6). Problematika je kompleksna, a stomatološki tim treba razmotriti potrebu za antibiotskom profilaksom, rizike od krvarenja i infekcije, moguće interakcije lijekova i toksične reakcije. Danas ne postoji standardizirani dogovor oko svih indikacija za antibiotskom profilaksom te ovo i dalje ostaje tema mnogih rasprava (1, 4, 7-9). Svi pacijenti na imunosupresivnoj terapiji imaju

povećan rizik od bakterijemije, ali ima jako malo kliničkih studija koje bi dokazale korist antibiotske profilakse (1). Pregledom literature može se zaključiti da je za pacijente koji su kandidati za transplantaciju srca (valvulopatija, kongenitalne srčane mane) i transplantaciju bubrega (kronična bubrežna bolest, 3.stadij) indicirana antibiotska profilaksa (1, 8, 11). Sva ostala stanja (kardiomiopatija, nefropatija, kronični hepatitis) nemaju dokazanu korist od profilakse (1). Također, primjena antibiotika 2 tjedna prije transplantacije jetre znatno povećava rizik od gljivičnih infekcija. Navodi se podatak da gljivične infekcije uzrokuju stopu smrtnosti od 69% u posttransplantacijskom periodu (9). Zbog svega navedenog, ne bi se smjelo rutinski primjenjivati antibiotike, već individualno pristupiti svakom pacijentu (1, 4).

Doktor dentalne medicine treba procijeniti rizik od produljenog krvarenja i razvoja infekcije (1, 3, 4). Rizik za infekciju u razdoblju prije transplantacije se ne razlikuje od ostale populacije, ali kod kandidata za transplantaciju matičnih stanica potrebno je pregledati krvnu sliku (poremećaj broja leukocita) i apsolutni broj neutrofila (1, 7, 12, 16). Kod ovakvih bolesnika može se pružiti uobičajeni stomatološki tretman, ako su dobrog

Tablica 1. Pretransplantacijsko dentalno liječenje. Preuzeto i prerađeno iz (1).

POTENCIJALNI PROBLEM	DIJAGNOSTIKA	LIJEČENJE
MEKA TKIVA (infekcija)	bris (mikrobiološka kultura) biopsija	antibiotici; profilaktičke mjere
TVRDA ZUBNA TKIVA	klinički pregled, RTG (ortopantomogram) testovi vitaliteta testovi senzibiliteta	saniranje karijesa endodontski tretman ekstrakcija zuba s lošom prognozom (pomični, nevitalni, PA radiolucencija)
PARODONT	parodontološki pregled (PBI, džepovi)	struganje i poliranje korjenova
PERIKORONITIS	anamneza, RTG	ekstrakcija >2 tj.prije transplantacije

općeg stanja te ako im je broj trombocita veći od 50.000/mm³, ukupni broj leukocita veći od 2.000/mm³, odnosno broj neutrofila veći od 1.000/mm³ (7, 12, 16). Opasnost od produljenog krvarenja postoji i kod kandidata za transplantaciju jetre (poremećaj sinteze koagulacijskih faktora) te pacijenata koji su na antiagregacijskoj i antikoagulantnoj terapiji (4, 8, 11, 16). Također, neki imunosupresivni lijekovi (ciklosporin) mogu dovesti do poremećaja krvarenja (1, 4). Kod takvih pacijenata rezultati testiranja protrombinskog vremena (PV), odnosno internacionalnog normaliziranog omjera (INR), odlučujući je za donošenje odluke o invazivnom stomatološkom zahvatu.

Ako je INR ≤ 3, pacijent je siguran za sve zahvate (17). U slučaju abnormalnog nalaza (INR > 3,1 i/ili broj trombocita < 50.000/mm³), prije zahvata je nužna konzultacija s hematologom da bi se korigirala vrijednost (8, 9, 11, 16, 17). U slučaju pojačanog krvarenja treba primijeniti mjere lokalne hemostaze, želatinaste spužvice, trombinske preparate ili antifibrinolitičke tekućine za ispiranje (traneksamična kiselina) (16).

Trebalo bi izbjegavati primjenu nesteroidnih protuupalnih lijekova (NSAID) jer povećavaju nefrotoksičnost imunosupresiva (ciklosporin, takrolimus) i povećava se rizik za krvarenje (1, 4). Primjena

antiagregacijskih lijekova (acetilsalicilna kiselina) bi se također trebala izbjegavati zbog povećanog rizika od krvarenja (4, 8, 9, 11). Zbog potencijalne metaboličke disfunkcije postoje rizici od toksičnih reakcija (6). Pri kliničkom pregledu potrebno je razmotriti i eliminirati nuspojave lijekova (kserostomija, hiperplazija gingive, ortostatska hipotenzija, hipertenzija, hiperglikemija) te sukladno njima prilagoditi zahvat (1, 4, 8, 9, 11). Ukoliko pacijent ima aktivnu leziju (purulentni parodontitis, absces), potrebno je, u dogovoru s medicinskim timom, primijeniti antibiotsku terapiju prije i nakon dentalnog tretmana (4, 8, 9). Opasnost predstavlja i moguća interakcija lijekova (1, 4, 8, 9). Primjena

Tablica 2. Imunosupresivni lijekovi i nuspojave. Preuzeto i prerađeno iz (1).

LJEK	KATEGORIJA	POTENCIJALNI PROBLEMI	INTERAKCIJE	ORALNE MANIFESTACIJE
PREDNISON (Decortin)	kortikosteroid	Cushing sindrom, dijabetes, hipertenzija, miopatija, osteoporoza, glaukom, avaskularna nekroza	pojačava učinak ostalih imunosupresiva (takrolimus, ciklosporin)	oralna kandidijaza, rekurentna HSV infekcija
CIKLOSPORIN	Ca inhibitor	hipertenzija, nefrotoksičnost, tremor, disbalans elektrolita (K, Mg)	Flukonazol	hiperplazija gingive
TAKROLIMUS	Ca inhibitor	hipertenzija, hepatotoksičnost, mijelosupresija, porast konc.glukoze	Flukonazol	piogeni granulom
AZATIOPRIN	nukleozidni inhibitor	leukopenija, mijelosupresija, hepatotoksičnost		
MIKOFENOLAT	nukleozidni inhibitor	hipertenzija, anemija, leukopenija, dijareja		
SIROLIMUS	mTOR inhibitor	hiperlipidemija, dijabetes	Flukonazol	aftozne ulceracije
EVEROLIMUS	mTOR inhibitor	porast lipida i glukoze u krvi	Flukonazol	aftozne ulceracije

određenih antibiotika (tetraciklini, aminoglikozidi) treba biti dobro razmotrena zbog njihove potencijalne nefrotoksičnosti koja korelira s nefrotoksičnosti imunosupresiva (ciklosporin, takrolimus) (4, 8, 9). Antibiotici (eritromicin, klaritromicin) i antifungalni lijekovi (ketokonazol, flukonazol, itrakonazol) su lijekovi koji mogu povećati koncentraciju ciklosporina u serumu, što dovodi do povećane imunosupresije i posljedičnih komplikacija (infekcije) (4, 9, 10, 12) (Tablica 2).

S obzirom na organ koji se planira transplantirati postoje specifičnosti koje bi se trebale razmotriti (1, 3, 4). Plućni bolesnici često koriste terapiju kisikom te se tijekom dentalnog liječenja treba izbjegavati upotreba zapaljivih proizvoda i administracija opioidnih analgetika koji mogu povećati rizik od respiratorne depresije (4). Prije transplantacije jetre osim već opisanog rizika od krvarenja, trebamo biti pažljivi s primjenom lijekova koji se metaboliziraju u jetri (4, 9). Lokalna anestezija s vazokonstriktorom (lidokain, prilokain, mepivakain i bupivakain) se može koristiti, a pri tome se ne smije prijeći ukupna doza od 7mg/kg (4). Iako se lidokain 90% metabolizira u jetri, zbog njegove brze distribucije, on je relativno

siguran. Naime, nakon aplikacije jedne doze koncentracija u serumu je samo 6% (9). S obzirom na analgetsku terapiju, kod jetrenih bolesnika treba izbjegavati NSAIR (ibuprofen), a paracetamol se ne smije koristiti duže od 2 tjedna (4, 9). Iako je metabolizam NSAIR-a i acetilsalicilne kiseline kod ovakvih pacijenata normalan, takvi pacijenti imaju smanjenu koncentraciju proteina (albumini) u serumu te posljedično imamo više slobodnog lijeka u plazmi (9). Preporuka je koristiti opioidne analgetike koji se ne metaboliziraju u jetri (4). Smanjenjem funkcije bubrega može se produžiti poluvrijeme eliminacije nekih lijekova u plazmi te povećati mogućnost toksičnih reakcija (4, 8). Prije stomatološkog tretmana potrebna je konzultacija s nefrologom koji će procijeniti funkciju bubrega (glomerularna filtracija) i odrediti doze lijekova. Za kupiranje bolova preporuka je koristiti paracetamol (4, 8).

Posttransplantacijski period

Nakon transplantacije organa razlikujemo imedijatan (<6mj.) i stabilan posttransplantacijski period (1, 2, 4, 7, 8). Dentalni zahvati trebaju biti prilagođeni trenutnom stanju pacijenta te se uvijek treba konzultirati s transplantacijskim timom (1, 2, 4). Prvih 6 mjeseci nakon transplantacije

(imedijatni period) smatramo najkritičnijim razdobljem (4). Zbog prevencije i suzbijanja akutne reakcije odbacivanja u ovom periodu su indicirane jako visoke doze imunosupresiva (6). Uloga stomatološkog tima se temelji na provođenju preventivnih mjera (1, 4, 7-9). Također, brojna istraživanja pokazuju da su pacijenti u ovom razdoblju psihički labilni (težina osnovne bolesti, lijekovi, terapija) te ih je potrebno dodatno motivirati (4, 7, 8). Potrebno je ponoviti naputke o oralnoj higijeni, ukloniti čimbenike rizika (cigarete, alkohol) te prilagoditi prehranu. Cilj preventive i motivacije je smanjenje ukupnog broja patogenih organizama. Naime, svi pacijenti su u stanju duboke imunosupresije i posljedično povećanog rizika od infekcije (1, 2, 4, 6). U ovom razdoblju se naglašava opasnost od akutnog odbacivanja organa, bolničkih infekcija (MRSA) i oportunističkih infekcija (kandidijaza) (1, 4, 10). Suspektan klinički nalaz za kandidijazu je pojava leukoplakije (obloženi jezik) te je indikacija za antifungalnu terapiju, nistatin ili amfotericin B (10, 18). Kod transplantiranih pacijenata češće su virusne i gljivične infekcije (1, 4, 10). Od virusnih se pojavljuje: CMV (75%), HSV (50%), EBV i varicella zoster infekcija (1, 4, 7, 10, 18). Lezije

Tablica 3. Posttransplantacijsko dentalno liječenje. Preuzeto i prerađeno iz (1).

IMEDIJATNI POSTTRANSPLANTACIJSKI PERIOD ≤6 mj.
Savjetovanje sa transplantacijskim timom 1.odgađanje dentalnog tretmana 2.oralna higijena 3.hospitalizacija (eliminacija infekcije)
STABILNI POSTTRANSPLANTACIJSKI PERIOD
1.oralna higijena 2.recall program (3-6mj.) 3.kontroliranje krvnog tlaka (takrolimus, ciklosporin, prednison) 4.kontroliranje hiperplazije gingive (ciklosporin) 5.aktivno liječenje svih lezija (invazivno) 6.kontroliranje oralnih lezija i simptoma (imunosupresivi, odbacivanje organa) 7.mijenjanje lijeka ili redukcija doze a)funkcija jetre i/ili bubrega b)izbjegavanje potencijalno toksičnih lijekova (NSAIR) c)interakcija lijekova

su veće i sporije zacjeljuju od onih u imunokompetentnih pacijenata te je kod svih seropozitivnih pacijenata indiciran aciklovir 1 g/dan ili 200 mg/3-4x dan (1, 7, 10, 18). Ukoliko se u ovom periodu pojave simptomi koji zahtijevaju dentalni tretman, bolesnika je potrebno hospitalizirati (1, 4, 8, 9). S ciljem da se infekcija što prije sanira, stomatološki tim treba pristupiti radikalno (1). Kod pacijenata koji su transplantirali matične stanice, kao posebna komplikacija u ovom periodu se navodi mukozitis (1, 4, 7, 16). Zbog različitog modaliteta terapije, ovi bolesnici 2-7 dana prije same transplantacije dobivaju visoke doze imunosupresiva (metotreksat) (1, 7, 12). Stomatološki tim bi trebao upozoriti pacijente na nuspojavu terapije u vidu mukozitisa te naglasiti potrebu za održavanjem oralne higijene. Uz dobru oralnu higijenu, mukozitis regredira za 14 - 18 dana bez većih komplikacija (sekundarne infekcije, fatalan ishod) (12, 18).

Nakon što se spriječi mogućnost akutnog odbacivanja i uspostavi funkcija transplantata, pacijent ulazi u stabilnu fazu (1, 4). Sve pacijente je potrebno uključiti u aktivni recall program, a ovisno o težini zdravstvenog stanja, pacijenti se naručuju u razmacima od 3 - 6 mj. (1, 4, 8, 9). Cilj ovog programa je da se sve promjene na vrijeme dijagnosticiraju i liječe. Problemi s kojima se transplantacijski tim može susresti su: mogućnost kroničnog odbacivanja, komplikacije lijekova te

pojava oralnog karcinoma. U ovom periodu se mogu obavljati svi dentalni zahvati, uključujući i invazivne (Tablica 3) (1).

Reakcija kroničnog odbacivanja

Reakciju kroničnog odbacivanja ili Graft-versus-host disease (GVHD) promatra se kao zaseban entitet i visoko rizičan period (1, 4, 18). Detaljnim pregledom usne šupljine na redovnim kontrolama moguća je rana dijagnostika i liječenje, stoga je uloga stomatologa od iznimne važnosti. Odbacivanje predstavlja odgovor imunološkog sistema primatelja na transplantirani organ. Odbacivanje ne mora dovesti do oštećenja i/ili gubitka organa već može predstavljati vid adaptacije organizma primatelja na „strani“ organ, ali može i predstavljati glavnu komplikaciju i uzrok smrti kod pacijenata koji su transplantirali matične stanice. Ukoliko se javi do 100 dana nakon transplantacije govorimo o akutnoj GVHD koju karakteriziraju ulcerozne promjene na koži i sluznici (7, 18). Lihenoidne promjene, bolne ulceracije, hiposalivacija i preosjetljivost zuba su tipične promjene za kroničnu GVHD (1, 18). Kako bi se spriječilo odbacivanje, indicirane su velike doze imunosupresiva. U slučaju odontogene infekcije, zbog povećanog rizika za komplikacije, potrebna je hospitalizacija (4). Kako je pacijent u stanju duboke imunosupresije, a funkcija organa je oslabljena, preporuka je pri invazivnim zahvatima antibiotski zaštititi pacijenta (6).

Imunosupresivna terapija

Dugotrajna imunosupresivna terapija dovodi do brojnih komplikacija te je naglasak na prepoznavanju znakova i simptoma u usnoj šupljini. Pri svakom pregledu potrebno je isključiti hiperplaziju gingive (ciklosporin), piogeni granulom (takrolimus) te aftozne ulceracije (mTOR inhibitori) (1, 4, 18). Bolja oralna higijena i uklanjanje plak-retentivnih čimbenika poboljšat će zdravlje gingive i moguće komplikacije (infekcije) (18). Kod pacijenata koji su transplantirali organ, ciklosporin i takrolimus mogu dovesti do hipogeuzije ili ageuzije. Za pacijente s transplantiranim matičnim stanicama karakteristična je kserostomija (18). Promjena modaliteta okusa i kserostomija su reverzibilne te je potrebno upozoriti pacijenta na promjene. Zbog povećanog rizika od hipertenzije (ciklosporin, takrolimus, prednison) potrebno je kontrolirati krvni tlak (1, 4, 18). Neki imunosupresivi (azatioprin) uzrokuju mijelosupresiju i povećavaju rizik krvarenja (18). Također dugotrajna terapija kortikosteroidima pridonosi gubitku koštane mase (osteoporozu). Ova promjena je ireverzibilna te je potreban oprez prilikom invazivnih zahvata (4, 18).

Zbog primjene egzogenih kortikosteroida dolazi do atrofije nadbubrežne žlijezde i potencijalne adrenalne krize. U literaturi pronalazimo brojne rasprave o potrebi za dodatnim dozama kortikosteroida (hidrokortizon) (20, 21). Potreban je klinički pregled (krvni tlak- hipotenzija) i testiranje funkcije

Tablica 4. Preporuka za dodatnu kortikosteroidnu terapiju. Preuzeto i preradađeno iz (1).


INVAZIVNI ZAHVAT / STRES	PREOPERATIVNO	POSTOPERATIVNO (1.DAN)
MINIMALAN	25 mg/dan hidrokortizona	
UMJEREN	50-75 mg/dan	50-75 mg/dan hidrokortizona (2.dan- početna terapijaska doza)
VELIKI	100-150 mg/dan (2-3 dana prije operacije)	početna terapijska doza i 50 mg/8h hidrokortizona (48-72h)

nadbubrežne žlijezde (ACTH stimulacija i mjerenje razina kortizola) (20, 21). Kod pacijenata sa smanjenim rizikom od adrenalne krize (pacijenti koji su liječeni bilo kojom dozom glukokortikoida manje od 3 tjedna, jutarnje doze prednisona 5mg/dan ili prednizon 10mg/dan-svaki drugi dan) nisu potrebne dodatne doze. Pacijenti kojima je dijagnosticirana sekundarna adrenalna insuficijencija, Cushingov sindrom i koji su na terapiji duže od 3 tjedna (20mg/dan prednison)

imaju veliki rizik od adrenalne krize te je indicirana dodatna doza kortikosteroida prije invazivnih zahvata (20) (Tablica 4). Pri svakom pregledu potrebno je isključiti pojavu oralnog karcinoma. Svi transplantirani pacijenti, s naglaskom na primatelje matičnih stanica, imaju povećani rizik od razvoja sekundarnog maligniteta u posttransplantacijskom periodu (1, 4, 18).

Zaključak

Uloga stomatološkog tima u liječenju

transplantiranih pacijenata je neizbježna. Razvojem imunologije i medicinske tehnologije važna je kontinuirana edukacija, uključujući doktora dentalne medicine. Kako bi se smanjile komplikacije (odbacivanje organa, smrt) potrebno je iznimno medicinsko znanje i suradnja cijelog transplantacijskog tima. Pravovremenim i pravilnim dentalnim liječenjem omogućit ćemo transplantiranom pacijentu bolju kvalitetu života. 

LITERATURA

- Little JW, Miller CS, Rhodus NL. Dental management of the medically compromised patient. 9th ed. St. Louis, Missouri: Elsevier; 2018.
- Guggenheimer J, Eghtesad B, Stock DJ. Dental management of the (solid) organ transplant patient. *Oral Surg Oral Med Oral Pathol Oral Radiol Endod.* 2003;95(4):383-9.
- Somacarrera ML, Lucas M, Cuervas-Mons V, Hernández G. Oral care planning and handling of immunosuppressed heart, liver, and kidney transplant patients. *Spec Care Dent.* 1996;16(6):242-6.
- Fabuel LC, Gavalda-Esteve C, Sarrión-Pérez MG. Dental management in transplant patient. *J Clin Exp Dent.* 2011;3(1):43-52.
- Hrvatska donorska mreža [Internet]. Zagreb: Nacionalni transplantacijski program; 2017 [cited 2017 Aug 21]. Available from: <http://www.hdm.hr/podaci-za-hrvatsku/>
- Alajbeg I. Stomatološko liječenje bolesnika s transplantiranim organom. *Medix.* 2011;17(92/93):256.
- Durey K, Patterson H, Gordon K. Dental assessment prior to stem cell transplant: treatment need and barriers to care. *Br Dent J.* 2009;206(9):19.
- Georgakopoulou EA, Achatari MD, Afentoulide N. Dental management of patients before and after renal transplantation. *Balt Dent Maxillofac J.* 2011;13(4):107-12.
- Douglas LR, Douglass JB, Sieck JO, Smith PJ. Oral management of the patient with end-stage liver disease and liver transplant patient. *Oral Surg Oral Med Oral Pathol Oral Radiol Endod.* 1998;86(1):55-64.
- Fishman JA. Infection in solid-organ transplant recipients. *N Engl J Med.* 2007;357(25):2601-14.
- Shetty K, Gilbert K. Dental considerations in the management of cardiac transplant patient. *Gen Dent.* 2008;56(7):727-32.
- American Academy on Pediatric Dentistry. Guideline on Dental Management of Pediatric Patients Receiving Chemotherapy, Hematopoietic Cell Transplantation, and/or Radiation Therapy. *J Pediatr Dent.* 2016;38(6):334-42.
- Schmalz G, Meisel A, Kollmar O, Kaufels A, Slotta JE, Kottmann T. et al. Oral health-related quality of life depending on dental and periodontal health in different patients before and after liver transplantation. *Clin Oral Investig.* 2018;22(5):2039-45.
- Bogusławska-Kapała A, Hałaburda K, Rusyan E, Gołąbek H, Strużycka I. Oral health of adult patients undergoing hematopoietic cell transplantation. Pre-transplant assessment and care. *Ann Hematol.* 2017;96(7):1135-45.
- Nascimento SV, Gonzalez AM, Aguiar RB, Pimentel CFMG, Schirmer J, Mucci S, et al. Development of Routine Dental Care for Liver Transplant Outpatients. *Transplant Proc.* 2018;50(3):779-83.
- Par M, Španović N, Filipović-Zore I. Rizični pacijenti (drugi dio). *Sonda.* 2009;10(18):85-9.
- Hupp JR, Tucker MR, Ellis E. *Oral and maxillofacial surgery.* 6th ed. St. Louis, Missouri: Elsevier; 2014.
- Kamala KA, Prashant G. Oral consideration and dental management in organ transplant patient. *J Int Oral Health.* 2010;2(1):1-8.
- Wilson W, Taubert KA, Gewitz M, et al. Prevention of infective endocarditis. Guidelines from the American Heart Association. A Guideline from the American Heart Association Rheumatic Fever, Endocarditis. *Circ J.* 2007;116(15):1736-54.
- Marik PE, Varon J. Requirement of perioperative stress doses of corticosteroids: a systematic review of the literature. *Arch Surg.* 2008;143(12):1222-6.
- Liu MM, Reidy AB, Saatee S, Collard CD. Perioperative Steroid Management: Approaches Based on Current Evidence. *J Am Soc Anesthesiol.* 2017;127(1):166-72.