

Trajna idiopatska bol u području lica i atipična odontalgija

Ivana Perković¹, Marina Perić¹
Prof. dr. sc. Vanja Vučićević Boras²
Doc. dr. sc. Davor Vagić³

[1] studentice 5. godine

[2] Zavod za oralnu medicinu, Stomatološki fakultet Sveučilišta u Zagrebu

[3] Katedra za otorinolaringologiju, Stomatološki fakultet Sveučilišta u Zagrebu, Klinika za otorinolaringologiju i kirurgiju glave i vrata, KBC Sestre milosrdnice

Bol je neugodno osjetno i emocionalno iskustvo uzrokovano stvarnim ili mogućim oštećenjem tkiva. Bol nastaje podraživanjem struktura osjetljivih na bol (nociceptori) ili kao posljedica prejakog podraživanja bilo kojih drugih osjetnih receptora. Takva se bol naziva nociceptivnom boli. Bol nastala kao posljedica oštećenja središnjeg ili perifernog živčanog sustava, a bez perifernog nociceptivnog podražaja naziva se neuropatskom boli. Takva se bol opisuje kao jaka, žareća, probadajuća. Najčešće je ograničena na inervacijsko područje zahvaćenog živca (1). Pojmovi „idiopatsko“ ili „atipično“ u medicinskoj dijagnostici označuju nešto nepoznato, čemu se ne zna uzrok. Za trajnu idiopatsku bol u području lica često se postavljaju dijagnoze kao što su atipična bol u području lica, atipična odontalgija, poremećaji žvačnih mišića i traumatska neuralgija (2, 3). Pacijenti s tim problemima nerijetko frustrirani odlaze od jednog liječnika do drugog, a na kraju se najčešće podvrgavaju nepotrebnim stomatološkim zahvatima. Ovo nije iznenađujuće jer se zbog ograničenog znanja i manjka empirijskih dokaza relativno malo pažnje posvećuje idiopatskoj kroničnoj boli u području lica (4).

The International Headache Society (2004.) definira trajnu idiopatsku bol u području lica kao:

- bol u području lica koja se pojavljuje svaki dan i prisutna je tijekom gotovo cijelog dana te ispunjava kriterije b) i c)
- bol je ograničena na jednu stranu lica te je duboko i slabo lokalizirana
- bol nije povezana s gubitkom osjeta
- rendgenske slike u području lica i čeljusti ne pokazuju nikakve abnormalnosti (5).

Pojmovi koji su se prije upotrebljavali za trajnu idiopatsku bol u području lica su atipična bol u području lica, atipična odontalgija, fantomska zubobolja i idiopatska zubobolja.

Atipična bol u području lica je slabo lokalizirana i trajna te može zahvatiti lice i usnu šupljinu. Atipična odontalgija i trajna idiopatska bol u području lica imaju neke

zajedničke karakteristike s temporomandibularnim poremećajima, ali se razlikuju na temelju anamnestičkih podataka koji sadržavaju informacije o traumi, funkciji čeljusti, trajanju i lokalizaciji boli (5). Fantomska zubobolja je bol koja se javlja u zubu koje je devitaliziran (najčešće endodontski liječen) ili bol koja nastaje u području tog zuba nakon njegove ekstrakcije. Procjenjuje se da je incidencija ovog bolnog poremećaja 3% u ukupnoj populaciji pacijenata koji su bili podvrgnuti ekstirpaciji pulpe. Izvor su simptoma fantomske zubobolje često psihološki uzroci i somatosenzorni poremećaji (6, 7, 8, 9).

Zbog znatnog preklapanja u simptomima i postojanju relativno malo literature s jasnom kategorizacijom ovih poremećaja i konfuzije u medicinskoj praksi, atipična odontalgija i trajna idiopatska bol u području lica ovdje će biti opisani kao dva zasebna klinička entiteta.

Atipična odontalgija

Etiologija i patofiziologija

Atipična odontalgija predstavlja kroničnu zubobolju bez vidljivih znakova patoloških promjena. Na žalost, doktori dentalne medicine uzimaju u obzir ovu dijagnozu tek nakon neuspjelog ili invazivnog zahvata u usnoj šupljini. O uzrocima ovog stanja postoji nekoliko hipoteza: psihogena, vaskularna, neuropatska i idiopatska. Diferencijalno dijagnostički u literaturi se spominju i otorinolaringološki uzroci (sinuitis), odontogena upala, neuralgija nervusa trigeminusa i drugi (10, 11).

Epidemiologija

Procjenjuje se da 3-6% pacijenata podvrgnutih endodontskom tretmanu pati od atipične odontalgije. Pojavljuje se u žena i muškaraca odrasle dobnе skupine, no najčešće su zahvaćene žene u kasnim četrdesetim godinama. Isto vrijedi i za druga bolna stanja u orofacijalnom području. Mogući predisponirajući faktori su: kronična bol, produženo trajanje te pojačan intenzitet boli i prethodni bolni tretmani (5, 12).

Klinička slika

Simptomi i znakovi

Pacijenti s atipičnom odontalgijom opisuju žareću, pulsirajuću, trajnu bol umjerenog intenziteta. Često ju povezuju s prethodnim bolnim stomatološkim zahvatima kao što su endodoncija, apikotomija i ekstrakcija. Tako se stvara začarani krug između posjeta liječnicima, boli i ponovnih zahvata. Bol može biti unilateralna, bilateralna te može mijenjati lokalizaciju. Moguće je širenje boli prema licu, vratu i ramenima (12, 13). Intraoralno je bol obično dobro lokalizirana i može zahvatiti bilo koji zub ili sluznicu usne šupljine, a može se i „seliti“ od zuba do zuba. Od zubi su najčešće zahvaćeni pretkutnjaci i kutnjaci gornje čeljusti, a potom slijede sjekutići. Bol koju pacijenti opisuju slična je opisima kod temporomandibularnih poremećaja pa prema McGill-ovom upitniku o boli (The McGill Pain Questionnaire-MPQ) nije moguće razlikovanje ovih dvaju stanja (5, 14). Oko dvije trećine pacijenata razvije temporomandibularne poremećaje. Kod ovih pacijenata također je uočena veća prevalencija psihičkih poremećaja, osobito depresije, u odnosu na opću populaciju. Psihijatri opisuju „illness-affirming behaviors“, odnosno pritužbe pacijenata i izražaj simptoma znatno iznad očekivanja za određenu bolest (15). Specifični simptomi neuropatske boli kao što su hladna hiperestezija i mehanička alodinija (podražaji koji inače nisu bolni) opisani su u nekim studijama (16, 17). Klinička obilježja atipične odontalgije prikazana su u Tablici 1.

Ispitivanje i dijagnostika

Ispitivanje se sastoji od anamneze i kliničkog pregleda. Zbog složenosti i povezanosti tkiva i organa u području glave i vrata te specifične inervacije tog područja, brojne susjedne strukture kao što su sinusi, žvačni mišići, temporomandibularni zglobovi i krvožilni sustav mogu uzrokovati sličnu i preklapajuću bol s boli zuba i parodonta. Kako bi izbjegli uvijek moguće pogreške u postavljanju radne dijagnoze i plana terapije, svaki stomatolog mora prethodno uzeti sustavnu anamnezu. Pomoću nje iscrpnije saznaje o pacijentovu medicinskom

i stomatološkom stanju, osobnim podacima i razlogu njegova dolaska (18). Klinički pregled uključuje testove vitaliteta, perkusiju, palpaciju, slikovne metode (RTG), selektivnu anesteziju, test zagriža (detekcija frakturiranog zuba), test pomičnosti zuba i test osvjetljavanja (detekcija vertikalne ili kose frakture zuba) (5). Također treba spomenuti psihološke testove radi već spomenute povezanosti psiholoških osobina i bolnih stanja u ovih pacijenata (19).

Liječenje

Atipična odontalgija predstavlja izazov za uspješno liječenje pacijenata. Liječenje podrazumijeva pristup sa socijalnog i medicinskog aspekta. Pacijenti obično trebaju više podrške, pomoći i razumijevanja. Lijekovi se do sad nisu pokazali korisnima u smislu potpunog nestanka boli, iako u nekim slučajevima dolazi do blagog poboljšanja. Operativni postupci također nisu dokazali uspjeh, čak štoviše, najvjerojatnije ponavljane operacije dovode do hiperestezije u određenom bolnom području (5).

Trajna idiopatska bol u području lica

Etiologija i patofiziologija

Ovaj bolni sindrom opisuje se kao trajna bol na ograničenom području lica koja nije povezana s neurološkom ili drugom lezijom. Bol često izlazi izvan granica nervusa trigeminusa, što čini koristan dijagnostički kriterij u razlikovanju od neuralgije trigeminalnog živca (20). Uzrok nije poznat, a pacijenti navode kako je ozljeda ili operacija u inervacijskom području nervusa trigeminusa dovela do bolnih senzacija (21). Kao i kod atipične odontalgije, ovi pacijenti imaju

karakteristične osobine ličnosti, što govori u prilog psihološkim faktorima. No etiologija i dalje ostaje većinom nepoznata (5).

Epidemiologija

Bol u području lica pogađa između 10–15 % opće populacije, što nije relativno pouzdan udio, budući da svi pacijenti ne traže pomoć. Oni koji odluče potražiti pomoć, konzultiraju prosječno 7 stručnjaka, od kojih su neki: doktori dentalne medicine, doktori opće medicine, neurolozi, otorinolaringolozi, maksilofacijalni kirurzi, psihijatri, oftalmolozi i dermatolozi. Mogući rizični faktori za nastanak idiopatske boli su: ranije pojavljivanje boli nepoznatog uzroka, genetska predispozicija, ženski spol i određene osobine ličnosti. Prema dosadašnjim istraživanjima nije moguće predvidjeti prognozu bolesti. Noviji dokazi sve više upućuju na psihološke uzroke i stres koji pridonose duljem trajanju simptoma. Loša kvaliteta života uzrokovana bolnim stanjem dodatno pogoršava stanje pacijenata. Dolazi do smanjene socijalne aktivnosti, poremećaja hranjenja zbog bolnog otvaranja usta (osobito u javnosti), žvakanja i poremećaja okusa te poremećaja govora i smanjenja samopouzdanja (5, 22).

Klinička slika

Bol je obično slabo lokalizirana i bolesnici ju opisuju kao onu koja se širi iz mišića lica i čeljusti. Elektromiografski nalaz se ne podudara s izvorom bola. Pacijenti opisuju širenje boli u glavu, vrat i ruke. Intenzitet simptoma se smanjuje i pojačava tijekom dana i tjedana. Hladnoća, stres i stomatološki zahvati mogu pogoršati stanje. Nije rijetko da pacijenti imaju i dodatne bolne poremećaje: sindrom iritabilnog crijeva, glavobolju, bol u

vratu, bol u leđima, dismenoreju, pruritus, intoleranciju na hladnoću, vrtoglavicu i dr. Oko 50% pacijenata s idiopatskom boli u licu žali se na kronični umor, a 50–70% pacijenata pati od nesanicе (5). Klinička obilježja trajne idiopatske boli u području lica prikazana su u Tablici 2.

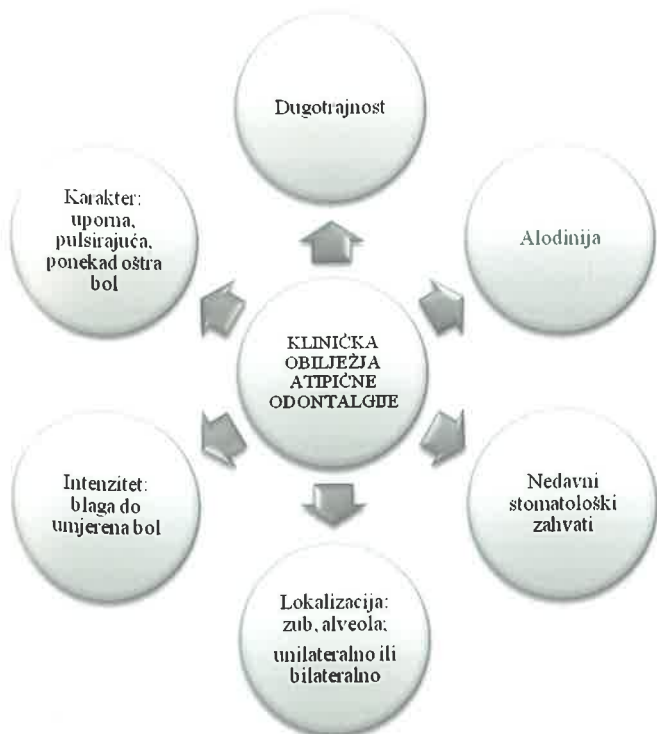
Ispitivanje i dijagnostika

Ova skupina pacijenata često se obrati brojnim stručnjacima tražeći pomoć. Kako najčešće ne dolazi do poboljšanja, pacijenti se osjećaju obeshrabreno i zbunjeno. Pristup liječnika na pažljiv način može pomoći u dijagnozi i boljem načinu liječenja ovog stanja. Doktori opće i dentalne medicine trebaju shvatiti važnost pacijentovih uvjerenja o boli. Na taj način je važno pokušati spriječiti prelazak akutne boli u kroničnu, a za stomatologe je važno izbjegavanje nepotrebnih opsežnih zahvata u usnoj šupljini (5).

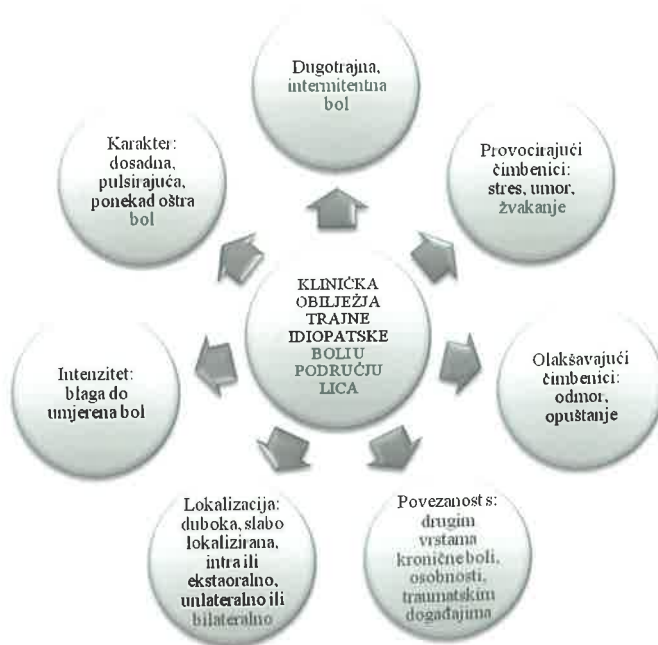
Liječenje


Lijekovi koji se danas najčešće upotrebljavaju u liječenju trajne idiopatske boli u području lica prikazani su u Tablici 3. Antikonvulzivi se više ne koriste u liječenju neuropatske boli centralnog ili perifernog uzroka, iako se njihova neučinkovitost nije dokazala na pacijentima s ovim problemom. Biheioralna terapija pokazala se kao dobra metoda liječenja koja pruža pacijentima bolji uvid u stanje i prirodu bolesti. U obzir dolaze i alternativne metode kao što su akupunktura, masaža i razni načini opuštanja (5, 22, 23). Neki pacijenti zbog složenosti uzroka boli trebaju multidisciplinarni tim koji između ostalog uključuje psihologa i psihijatra. Ipak, većina pacijenata reagira na jednostavne i jeftine metode, osobito ako su

Tablica 1. Klinička obilježja atipične odontalgije.



Tablica 2. Klinička obilježja trajne idiopatske boli u području lica.



primijenjene u ranoj fazi, čime se sprječava nastanak kronične boli i potreba za skupim i često neefikasnim postupcima (5). Algoritam za liječenje trajne idiopatske boli u području lica i atipične odontalgije prikazan je u Tablici 4. 

* Tablice:1-4 Preuzete iz (5).

LITERATURA

- Demarin V, Trkanjec Z. Neurologija za stomatologe. Zagreb: Medicinska naklada; 2008.
- Steven B, Graff-Radford, DDS. Facial Pain. The Neurologist. 2009; 15(4):171-177.
- Vickers ER, Cousins MJ, Walker S, Chisholm K. Analysis of 50 patients with atypical odontalgia. A preliminary report on pharmacological procedures for diagnosis and treatment. Oral Surg Oral Med Oral Path Oral Radiol Endod. 1998; 85:24-32.
- Joseph J, Marrbach, DDS. Medically unexplained chronic orofacial pain. Med Clin N Am. 1999;83(3):691-710.
- Zakrzewska JM. Orofacial pain. New York: Oxford University Press; 2009. p. 93-104.
- Marbach JJ, Raphael KG. Phantom tooth pain: a new look at an old dilemma. Pain Med. 2000;1(1):68-77.
- Battrum DE, Gutmann JL. Phantom tooth pain: a diagnosis of exclusion. Int Endod J. 1996;29(3):190-4.
- Marbach JJ. Is phantom tooth pain a deafferentation (neuropathic) syndrome? Part II: Psychosocial considerations. Oral Surg Oral Med Oral Pathol. 1993;75(2):225-32.
- List T, Leijon G, Svensson P. Somatosensory abnormalities in atypical odontalgia: A case-control study. Pain. 2008;15;139(2):333-41.
- Baad-Hansen L. Atypical odontalgia-pathophysiology and clinical management. J Oral Rehabil. 2008;35(1):1-11.
- Graff-Radford SB, Solberg WK. Atypical odontalgia. J Craniomandib Disord. 1992;6(4):260-5.
- Melis M, Lobo SL, Cenevich C, Zawawi K, Al-Badawi E, Maloney G, Mehta N. Atypical odontalgia: a review of the literature. Headache. 2003;43(10):1060-74.
- Lilly JP, Law AS. Atypical odontalgia misdiagnosed as odontogenic pain: a case report and discussion of treatment. J Endod. 1997;23(5):337-9.
- Melzack R. The McGill Pain Questionnaire: Major properties and scoring methods. Pain. 1975;1:277-299.
- Eisendrath SJ. Psychiatric aspects of chronic pain. Neurology. 1995;45(12) Suppl 9:26-34.
- Basić-Kes V, Zavoreo I, Bosnar-Puretić M, Ivanković M, Bitunjac M, Govori V, Demarin V. Neuropathic pain. Acta Clin Croat. 2009;48(3):359-65.
- Bach – Rojceky L. Antinociceptivno djelovanje botulinum toksina tipa A. [dissertation]. Zagreb: Medicinski fakultet Sveučilišta u Zagrebu; 2006.

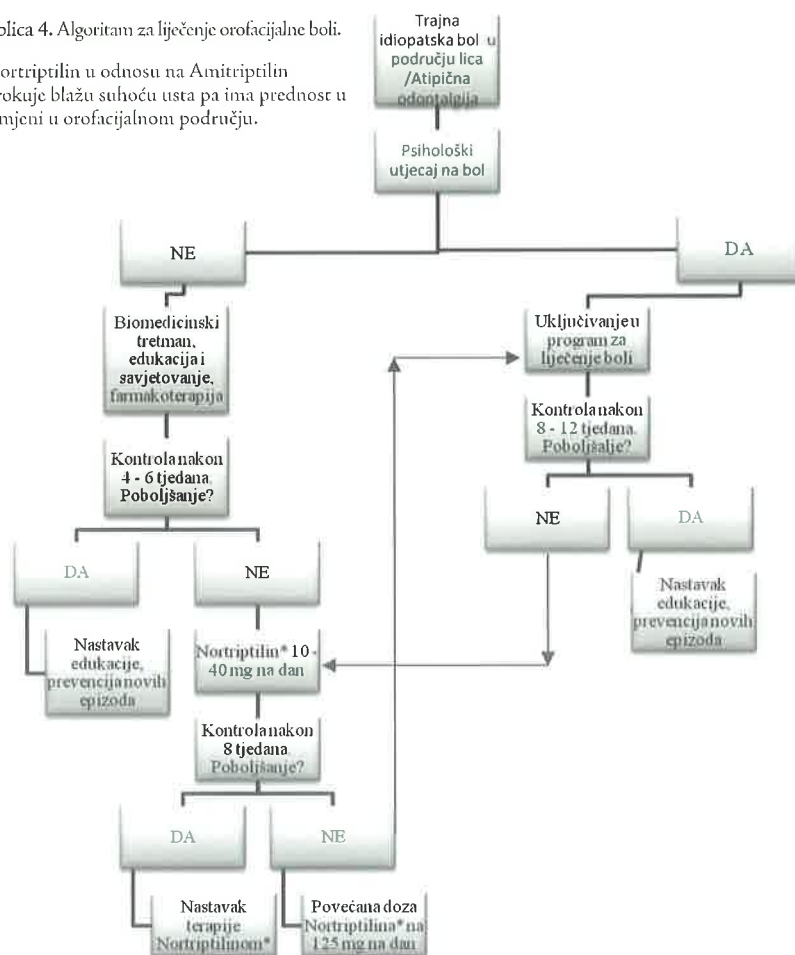
Tablica 3, Lijekovi i terapijski postupci u liječenju trajne idiopatske boli u području lica i atipične odontalgije.

Lijek	Dnevna doza	Učinkovitost	Nuspojave
Amitriptylin	10 – 150 mg	Dobra	Pospanost, suhoća usta
Dothiepin	25 – 150 mg	Vjerojatno dobra (nedostatak dokaza)	Vrtoglavica, suhoća usta, pospanost
Fluoxetin	20 mg	Dobra	Posturalna hipotenzija, poremećaji sna
Fenelzin	45 mg	Dobra (u liječenju boli i depresije)	Posturalna hipotenzija, vrtoglavica, nesаница, suhoća usta
Sumatriptan	6 mg	Ograničena	
Venlafaxin	75 mg	Ograničena	Umor, gubitak apetita, mučnina, suhoća usta
KBT* sa ili bez tricikličkih antidepresiva	6 – 12 terapija	Visoka	Pospanost, suhoća usta
Socijalna podrška		Visoka	

*Kognitivna bihevioralna terapija.

Tablica 4. Algoritam za liječenje orofacijalne boli.

*Nortriptilin u odnosu na Amitriptilin uzrokuje blažu suhoću usta pa ima prednost u primjeni u orofacijalnom području.



- Anić I: Stomatološka dijagnostika i propedeutika, Zagreb: Stomatološki fakultet Sveučilišta u Zagrebu; 1996.
- Graff-Radford SB, Solberg WK. Is atypical odontalgia a psychological problem? Oral Surg Oral Med Oral Pathol. 1993;75(5):579-82.
- Obermann M, Holle D, Katsarava Z. Trigeminal neuralgia and persistent idiopathic facial pain. Expert Rev Neurother. 2011;11(11):1619-29.
- Sardella A, Demarosi F, Barbieri C, Lodi G. An up-to-date view on persistent idiopathic facial pain. Minerva Stomatol. 2009;58(6):289-99.
- Davis AE. Primary care management of chronic musculoskeletal pain. Nurse Pract. 1996;21(8):72, 75, 79-82.
- Fan GQ, Zhao Y, Fu ZH. Acupuncture analgesia and the direction, angle and depth of needle insertion. Zhongguo Zhen Jiu. 2010;30(11):965-8.