

# Karcinom usne šupljine

Leon Berislavić, Bruno Biondić<sup>1</sup>  
Doc. dr. sc. Vlaho Brailo<sup>2</sup>

[1] studenti 5. godine

[2] Zavod za oralnu medicinu, Stomatološki fakultet Sveučilišta u Zagrebu

Karcinom usne šupljine jedan je od najčešćih karcinoma glave i vrata. Iako je lokaliziran u regiji koja je dostupna pregledu golim okom i može ga se otkriti vrlo rano, to se najčešće ne događa. U najvećem broju slučajeva karcinom usne šupljine otkriva se u uznapredovalom stadiju kada su terapijske mogućnosti smanjene, a prognoza znatno lošija. Zato karcinom usne šupljine i danas, unatoč razvoju različitih metoda liječenja, ima visoku stopu smrtnosti.

U daljnjem tekstu bit će riječi o oralnom karcinomu i ulozi doktora dentalne medicine u njegovom ranom otkrivanju.

## Epidemiologija

Karcinom usne šupljine čini 3% svih karcinoma u čovjeka (4% u muškaraca i 2% u žena) i jedan je od deset najučestalijih uzroka smrti u svijetu (1, 2). Najčešće se radi o planocelularnom karcinomu. Javlja se uglavnom u srednjoj i starijoj životnoj dobi, s najvećom učestalosti između 50-te i 70-te godine života (1, 3). U posljednja dva desetljeća primijećen je porast incidencije u populaciji mlađoj od 40 godina. Karcinom usne šupljine je 10 puta češći u muškaraca, dok taj omjer u populaciji mlađoj od 40 godina iznosi 3:1 (4, 5).

U Hrvatskoj od karcinoma usne šupljine godišnje umre između 300 i 400 ljudi. Prema podacima Hrvatskog zavoda za javno zdravstvo, u 2008. godini od karcinoma usne šupljine i ždrijela umrlo je 377 osoba što ga čini desetim uzročnikom smrti među malignim tumorima (6).

## Etiologija

Glavni čimbenici rizika za razvoj karcinoma usne šupljine su pušenje i alkohol. Rizik

za razvoj karcinoma usne šupljine u pušača je 5-7 puta veći od nepušača (2). Osim toga, nastavak pušenja nakon liječenja povezan je sa šesterostruko povećanim rizikom za nastanak novog primarnog tumora u gornjem aerodigestivnom traktu (2).

Duhanski dim sadrži brojne kancerogene kao što su nitrozamin i policiklički aromatski ugljikovodici (2). Spomenuti kancerogeni nakupljaju se u oralnoj sluznici uzrokujući oštećenje stanične DNK. Vremenom oštećenje stanične DNK postaje ireverzibilno i dolazi do maligne transformacije (2).

Konzumiranje alkoholnih pića također je povezano s razvojem karcinoma usne šupljine (7). Novija istraživanja utvrdila su da 40% bolesnika s karcinomom glave i vrata redovito konzumiraju alkohol. Alkohol i pušenje djeluju sinergistički, tako da alkohol povećava propusnost za kancerogene komponente duhanskog dima (2). Osobe koje uživaju više od 100 g alkohola dnevno i puše 20 ili više cigareta dnevno, imaju 100 puta veći rizik za razvoj karcinoma usne šupljine (4, 8-10). Imunosupresija također povećava rizik za razvoj karcinoma usne šupljine (4, 8).

Iako je humani papiloma virus (HPV) prepoznat kao uzročnik karcinoma vrata maternice, njegova uloga u nastanku karcinoma usne šupljine još uvijek nije do kraja razjašnjena (11, 12). HPV se posebno dovodi u vezu s nastankom karcinoma tonzila u osoba mlađih od 40 godina koje nemaju drugih čimbenika rizika kao što su pušenje i alkohol. Smatra se je usna šupljina rezervoar HPV-a i da infekcija HPV-om u malog broja pacijenata tek u kombinaciji s ostalim čimbenicima rizika može dovesti do razvoja karcinoma usne šupljine (13).

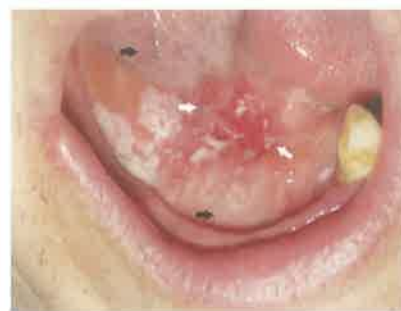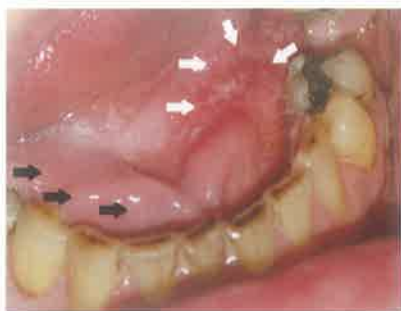
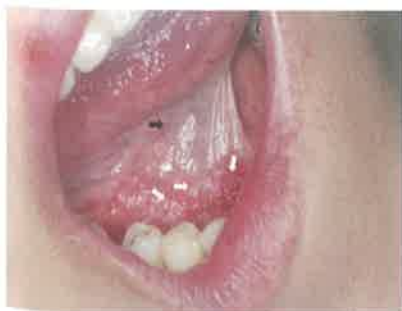## Klinička slika

Karcinom usne šupljine u početnom je stadiju uglavnom asimptomatski. Simptomi počinju biti izraženi tek u uznapredovanom stadiju bolesti. Najčešća tegoba zbog koje pacijenti dolaze liječniku je neugoda i peckanje u ustima. Također se mogu javiti otežano i bolno gutanje, otežan govor, pomičnost zuba, krvarenje iz usne šupljine i bol u uhu. Rijetko, prvi znak karcinoma usne šupljine može biti pojava jednog ili više čvorova na vratu. U preko 50% pacijenata prilikom postavljanja dijagnoze, bolest je u uznapredovanom stadiju (4).

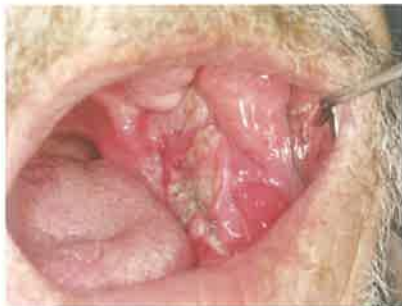U početnom stadiju karcinom usne šupljine manifestira se kao eritroplakija - područje izrazito crvene boje, baršunaste površine koje je oštro ograničeno od ostale sluznice (Slika 1,2,3). U kasnijim stadijima dolazi do razvoja ulkusa s uzdignutim i induriranim rubovima (Slika 4). Karcinom usne šupljine može se manifestirati kao egzofitična masa koja ispunjava usnu šupljinu. Najveći broj karcinoma usne šupljine javlja se na: rubovima jezika, dnu usne šupljine, nepčanim lukovima, retromolarnim područjima i gingivi donje čeljusti (Slika 5) (4, 2).

Dijagnoza karcinoma usne šupljine postavlja se na osnovi biopsije i patohistološkog nalaza.

Karcinom usne šupljine najčešće metastazira u vratne limfne čvorove dok su udaljene metastaze rijetke. Od čvorova su najčešće zahvaćeni submandibularni, digastrični te gornji cervikalni čvorovi s iste strane vrata kao i tumor. Što je tumor lokaliziran više posteriorno i bliže medijalnoj liniji veća je vjerojatnost kontralateralnih i bilateralnih metastaza (4, 2).



Slika 1, 2, 3. Rani oralni karcinom - obratiti pažnju na boju i teksturu zdrave (crne strelice) i maligno promijenjene sluznice (bijele strelice).



Slika 4. Uznapredovali oralni karcinom.

### Klasifikacija

Klasifikacija karcinoma usne šupljine od presudnog je značaja za odabir terapije. Najpoznatija i najčešće upotrebljavana je TNM klasifikacija (14). Kriteriji za klasifikaciju su veličina tumora (T), prisutnost regionalnih metastaza u vratnim limfnim čvorovima (N) i prisutnost udaljenih metastaza (M).

T označava veličinu primarnog tumora:

- T1 – tumor manji od 2 cm
- T2 – tumor veći od 2 cm i manji od 4 cm
- T3 – tumor veći od 4 cm
- T4 – tumor veći od 4 cm s infiltracijom okolnih struktura (kosti, mišića, sinusa i kože)

N označava prisutnost regionalnih metastaza u vratnim limfnim čvorovima:

- N0 – bez metastaza u vratnim limfnim čvorovima
- N1 – solitarni ipsilateralni čvor manji od 3 cm
- N2a – solitarni ipsilateralni čvor veći od 3 cm i manji od 6 cm
- N2b – multipli ipsilateralni čvorovi veći od 3 cm i manji od 6 cm
- N2c – bilateralni i kontralateralni čvorovi manji od 6 cm
- N3a – ipsilateralni čvor veći od 6 cm
- N3b – kontralateralni čvor veći od 6 cm

M označava prisutnost udaljenih metastaza:

- M0 – nema udaljenih metastaza
- M1 – prisutna udaljena metastaza

Na temelju navedenih kriterija vrši se stupnjevanje karcinoma usne šupljine:

- Stadij 1 – T1 N0 M0
- Stadij 2 – T2 N0 M0
- Stadij 3 – T1/T2/T3 N1 M0 T3 N0 M0
- Stadij 4 – T4 N0 M0
- bilo koji T N2 / N3 M0
- bilo koji T bilo koji N M1

### Terapija

Terapija karcinoma usne šupljine ovisi o stadiju. Najčešći pristup liječenja je kirurški, koji se nadopunjava radioterapijom i kemoterapijom. Rani stadij karcinoma usne šupljine (stadij 1 i 2)

liječe se uglavnom kirurški, a uznapredovali stadiji (stadij 3 i 4) kombinacijom kirurškog zahvata i radioterapije. (4, 2).

Indikacije za kirurški zahvat su zahvaćenost kosti, tumor koji nije radiosenzitivan i rekurentni tumor koji se nalazi na mjestu koje je primilo maksimalnu dozu zračenja. Glavni razlog neuspjeha kirurškog liječenja jest recidiv tumora. Recidiv nastaje zbog nepotpunog uklanjanja tumora najčešće zbog nedovoljno širokih rubova ekscizije. Opsežan kirurški zahvat u usnoj šupljini neminovno će rezultirati stvaranjem deformiteta koji narušavaju funkciju usne šupljine (govor, žvakanje, gutanje) i estetiku lica te dovesti do smanjene kvalitete života bolesnika (4, 2).

Zračenje se može provoditi samostalno kao primarna terapija karcinoma usne šupljine ili u kombinaciji s kirurškim zahvatom. Najveći nedostatak zračenja je neselektivni učinak na okolna tkiva koji dovodi do razvoja akutnih i kroničnih nuspojava. Akutne nuspojave (mukozitis, kserostomija, gubitak okusa) nastaju za vrijeme zračenja dok kronične nuspojave (radijacijski karijes, trizmus, osteoradionekroza) mogu nastati od nekoliko mjeseci do nekoliko godina nakon zračenja (15, 16).

Kemoterapija kao opcija liječenja koristi se za uznapredovale slučajeve ili slučajeve recidiva za koje je malo vjerojatno da će biti izliječeni kirurškim zahvatom i/ili zračenjem. Protokoli koji kombiniraju zračenje i kemoterapiju pokazali su se uspješnim u kontroli lokalne bolesti, ali još uvijek ne utječu značajno na petogodišnje preživljenje bolesnika (2).

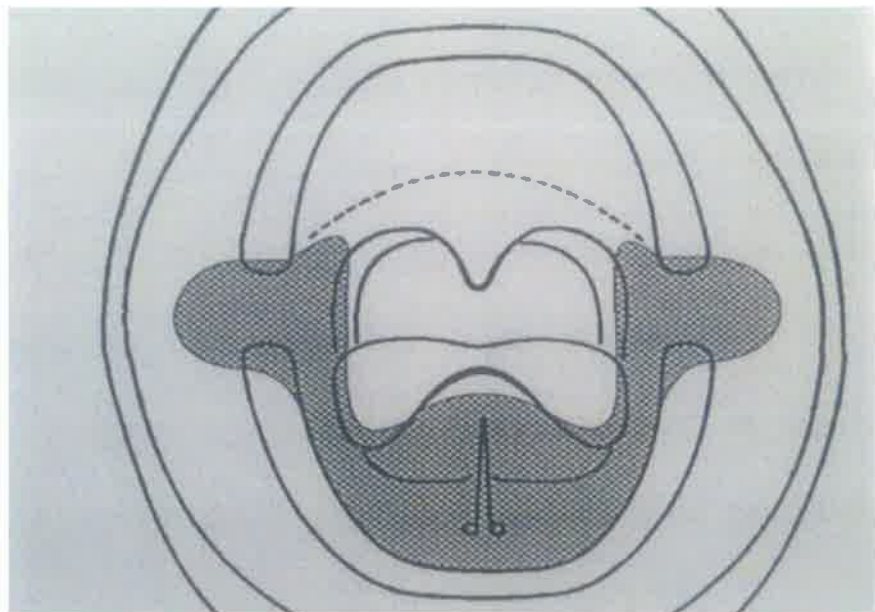
Stadij tumora u trenutku postavljanja dijagnoze najvažniji je faktor za prognozu bolesti. Petogodišnje preživljenje za karcinom usne šupljine u ranom stadiju (1 ili 2) iznosi oko 80%, a kod uznapredovalih stadija (3 ili 4) iznosi oko 40% (17).

Rano otkrivanje karcinoma usne šupljine  
Unatoč tome što se karcinom usne šupljine

može otkriti u vrlo ranom stadiju jednostavnim kliničkim pregledom sluznice, u većine pacijenata dijagnostičara se dosta kasno. Jedan od razloga je to što karcinom usne šupljine u ranom stadiju ne izaziva nikakve simptome i pacijenti ne traže pomoć liječnika ili doktora dentalne medicine. Simptomi se počinju javljati u uznapredovalom stadiju kada tumor počne infiltrirati dublje strukture (mišiće, kost, živce). Sljedeći razlog za tako kasnu dijagnozu je slaba razina informiranosti o karcinomu usne šupljine u općoj populaciji. Za razliku od „opće poznatih“ karcinoma (dojka, pluća, debelo crijevo) opća populacija zna jako malo o čimbenicima rizika, ranom otkrivanju i prevenciji karcinoma usne šupljine. Prema studijama britanskih i njemačkih autora 30–50% opće populacije ne zna da karcinom usne šupljine uopće postoji (18, 19).

Kao što je ranije navedeno, karcinom usne šupljine može se otkriti u najranijem stadiju jednostavnim pregledom oralne sluznice. Radi se o lokalizacijama koje su vidljive golim okom za vrijeme rutinskog stomatološkog pregleda. Pregled je jednostavan, traje minutu do dvije, ne zahtijeva nikakvu posebnu opremu i nije neugodan za pacijenta. Budući da karcinom usne šupljine u ranom stadiju ne uzrokuje simptome, doktoru dentalne medicine treba prijeći u naviku da svim pacijentima osim zuba pregleda i sluznicu usne šupljine, bez obzira ima li pacijent simptome ili ne. Prema nedavno provedenom istraživanju (20) to za sada radi tek nešto više od polovice (53%) doktora dentalne medicine. Redoviti pregledi sluznice posebno su važni u visokorizičnim skupinama u koje spadaju muškarci, pušači, stariji od 40 godina koji redovito konzumiraju alkohol. U Hrvatskoj se na navedenim lokalizacijama dijagnostičara oko 300 tumora godišnje (21).

Doktor dentalne medicine bi trebao educirati pacijente o utjecaju alkohola i pušenja na nastanak karcinoma usne šupljine te koliko je moguće djelovati na isključenje navedenih faktora rizika. Također bi trebao educirati pacijente



Slika 5. Najčešće lokalizacije oralnog karcinoma. Preuzeto iz (22).


o ranim simptomima i znakovima karcinoma usne šupljine te ih upozoriti na važnost redovitih kontrolnih pregleda i značaj što ranijeg otkrivanja za prognozu bolesti.

Prilikom pregleda valja pogledati SVE oku dostupne regije usne šupljine a posebnu pozornost obratiti na najrizičnija područja (dno usne šupljine, rubovi i korijen jezika, meko nepce) (Slika 5). Promjene na sluznici koje su visoko suspektne na rani karcinom usne šupljine su (4, 2):

- crvena mrlja
- crveno bijela mrlja
- promjena teksture sluznice - pojava baršunaste (granulirane) površine
- ulceracija na sluznici koja ne cijeli dulje od 14 dana

Ako doktor dentalne medicine primijeti neku od navedenih promjena pacijentu treba pristupiti vrlo ozbiljno. U slučaju sumnje na drugu etiologiju (npr. upalnu ili mikrobnu) dozvoljeno je pokušati liječiti pacijenta najviše 14 dana. Nakon toga, ako ne dođe do cijeljenja lezije, pacijenta obavezno treba uputiti na daljnju obradu specijalistu koji ima iskustva sa sličnim patološkim promjenama oralne sluznice. Specijalist će u slučaju da postoji indikacija napraviti biopsiju promjene kako bi se potvrdila (ili odbacila) dijagnozu karcinoma usne šupljine i uputilo pacijenta na adekvatno liječenje. U slučaju da se pacijentu dijagnostičira oralna prekanceroza, staviti će ga se pod specijalistički nadzor (2-3 kontrole godišnje) te će se u slučaju maligne transformacije moći pravovremeno intervenirati.

### Zaključak

Karcinom usne šupljine je tumor koji se može otkriti jednostavnim pregledom oralne sluznice u vrlo ranom stadiju. Kada bi svaki pacijent, pogotovo onaj s povećanim rizikom za razvoj karcinoma usne šupljine bio detaljno pregledan, broj novootkrivenih karcinoma u ranom stadiju bi značajno porastao. Time bi se smanjio mortalitet i troškovi liječenja te poboljšala prognoza i kvaliteta života bolesnika. Stoga je vrlo bitno doktorima dentalne medicine podići razinu svijesti o važnosti provođenja redovitih pregleda oralne sluznice u svih pacijenata. 

\* Slike 1-4 iz arhiva Zavoda za oralnu medicinu Stomatološkog fakulteta Sveučilišta u Zagrebu, dobivene ljubaznošću doc. dr. sc. Vlada Braila

## LITERATURA

- Landis SH, Murray MT, Bolden S, Wingo PA. Cancer statistics. CA Cancer J Clin. 1999;49:8-31.
- Greenberg D, Glick M. Burket's oral medicine. 10th ed. Hamilton (ON): B.C. Decker; 2003.
- Silverman S Jr. Oral Cancer. American Cancer Society. Hamilton (ON): B.C. Decker; 1998.
- Kademaní D. Oral cancer. Mayo Clin Proc. 2007;82(7):878-87.
- Ilewellyn CD, Johnson NW, Warnakulasuriya KA. Risk factors for squamous cell carcinoma of the oral cavity in young people—a comprehensive literature review. Oral Oncol. 2001;37(5):401-18.
- Čorić T, Ivičević Uhernik A, Mihel S. Izvješće o umrlim osobama u Hrvatskoj u 2009. godini [Internet]. Zagreb: Hrvatski zavod za javno zdravstvo; 2001-2012 [cited ...]. Available from: [http://www.hzjz.hr/publikacije/umrli\\_2009.pdf](http://www.hzjz.hr/publikacije/umrli_2009.pdf).
- Bouquout Je, Gorlon RJ. Leukoplakia, lichen planus and other oral keratoses in 23,616 white Americans over the age of 35 years. Oral Surg Oral Med Oral Pathol. 1986;61(4):373-81.
- Ries LAG, Harkins D, Krapcho M, et al, eds SEER Cancer Statistics Review 1975-2003. Bethesda, Md: National Cancer Institute.
- Lewin F, Norell SE, Johnsson H, et al. Smoking tobacco, oral snuff, and alcohol in etiology of squamous cell carcinoma of the head and neck: a population-based base-referent study in Sweden. Cancer. 1998;82:1367-1375.
- Blot Wj, McLaughlin JK, Winn DM, Austin DF, Greenberg RS, Preston-Martin S, Brestein L, Schoenberg JB, Stemhagen A, Fraumeni JF. Smoking and drinking in relationship to oral and pharyngeal cancer. Cancer Res. 1988;57:391 - 395.
- Watts SL, Brewer EF, Fry TL. Human papillomavirus DNA types in squamous cell carcinomas of the head and neck. Oral Surg Oral Med Oral Pathol. 1991;71:701-7.
- Miller CS, Johnstone BM. Human papilloma virus and a risk factor for oral squamous cell carcinoma: a meta analysis. Oral Surg Oral Med Oral Pathol Oral Radiol Endod. 2001;91(6):622-35.
- Teraí M, Hashimoto K, Yoda K, Sata H. Presence of human papillomavirus in the normal oral cavity of adults. Oral Microbiol Immunol. 1999;14:201-5.
- American Joint Committee on Cancer. Manual for staging of cancer. 4th ed. Philadelphia: J.B. Lippincott 1992. p. 27-52.
- Vissink A, Jansma J, Spijkvert FKI, Burlage FR, Coppes RP. Oral sequelae of head and neck radiotherapy. Crit Rev Oral Biol Med 2003;14(3):199-212.
- Vissink A, Burlage FR, Spijkvert FKI, Jansma J, Copper RP. Prevention and treatment of the consequences of head and neck radiotherapy. Crit Rev Oral Biol Med 2003;14(3):213-15.
- Landis SH, Murray MT, Bolden S, Wingo PA. Cancer statistics. CA Cancer J Clin. 1999;49:8-31.
- Warnakulasuriya KA, Harris CK, Scarrott DM, Watt R, Gelbier S, Peters TJ, Johnson NW. An alarming lack of public awareness towards oral cancer. Br Dent J. 1999;187(6):319-22.
- Hertrampf K, Wenz HJ, Koller M, Wiltfang J. Comparing dentists' and the public's awareness about oral cancer in a community-based study in Northern Germany. J Craniomaxillofac Surg. 2011.
- Žaja T, Macan D, Kern J. Znanje doktora dentalne medicine i doktora opće medicine o karcinomu usne šupljine. Sonda. 2011;21:19-20.
- Hrvatski zavod za javno zdravstvo: Registar za rak [Internet]. Zagreb: Hrvatski zavod za javno zdravstvo; 2001-2012 [cited ...]. Bilten br. 33: Incidencija raka u Hrvatskoj: Broj novih slučajeva raka prema spolu, dobi te primarnom sijelu – RH 2008; [about 11 screens]. Available from: <http://www.hzjz.hr/rak/bilten2008/tablicaB30-2008.pdf>.
- Virag M. Maligni tumori. U: Bagatin M, Virag M. Maksilofacijalna kirurgija. Zagreb: Školska knjiga, 1991. 1998;82:1367-1375.