

Anomalije klase II (dijagnostika i terapija)

Mirko Soldo, dr.med.dent.¹
Doc. dr. sc. Mihovil Strujić²

[1] Privatna ordinacija dentalne medicine

[2] Zavod za Ortodontiju, Stomatološki fakultet Sveučilišta u Zagrebu

Dentalna klasa II (prema Angleu nekad nazivana i distokluzija ili distalni zagriz) je stanje u kojem je donji zubni luk u odnosu na gornji distalnije nego normalno (1). Donji prvi molar se nalazi u distalnom položaju u odnosu na gornji, tako da mezibukalna kvržica gornjeg molara okludira mezijalnije nego je to normalno, a gornji očajnik također mezijalnije od normalnog položaja između donjeg očajnika i prvog pretkutnjaka (Slika 1) (1, 2). Budući da se radi o izrazito učestaloj anomaliji (3), važno je kvalitetno provesti dijagnostički postupak, radi izrade pravilnog plana ortodontske i eventualne kirurške terapije (4). Istraživanja su u većini slučajeva pokazala da se gnatometrijski i rentgenkefalometrijski nalazi ne poklapaju (5). Stoga, kako bismo izbjegli pogrešku određivanja klase preko odnosa gornjih i donjih zubi, u znanstvenoj literaturi se često koristi skeletna klasa koja se određuje rendgenkefalometrijskom analizom (6).

Zbog bitnih razlika u položaju prednjih zubi Angle je ovu skupinu malokluzija podijelio u dvije podklase (1,2):

klasa II/1 - slučajevi s uskim i izduženim maksilarnim lukom, uz protruziju gornjih inciziva i izraženom incizalnom stepenicom (Slika 2)

klasa II/2 - slučajevi s distalnim postavom prvih molara i retrudiranim položajem gornjih inciziva (Slika 3)

Prevalencija klase II razlikuje se među populacijama ovisno o rasnoj i etničkoj pripadnosti (7). Tako je utvrđeno da je klasa II najzastupljenija kod bijelaca podrjetlom iz sjevernijih dijelova Europe (8). Pojavnost klase II u mješovitoj i trajnoj denticiji prema podacima autora kreće se od 20% pa sve do 50% (3, 9, 10, 11). U našoj populaciji je također jedan od najčešćih ortodontskih problema, a dijagnostički nalaz ukazuje na skeletalni retrognatizam mandibule (12).

1. KLASA II/1

Pacijenti s anomalijom klase II/1 izrazito su učestali. U etiologiji dominantnu ulogu imaju nasljedni faktori, dok nepodesne navike i poremećene orofacijalne funkcije doprinose pogoršanju stanja (7, 8, 13).

Intraoralni nalaz

Karakterizira ih distalni postav donjeg zubnog luka uz kompresiju ili protruziju gornjih frontalnih zuba (Slika 4) različitog stupnja izraženosti (povećan overjet) (Slika 2). Gornji zubni luk je rijetko normalnog oblika, a najčešće je izdužen i uzak te poprima oblik izdužene omčice ili slova "V" (Slika 5). Često su prisutne dijasteme u gornjem prednjem segmentu (lepezaste postava zubi) (14, 15). Donji zubni luk može biti normalan, ali je najčešće kratak, a donji incizivi mogu biti retrudirani ili protrudirani (bimaksilarna protruzija). Intenzitet klase može biti različito izražen, od jedne polovine širine premolara (singularni antagonizam) do pomaka od jedne i pol širine premolara (14).

Ekstraoralni nalaz

Kod osoba s malokluzijom klase II/1 dominira konveksni profil lica (Slika 6) (2, 8). Gornja usna je prominentna i često kratka tako da su vidljive krune gornjih inciziva. Gornji incizivi su protrudirani i pokrivaju donju usnu koja je uvučena i leži između gornjih i donjih inciziva (15). Brada izgleda uvučena, tj. pomaknuta je distalno uz naglašen mentolabijalni sulkus i povećani nazolabijalni kut (16).

2. KLASA II/2

Pacijenti s anomalijom klase II/2 su se nazivali još i deckbiss, pok-

rovni, strmi ili crepasti zagriz dok se danas u literaturi navodi samo klasa II/2 (17, 18). Riječ je o dominantno nasljednoj anomaliji, koja se prenosi iz mliječne u mješovitu i trajnu denticiju. Prisutne su nepravilnosti na zubima, alveolarnom nastavku, čeljustima i licu (8, 12, 18).

Intraoralni nalaz

Gornji zubni luk je širok, voluminozan i često četvrtastog oblika. Karakterizira ga široka apikalna baza tako da je rijetko prisutna zbijenost za razliku od klase II/1 (Slika 7) (19). Ako je ipak prisutna zbijenost, najčešće je posljedica izraženog palatinalnog nagiba lateralnih i retropozicije prednjih zubi (Slika 8 i 8a) (20). Duboki zagriz i to jačeg stupnja je redovita pojava u osoba s ovom anomalijom. Najčešće je vidljiv dubok zagriz gdje su donji incizivi u kontaktu s palatinalnom sluznicom, a gornji s labijalnim gingivnim rubom u donjoj čeljusti, što često dovodi do parodontopatija (14, 18). Dominantna osobina je i strmi položaj gornjih prednjih zubi, a javlja se u sedam različitih tipova (18):

- retrudirani centralni incizivi, a normalni postav lateralnih ili su lagano rotirani
- retrudirani centralni incizivi, a lateralni protrudirani ili lagano rotirani
- retrudirani svi incizivi
- retrudirani svi incizivi, a kanini protrudirani ili lagano rotirani
- svi frontalni zubi
- retrudirani incizivi, a kanini izrazito protrudirani i u visokolabijalnom položaju
- jedna strana frontalnih zubi je strma i retrudirana, dok je druga protrudirana.

Ekstraoralni nalaz

Zahvaćena je donja trećina lica koja je skraćena, s naglašenim mentolabijalnim sulkusom i tankim usnicama, tupim nazolabijalnim kutom i svim karakteristikama rasta lica koje nastaju kao posljedica anteriorne rotacije donje čeljusti (17). Karakteristična je prominencija nosa uz sagitalno i vertikalno povećanje srednje trećine lica, te izražene zigomatične kosti i izbočenu bradu (dojam kao da se brada i nos spajaju) (Slika 9) (8, 20).

Terapija klase II

Terapija klase II kod pacijenata s nezavršenim rastom i razvojem - preadolescentna modifikacija rasta

Praksa pokazuje da se uspješna terapija nekih oblika klase II, kao što je klasa II s izraženom protruzijom gornjih prednjih zubi (klasa II/1) često provodi dvofazno, prvo miofunkcijskom bimaksilarnom napravom za vrijeme mješovite denticije, a kasnije nakon nicanja trajnih zubi fiksnom napravom (8, 15). Na taj način rano korigiramo međučeljusne odnose i umanjimo rizik od traume jako protrudiranih gornjih prednjih zubi. Kod klase II/1 osim protrudiranih zubi u gornjem zubnom nizu, nalazimo i inkompetentnu gornju usnu, koja ne pokriva gornje prednje zube i time ne kompenzira jačinu sile prilikom traume. Prema nekim istraživanjima, kod djece s overjetom većim od 5 mm povećava se rizik od nastanka trauma na zubima u odnosu na djecu s normalnim overjetom (21).

Za svako dijete sa skeletalnom klasom II cilj bi bio postići korekciju rasta čeljusti, tako da mandibula dostigne gornju čeljust, pa se skeletalni problem poboljša ili sasvim nestane. No, znanstveno nemamo niti jedan dokaz da je moguće potaknuti rast donje čeljusti bez obzira u kojem se razdoblju i na koji se način provodi terapija (22, 23).

Važno je razlikovati pristup terapiji klase II kod djece s kratkim, normalnim ili dugim licem. Kod pacijenata s kratkim licem i dubokim zagrizom tj. s klasom II/2 cilj je povećati visinu lica i ispraviti duboki zagriz. To se postiže poticanjem nicanja stražnjih zubi što posljedično dovodi do podizanja zagriža (8). U terapiji su se

najučinkovitije pokazale mobilne miofunkcijske naprave kao što su bionator i aktivatori. Sličan efekt u vertikali možemo dobiti i fiksnom napravom pomoću korištenja „bite-turbosa“, tj. okluzalnih platoa ili interferenci koje se postavljaju naprijed. Dodatno, fiksnom napravom možemo podići zagriz intruzijom gornjih i/ili donjih sjekutića. Intruziju gornjih sjekutića treba izbjegavati osim ako se radi o „gummy-smile“-u, tj. ako se u osmjehu kod pacijenta vidi gingiva iznad prednjih gornjih zubi.

Postoje terapijski pokušaji distalizacije lateralnih zubi, naročito ako se radi o pacijentu kod kojeg još nisu nikli drugi gornji molari (npr. pomoću naprave headgear) s ciljem uspostavljanja odnosa klase I u području distalnih zuba. Nemamo dokaza koliko dođe do distalizacije prvog molara, a koliko do protruzije mezijalnih zubi.

Danas postoji cijeli niz naprava za distalizaciju, od headgeara, spring - Jet II do Carriera distalizatora (14, 16). U terapiji klase II/2 pokazao se uspješnim i Herbstov aparat, koji pripada skupini fiksnih funkcijskih naprava (24). Kod pacijenata s dugim licem klase II i otvorenim zagrizom potrebno je ograničiti vertikalni rast, uz istovremenu kontrolu nicanja zubi u obje čeljusti. U ovom slučaju najučinkovitija terapija je kombinacija funkcijske naprave s nagriznim bedmom i high-pull headgearom (25). Kako je vertikalni zagriz usko povezan sa zvačnim mišićima, učinkovita terapija uključuje i vježbu aktivacije žvačnih mišića. Kod povećanog vertikalnog rasta, ta komponenta je najteža za korekciju, a čak i nakon uspješne korekcije često recidivira, pa se zagriz ponovno otvori.

Terapija klase II kod pacijenata s završenim rastom i razvojem (kamuflačna terapija)

Terapija bez vađenja gornjih pretkutnjaka

U suvremenoj ortodontskoj terapiji odluka o ekstrakciji zuba ne donosi se samo na temelju rezultata gnatometrijske analize dentoalveolarne diskrepance, niti kefalometrijske analize nego i analize mekih česti lica (26). Položaj gornje i donje usnice određen je položajem maksilarnih

sjekutića te promjena njihova položaja rezultira promjenom prominencije usnica. Ekstrakcija premolara i retruzija maksilarnih sjekutića za 4 mm rezultira retruzijom gornje usnice za otprilike 4 mm te donje za 3 mm (7). Ekstrakcije kod pacijenata koji imaju izraženiji nos ili bradu se izbjegava kao i kod ženskog spola gdje se želi dobiti dojam blaže brade i napućenijih i punijih usnica. U terapiji se koriste gumice klase II. Međutim takva terapija bez ekstrakcije i korištenjem gumica klase II sklona je recidivu, jer se ispravak anomalije postiže više pomicanjem donjeg zubnog luka prema naprijed nego pomicanjem gornjih zubi natrag (8).

Terapija s vađenjem gornjih pretkutnjaka

Česta terapija ispravljanja klase II je ekstrakcija gornjih prvih premolara i retrakcija očnjaka i protrudiranih sjekutića u prostor stvoren njihovim vađenjem. Bez vađenja u donjoj čeljusti pacijent je na završetku terapije u klasi II na prvim molarima, a u klasi I na očnjacima. Dodatno, imamo normalni pregriz i prijeklop. Pravilo je da se uvijek zubi vade bilateralno, jer se na taj način održava sredina. Iznimno kad se radi o znatnom odstupanju sredine i asimetriji lijeve i desne strane zubnog luka može se vaditi samo jedan zub. Također, možemo izvaditi i druge donje pretkutnjake te pomaknuti donje prvi kutnjake naprijed u klasu I pomoću gumica klase II. Time se osim pregriza ispravlja i odnos molarima. Kako je prema današnjem znanstvenom shvaćanju klasa II na molarima jednako vrijedna kao i klasa I, u pravilu se vade samo gornji pretkutnjaci (8).

Ekstrakcijska terapija nam omogućuje da postignemo zadovoljavajući zagriz, ali ponekad rezultira „upalim“ usnama što posljedično može dovesti i do dojma povećanog nosa naročito ako je njegov vrh prema gore (7). Stoga je vrlo važno u planiranju ortodontske terapije analizirati profil i položaj mekih tkiva pacijenta, jer osim optimalne funkcijske okluzije najvažniji cilj ortodontske terapije je i skladan izgled lica i zadovoljstvo pacijenta postignutim izgledom (27).

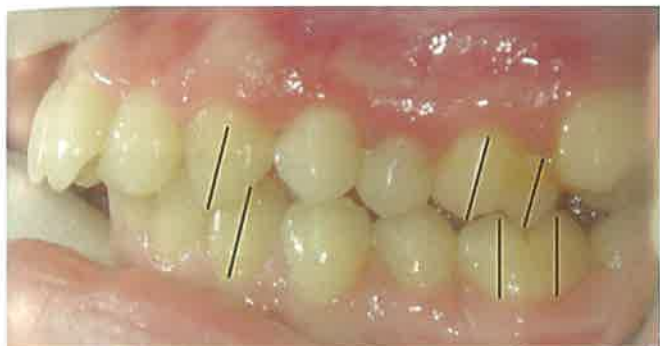
Ortodontsko-kirurška terapija

Očito je da neke malokluzije nije moguće ispraviti na zadovoljavajući način isključivo ortodontskom terapijom. Kod izraženih skeletalnih anomalija potrebna je kombinacija ortodontske i kirurške terapije, jer se samo ortodontskom terapijom ne može postići zadovoljavajuća okluzija ili ako se ona postigne često je loša facijalna i dentalna estetika (28). U tim slučajevima nužna je suradnja ortodonta i kirurga u rješavanju tih problema. Opće je pravilo da se ortodontsko

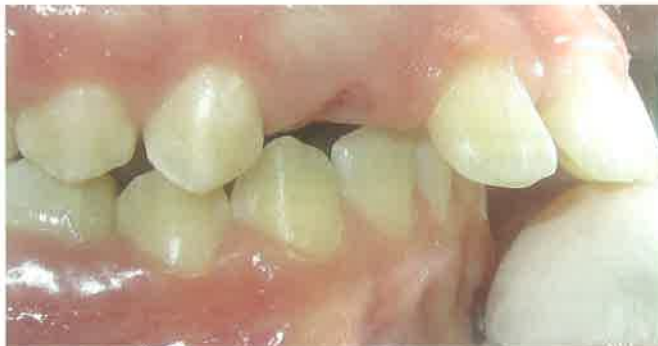kirurški tretman odgađa dok se rast ne završi. Samom kirurškom zahvatu prethodi preoperativna ortodontska terapija, koja služi kao priprema za kirurški zahvat (29). Tijekom te pripreme, fiksnom ortodontskom napravom se uklanjaju sve kompenzacije koje su nastale spontano djelovanjem jezika i usana. Prije operacije je bitno pomoću odljeva utvrditi kakva će biti okluzija nakon pomicanja čeljusti.

Od operativnih zahvata kod klase II po Angle-u mogući su maksilarna retruzija, C - osteotomija mandibule,

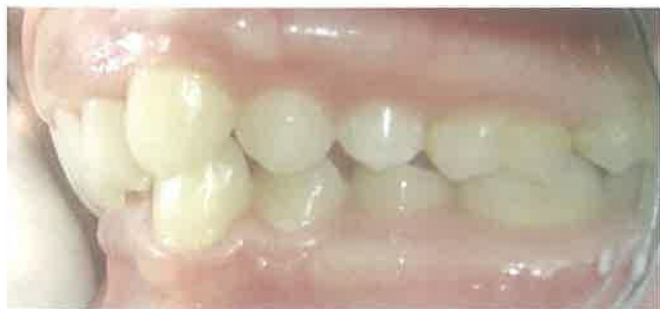intraoralna bilateralna sagitalna split osteotomija ramusa mandibule, te pomicanje alveolarnog nastavka prema naprijed (28). Nakon operativnog zahvata pristupa se završnoj fazi ortodontske terapije za uspostavljanje idealnih okluzijskih odnosa. Na našu i na žalost pacijenata, distrakcija, tj. istezanje mandibule prema naprijed često recidivira. Uzrok tome su mišići koji se hvataju na mandibulu i koji na taj način bivaju rastegnuti. Zbog toga se danas tijekom operacije osim kosti, pomiču i hvatišta mišića.



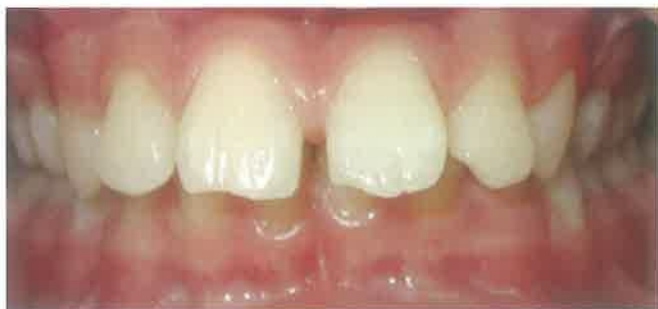Slika 1. Klasa II - mezijalniji položaj očnjaka i molara.



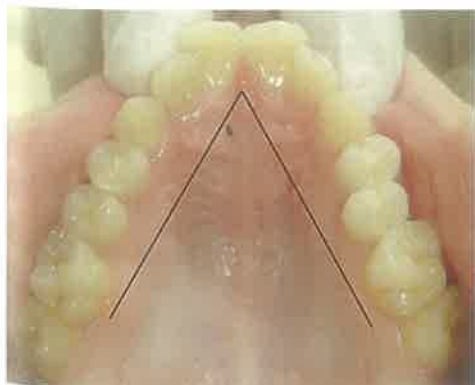
Slika 2. Klasa II/1 - izražena incizalna stepenica i protruzija frontalnih zubi.



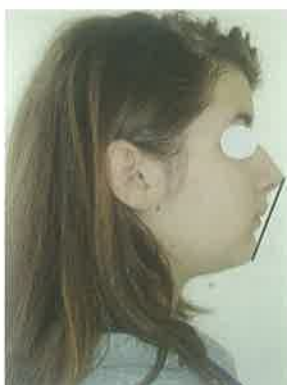Slika 3. Klasa II/2 - retrudirani gornji frontalni zubi i duboki zagriz.



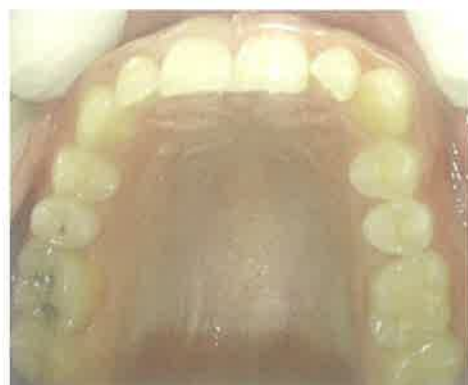Slika 4. Klasa II/1 - protruzija gornjih frontalnih zubi uz prisutnost dijastema i izraženom incizalnom stepenicom.



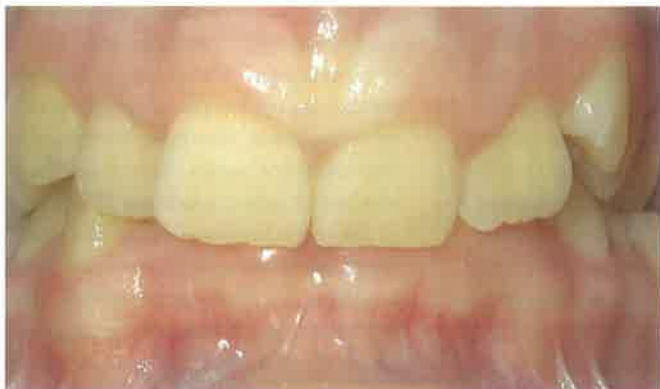Slika 5. Klasa II/1 - izduženi zubni luk oblika slova "V", uz kompresiju frontalnih zubi.



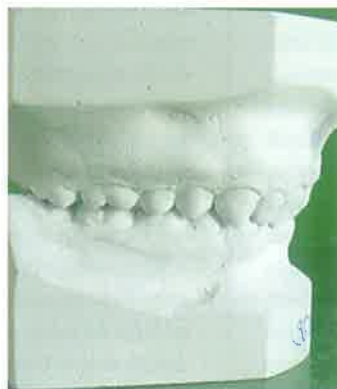Slika 6. Klasa II/1 - dominira konveksan profil lica.



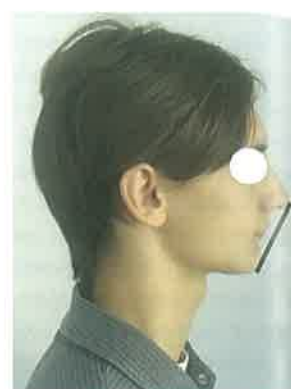Slika 7. Klasa II/2 - gornji zubni luk, prisutna široka apikalna baza.



Slika 8. Klasa II/2 - retroinklinacija gornjih frontalnih zubi, uz stupanj kompresije.



Slika 8a. Klasa II/2 - prikaz na modelu.



Slika 9. Klasa II/2 - konveksan profil uz karakterističnu promi-nenciju nosa i vertikalno povećanje srednje trećine lica.

Slike 1 – 9 Ljubaznošću prof. dr. sc. Mladena Šlaja

LITERATURA

1. Angle EH. Classification of malocclusion. Dent Cosmos. 1899;41:248-64,350-7.
2. Karađinović D. Osnovi fisne ortodoncije. Beograd: Suterreanean press; 1995.
3. Proffit WR, Fields HW, Moray LJ. Prevalence of malocclusion and orthodontic treatment need in the United States: estimates from the N-HANES III survey. Int J adult Ortod Ortog Surg. 1998;13:97-106.
4. Vlašić D. Kefalometrijska procjena položaja inciziva u ispitanika s klasom II/1 i II/2 po Angle-u [diplomski rad]. Zagreb: Stomatološki fakultet Sveučilišta u Zagrebu; 2001.
5. Schmuth G, Kreisel E. Sagitale Oklusionsanomalien und falsche Bisslagen in Röntgenkephalometrischer sicht. Zahnärztliche Welt. 1966;67:640.
6. Blažević Ž, Muretić Ž. Značaj rendgenkefalometrijske analize u dijagnostici klase II/1. Acta Stomatol Croat. 1987;21:285-91.
7. Graber TM. Orthodontics Current Principles and Techniques. 2nd ed. St.Louise: Mosby; 1994.
8. Proffit WR, Fields HW Jr, Sarver DM. Ortodoncija. 1st ed. Zagreb: Naklada Slap; 2010.
9. Sandor M, Melinda M, Katalin G. Prevalence of malocclusion in Hungarian adolescents. Eur J Orthod. 2006;28:467-70.
10. Gelgör IE, Karaman AI, Ercan E. Prevalence of malocclusion among adolescents in Central America. Eur J Dent. 2007;1:125-31.
11. Muniz BR. Epidemiology of malocclusion in Argentine children. Community Dent Oral Epidemiol. 1986;14:221-4.
12. Kišić-Merlo S. Procjena sagitalnih međučeljusnih odnosa u ispitanika s anomalijama Klase II po Angleu [magistarski rad]. Zagreb: Stomatološki fakultet Sveučilišta u Zagrebu; 1999.
13. Pancherz H, Zieher K, Hoyer B. Cephalometric characteristics of Class II Division 1 and Class II Division 2 malocclusions: a comparative study in children. Angle Orthod. 1997;67:111-20.
14. Juzbašić A. Parodontni status frontalnih zuba kod pacijenata s klasom II/1 i klasom II/2 [magistarski rad]. Zagreb: Stomatološki fakultet Sveučilišta u Zagrebu; 2000.
15. Magdalenić-Meštović M. Ortodontske anomalije i mogućnost liječenja. Medicus. 2010;19:75-90.
16. Mušan A. Evaluacija nazolabijalnog kuta, te inklinacija nosa i gornje usne kod ispitanika s klasom II/1 [diplomski rad]. Zagreb: Stomatološki fakultet Sveučilišta u Zagrebu; 2003.
17. Delladio S. Ortodontsko liječenje anomalije klase II/2. Hrvatski stomatološki vjesnik. 2006; 1: 35-39.
18. Lapter V. Ortodoncija za praktičare. 2nd ed. Zagreb: Školska knjiga; 1979.
19. Antolić I, Demirović D, Farčnik F, Lapter V. Ortodoncija. Beograd: Ortodontska sekcija Srbije;1982.
20. Miličić A, Gaži Čoklica V, Šljaj M, Šimunović D. Korelacija kraniofacijalnih parametara s dobi ispitanika klase II/1 i klase II/2. Acta Stomatol Croat. 1992; 26:15-20.
21. Baccetti T, Giuntini V, Vangelisti A, Darendeliler MA, Franchi L. Diagnostic performance of increased overjet in Class II division 1 malocclusion and incisor trauma. Prog Orthod. 2010;11(2):145-50.
22. Ruf S, Baltromėjus S, Panchers H. Effective condylar growth and chin positin changes in Herbst treatment: a cephalometric roentgenographis long-term study. Am J Orthod Dentofacial Orthod. 1998;114:437-46.
23. Mills JR. The effect of functional appliances on the skeletal pattern. J Orthod. 1991;18:267-75.
24. Nedeljковиć N, Glišić B, Marković E, Šćepan I, Stamenković Z. Ortodontska terapija kod bolesnice sa malokluzijom klase II odeljenja 2 i završenim rastom pomoću Herbst aparata. Vojnosanit Pregl. 2009;66(10):840-4.
25. Stockli PW, Teuscher UM. Combined activator headgear orthopedics. In: Graber TM, Vanarsdall RL, eds. Current Orthodontic Principles and Techniques, ed 3. St.Louise: Mosby; 2000.
26. Čala L. Atraktivnost profila lica. Hrvatski stomatološki vjesnik. 2009; 3-4: 18-9.
27. Milošević SA, Varga ML, Šljaj M. Mogućnosti analize mekih tkiva u ortodontskoj dijagnostici. Acta Stomatol Croat. 2007;41(3):251-9.
28. Radičević K. Interdisciplinarna terapija skeletalnih anomalija [diplomski rad]. Zagreb: Stomatološki fakultet Sveučilišta u Zagrebu; 2003.
29. Bell WH. Proffit WR, White RP. Surgical correction of dentofacial deformities. Philadelphia, 1980.