

## Promjene na sluznici usne šupljine kao posljedica uzimanja lijekova

Ana Kolaček<sup>1</sup>

Mr.sc. Marinka Baričević<sup>2</sup>

Doc.dr.sc. Liborija Lugović - Mihić<sup>3</sup>

[1] Studentica 5. godine

[2] Zavod za oralnu medicinu, Stomatološki fakultet Sveučilišta u Zagrebu

[3] Klinika za kožne i spolne bolesti, Klinički bolnički centar Sestre milosrdnice, Zagreb

Veliki broj lijekova može izazvati promjene na sluznici usne šupljine (Tablica 1). Uzrok tomu može biti djelatna tvar samog lijeka, ali i njegovi dodatni sastojci (1). Takve nuspojave se najčešće javljaju u vidu suhoće, no moguće su i promjene okusa te pojava stomatitisa (2).

Suhoća sluznice usne šupljine može nastati uslijed pušenja, konzumiranja alkohola, napitaka koji u svom sastavu sadrže kofein, ispiranjem usta vodicama koje sadrže alkohol ili zbog uzimanja lijekova. Lijekovi koji češće uzrokuju smanjeno lučenje sline su antagonisti alfa receptora za liječenje urinarne retencije, amfetamini, antikolinergici, antidepresivi (agonisti serotonina ili noradrenalina), antihipertenzivi, antihistaminici, lijekovi protiv glavobolje, antipsihotici (fenotiazini), lijekovi za potiskivanje apetita, benzodiazepini, hipnotici, opiodi, bronhodilatatori, citokini, citotoksični lijekovi, antagonisti H<sub>2</sub> receptora, inhibitori protonske pumpe, inhibitori proteaze, retinoidi, mišićni relaksatori i drugi (3). Također kod uzimanja više lijekova odjednom, njihov sinergistički učinak može pojačati osjećaj suhoće sluznice usne šupljine (4). Važno je navesti da treba razlikovati objektivnu suhoću (određenu mjerenjem količine sline u minuti) od subjektivnog osjećaja suhoće (koji se ne može potvrditi mjerenjem). Pokazalo se da na objektivno smanjenje lučenja sline utječe starija životna dob i uzimanje lijekova, dok subjektivnom osjećaju suhoće usta pridonosi pripadnost ženskom spolu i promijenjeni psihički status bolesnika (5).

Suhoća također može biti posljedica smanjenog lučenja sline. Tako je lučenje

sline kod osoba koje boluju od tipa 2 šećerne bolesti smanjeno u odnosu na osobe koje ne boluju od dijabetesa (6). Mehanizmi kojim lijekovi uzrokuju smanjeno lučenje sline su različiti. Tako antikolinergici blokiraju M<sub>3</sub> muskarinske receptore odgovorne za parasimpatičku kolinergičku inervaciju žlijezda slinovnica i suznih žlijezda, dok triciklički antidepresivi blokiraju histaminske, kolinergične i alfa 1 adrenergične receptore. Antihipertenzivi najvjerojatnije uzrokuju suhoću aktivacijom središnjeg živčanog sustava te alfa 2 adrenergičkih receptora žlijezda slinovnica (2).

Osim što lijekovi uzrokuju suhoću usta, oni mogu uzrokovati i pretjerano lučenje sline. Tako se primjerice kod uzimanja antikolinesteraze javlja pretjerano lučenje sline (7).

Oticanje žlijezda slinovnica također može biti posljedica uzimanja lijekova. Bezbolno, obično bilateralno povećanje žlijezda može biti posljedica uzimanja fenilbutazona, oksifenbutazona ili klorheksidina (2). S druge strane, bolne žlijezde slinovnice mogu biti posljedica uzimanja antihipertenziva, antitiroidnih lijekova, klorheksidina, citotoksičnih lijekova, lijekova koji blokiraju ganglije, jodida, fenotiazina i sulfonamida (8).

Moguća je i promjena boje sline (crvena ili narančasta) koja se može vidjeti kod osoba koje se liječe clofaziminom, levedopom, rifampicinom i rifabutinom (9).

Lijekovi također mogu uzrokovati djelomičan gubitak okusa (hypogeusia), promjenu okusa (dysgeusia) ili potpuni gubitak

okusa (ageusia) (10). Gubitak ili promjena okusa nastaje međudjelovanjem lijeka s kemijskim sastavom sline, njezinim tokom, djelovanjem na receptore okusa ili promjenom prijenosa signala. Takvi lijekovi su ACE inhibitori, antitireoidni lijekovi, beta laktamski antibiotici, bigvanidi, klorheksidin, opijati i inhibitori proteaze (11). U tim se slučajevima u svrhu liječenja može primijeniti alfa lipoična kiselina koja može vratiti osjećaj okusa, no preporuka je smanjiti ili prestati koristiti lijek koji je doveo do takve promjene (2).

Oralne ulceracije na sluznici usne šupljine mogu također nastati kao posljedica uzimanja lijekova, a mogu se očitovati kao blage opekline ili vezikulobulozne promjene različitih oblika. Najčešće se javljaju nespecifične ulceracije, pa je otežano jasno otkrivanje etiološkog čimbenika (2).

Pojava opekline na oralnoj sluznici može biti posljedica lokalne primjene aspirina kod zubobolje. Tako hidrogen peroksid (u koncentraciji od 3%) na sluznici usne šupljine izaziva epitelnu nekrozu, dok natrijev hipoklorit potiče opekline i ulceracije (Slika 1). Deskvamaciju i ulceracije oralne sluznice mogu izazvati zubne paste, osobito one koje u svom sastavu sadrže cimet (12). Preparat koji se ranije koristio u liječenju aftoznih ulceracija, srebrov nitrat, izazivao je oštećenje sluznice šupljine i nekrozu. Od lijekova u slobodnoj prodaji, nekrozu epitela i ulceracije mogu izazvati ginkgo, tablete kalija te lijekovi koji u svom sastavu sadrže fenol (4). Oralne ulceracije također mogu izazvati lijekovi kao što je labetalol, alendro-

nate, captopril, nicorandil, neki nesteroidni antireumatici, sirolimus, inhibitori proteaza, tacrolimus te sulfonamidi (2).

Moguće su i fiksne erupcije koje se manifestiraju kao ponovljene ulceracije na istom mjestu u odgovoru na anestetik, antibiotik, antiseptik klorheksidin, barbiturate, žvakaće gume, dentalne materijale, vodice za ispiranje usta, phenacetin, sulfonamide ili tetracikline. Lezije mogu biti lokalizirane u ustima ili mogu biti povezane s lezijama na drugim mukokutanim lokalizacijama. Klinički se manifestiraju kao ulceracije, bule, eritematozne mrlje ili površinske erozije. U početku su promjene solitarne, ali kod ponavljanja izlaganja lijeku mogu postati multiple (2).

Stomatitis e contactu (stomatitis venenata) označava lezije oralne sluznice izazvane lokalnom aplikacijom lijeka na oralnu sluznicu koje najčešće nastaju zbog njihovog lokalnog iritativnog djelovanja ili razvoja alergijske reakcije. Pri tom se na oralnoj sluznici mogu vidjeti različite promjene: eritem, hiperkeratoze, pigmentacije, stomatitis, ulceracije, stvaranje vezikula ili bula, pečenje i dr. Kada se sumnja na alergijsku reakciju, provodi se alergološko testiranje radi otkrivanja odgovornog alergena.

Citotoksični lijekovi koji se primjenjuju u sklopu različitih kemoterapijskih postupaka liječenja mogu izazvati mukozitis i ulceracije. To su metotreksat, 5-fluorouracil, doksorubicin, melfalan, merkaptopurin ili bleomicin. Promjene se očituju nekoliko dana od početka kemoterapije kao ljuštenje i ulceracije na sluznici usne šupljine koje izazivaju bol koja, ukoliko ne prolazi pod primjenom opioidnih analgetika, ponekad zahtjeva prekid kemoterapijskog liječenja. Ulceracije se mogu sekundarno inficirati i uzrokovati septikemiju. Oralne ulceracije mogu nastati i kao posljedica pada imuniteta uslijed primjene citotoksične kemoterapije. Najčešće se pritom javljaju infekcije uzrokovane Herpes simplex virusom 1, Varicella zoster virusom, Citomegalovirusom, a rjeđe su to ulceracije uzrokovane Gram negativnim bakterijskim infekcijama

(Pseudomonas, Klebsiella, Escherichia coli), bakterijom tuberkuloze ili gljivicama. Dugotrajno liječenje imunosupresivnim lijekovima može izazvati i neke maligne bolesti poput posttransplantacijske limfoproliferativne bolesti, non-Hodgkinovog limfoma ili rjeđe Kaposijevog sarkoma (2).

Oralne reakcije na lijekove mogu imati kliničku i histopatološku sliku sličnu onoj kod idiopatskog lichen planusa, eritema multiforme, pemfigoida, pemfigusa, lupusa. Najčešće je zahvaćena obrazna sluznica, lateralni rubovi jezika, alveolarna sluznica te se promjene pojavljuju obostrano (4).

Pemfigoid potaknut lijekovima može biti izazivan nizom lijekova. Tako ga može uzrokovati 30 - ak različitih lijekova s različitim farmakološkim i terapijskim karakteristikama (ACE inhibitori, furosemid, NSAR, penicilamini, psoralen, sulfonamidi, kardioaktivne supstance i antibiotici koji u svom sastavu sadrže penicilin). Te promjene su najčešće vidljive na oralnoj sluznici, no mogu biti prisutne i na koži. One mogu nastati uslijed direktnog oštećenja epitela tiolnom skupinom lijeka (zbog djelovanje lijeka poput haptena) ili zbog lijekovima izazvanog imunološkog poremećaja. U krvi takvih osoba mogu se dokazati cirkulirajuća antitijela na isti antigen kao kod idiopatskog pemfigoida, što onda otežava postavljanje dijagnoze pemfigoida uzrokovano lijekom (2).

Osim pemfigoida lijekovi mogu izazvati i pemfigus. Lijekove koji izazivaju pemfigus dijelimo u dvije skupine s obzirom na njihov kemijski sastav: one koji u svom sastavu sadrže sulfhidrilnu skupinu (SH) ili aktivnu amidnu skupinu. To su penicilamin, fenolni lijekovi, rifampicin, diclofenac, captopri i dr. Kliničke karakteristike pemfigusa uzrokovano lijekom nalikuju na pemfigus vulgaris ili foliaceus s različitim postotkom cirkulirajućih antitijela na epitelne komponente i očekivane antigene (dezmoglein 1 i 3) (2).


Od ostalih promjena na sluznici usne šupljine, treba spomenuti da neki lijekovi

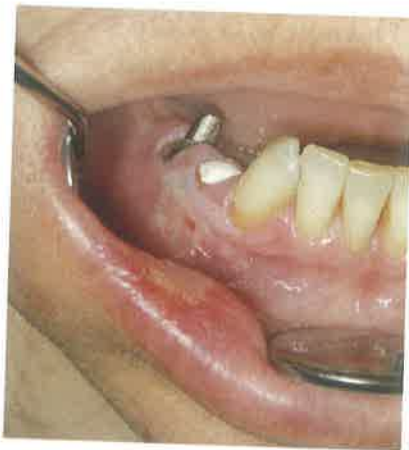mogu izazvati eritema exudativum multiforme, poput barbiturata, cefalosporina, NSAR, estrogena, fenotiazina, progesterona, inhibitora proteaze, sulfonamida, sulfonilureje i tetraciklina. Takve lezije, osim kože, najčešće zahvaćaju oralnu sluznicu, usnice te spojnicu oka. Česte su promjene na usnicama, pri čemu nakon rupture bula zaostaju hemoragične pseudomembrane. Osim na navedenim lokalizacijama, promjene se mogu pojaviti i na nazofaringealnoj sluznici te sluznici spolovila (2). Kao najteža reakcija na lijekove ističe se toksična epidermalna nekroliza (Lyellov sindrom) koja se najčešće povezuje s uzimanjem sulfonamida, thiacetazone, analgetika (fenazona), antiepileptika, alopurinola, klormezanon, rifampicina, fluconazol i van-komicin. Obično započinje kao makularni ili makulopapularni egzantem ili enantem koji se intraoralno širi u bolne mjehure i ulceracije cijele sluznice usne šupljine (2). Pritom se cijeli epitel odvaja od podloge i dolazi do ljuštenja sluznice. Test Nikolskog je pozitivan (4).

Neki lijekovi mogu izazvati sustavni lupus eritematosus, npr. prokainamidi i hidralizin te rjeđe klorpromazin, izoniazid, metildopa, penicilamin, kinin kao i lijekovi iz skupina antikonvulziva, beta blokatora, sulfonamida i drugih (2).

Lihenoidne reakcije prvi put su zabilježene nakon terapije antimalaricima. Danas je poznato da, osim antimalarika, takve promjene mogu izazvati NSAR, inhibitori konvertaze angiotenzina, drugi antihipertenzivi, fenotiazini, sulfonamidi i tetraciklini. Mehanizam po kojem nastupaju ovakve promjene je nepoznat. Kliničko prepoznavanje lihenoidnih reakcija temelji se uglavnom na subjektivnim kriterijama, pri čemu postoji određena sklonost njihovog unilateralnog pojavljivanja u obliku erozija. Histološka slika nešto više otkriva, pa je tako kod lihenoidnih reakcija limfocitni infiltrat difuzniji i sadrži više eozinofila i plazma stanica u odnosu na lichen ruber planus (2). Takve lezije se uglavnom javljaju isključivo na sluznici usne šupljine i obično se povlače prestankom uzimanja lijekova.

**Zaključak**

Mnogi, često propisivani lijekovi su odgovorni za različite promjene na koži i oralnoj sluznici. Stoga je prilikom uzimanja anamneze od velike važnosti saznati koje lijekove bolesnik uzima kako bi se mogla utvrditi moguća povezanost lijeka s promjenama na sluznici usne šupljine. Najvažnije je, u dogovoru sa specijalistom koji je lijek propisao ili s liječnikom obiteljske medicine, što prije dogovoriti smanjenje doze lijeka, njegovo isključenje ili zamjenu lijekom iz druge skupine. Također je bitno takve promjene nastale kao posljedica uzimanja lijeka prijaviti agenciji za lijekove i medicinske proizvode, a bolesniku objasniti da lijek osim terapijskog učinka može imati neželjeno djelovanje. 



Slika 1. Oštećenje sluznice hipokloritom.

Tablica 1. Popis promjena i lijekovi koji ih uzrokuju

Smanjeno lučenje sline	antagonisti alfa receptora, amfetamini, antikolinergici, antidepresivi, antihipertenzivi, antihistaminici, lijekovi protiv glavobolje, antipsihotici (fenotiazini), lijekovi za potiskivanje apetita, benzodiazepini, hipnotici, opiodi, bronhodilatatori, citokini, citotoksični lijekovi, antagonisti H2 receptora, inhibitori protonске pumpe, inhibitori proteaze, retinoidi, mišićni relaksatori
Pretjerano lučenje sline	antikolinesteraze
Oticanje žlijezda slinovnica	fenilbutazon, oksifenbutazon, klorheksidin
Bolnost žlijezda slinovnica	antihipertenzivi, antitiroidni lijekovi, klorheksidin, citotoksični lijekovi, lijekovi koji blokiraju ganglije, jodidi, fenotiazini, sulfonamidi
Promjena boje sline	klofamidin, levodopa, rifampicin, rifabutin
Gubitak i promjena okusa	ACE inhibitori, antitiroidni lijekovi, beta laktamski antibiotici, bigvanidi, klorheksidin, opijati, inhibitori proteaze
Opekline	lokalno primjenjen aspirin, natrijev hipoklorit,
Nekroza	hidrogen peroksid, srebrni nitrat, ginko, tablete kalija, lijekovi na bazi fenola
Ulceracije	natrijev hipoklorit, zubna pasta na bazi cimeta, ginko, tablete kalija, lijekovi na bazi fenola, labetalol, alendronate, captopril, nicorandil, nesteroidni antireumatici, tirofimus, inhibitori proteaza, takrolimus, sulfonamidi, metotreksat, 5-fluorouracil, doksorubicin, melfalan, merkaptopurin, bleomicin
Deskvamacija	zubna pasta na bazi cimeta,
Fiksna erupcija	anestetik, antibiotik, klorheksidin, barbiturati, fenacetin, sulfonamidi, tetraciklin
Mukozitis	metotreksat, 5-fluorouracil, doksorubicin, melfalan, merkaptopurin, bleomicin
Pemfigoid	ACE inhibitori, furosemid, NSAR, penicilamin, psoralen, sulfonamidi
Pemfigus	penicilamin, rifampicin, diklofenak, kaptopril
Erythema exsudativum multiforme	barbiturati, cefalosporini, NSAR, fenotiazini, estrogen, progesteron, inhibitori proteaza, sulfonamidi, sulfonilureja, tetraciklin
Toksična epidermalna nekroliza	sulfonamidi, tiacetazon, analgetik (fenazon), antiepileptik, alopurinol, rifampicin, flukonazol, vankomicin
Sistemni eritematozni lupus	prokainamid, hidralizin, klorpromazin, izoniazid, metildopa, penicilamin, kinin, antikonvulzivi, beta blokatori, sulfonamidi
Lihenoidne reakcije	antimalarici, NSAR, inhibitori konvertaze angiotenzina, fenotiazini, sulfonamidi, tetraciklini

**LITERATURA**

1. Lugović Mihić L. Medikamentozni egzantemi. In: Šitum M, i sur.: Dermatovenerologija, 2013 (u pripremi tiska).
2. Scully C, Bagan JV. Adverse drug reactions in the orofacial region. Crit Rev Oral Biol Med 2004;15(4):221-239.
3. Scully C. Drug effects on salivary glands; dry mouth. Oral Dis 2003;9:165-176.
4. Mravak Stipetić M. Alergijski stomatitis. In: Lipozencic J, i sur. Alergijske i imunosne bolesti. Zagreb: Medicinska naklada; 2011;15:151-161.
5. Bergdahl M, Bergdahl J. Low unstimulated salivary flow and subjective oral dryness: association with

- medication, anxiety, depression, and stress. J Dent Res. 2000;79:1652-1658.
6. Meurman JH, Collin HL, Niskanen L, Toyry J, Alakuijala P, Keinanen S, et al. Saliva in non-insulin-dependent diabetic patients and control subjects: the role of the autonomic nervous system. Oral Surg Oral Med Oral Pathol Oral Radiol Endod. 1998;86:69-76.
7. Wahlbeck K, Cheine M, Essali MA (2000). Clozapine versus typical neuroleptic medication for schizophrenia. Cochrane Database Syst Rev. (2):CD000059.
8. Glass BJ. Drug-induced xerostomia as a cause of glossodynia. Ear Nose Throat J. 1989;68(10):776-781.
9. British National Formulary. Antitu-

- berculous drugs. In: British National Formulary. British Medical Association and Royal Pharmaceutical Society of Great Britain, 2002; pp. 290-291.
10. Ackerman BH, Kasbekar N. Disturbances of taste and smell induced by drugs. Pharmacotherapy. 1997;17:482-496.
11. Henkin RI. Drug-induced taste and smell disorders. Incidence, mechanisms and management related primarily to treatment of sensory receptor dysfunction. Drug Safety. 1994;11:318-327.
12. Greenberg MS, Glick M. Burketova oralna medicina: dijagnoza i liječenje. Zagreb: Medicinska naklada. 1st ed. 2006. Editor Mravak-Stipetić M.