

Suvremena restaurativna stomatologija temelji se na načelima adhezije. Razorena tvrda tkiva kruna zuba nadoknađujemo estetskim materijalima koje adhezijom vežemo za preostali dio kruna. Estetskim materijalima vjerno oponašamo boju i vraćamo zub u funkciju. Adhezijsko vezanje omogućava žrtvovanje minimalne količine zdravog tkiva prilikom preparacije za restauraciju. Jedan od oblika restauracije je i kompozitna ljuska ili kompozitna faseta. Iako kompozitne fasete možemo napraviti na gotovo svim zubima, najčešće ih izrađujemo na incizivima, te nešto rjeđe na kaninima.

### Klasifikacija kompozitnih faseta

Klinički je vrlo nezahvalno razdvojiti restauraciju traumom ili karijesom razorene kruna koja prelazi na labijalnu stjenku kruna zuba, kojoj nedostaje jedan ili oba incizalna brida, i kompozitnu fasetu. No, kompozitnom fasetom podrazumijevamo nadoknadu cijele labijalne cakline.

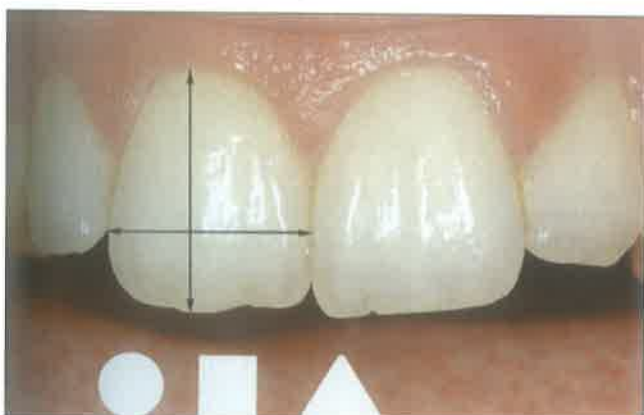Ovisno o količini tvrdog tkiva koje nedostaje možemo ih podijeliti na djelomične i na potpune. Djelomične fasete nemaju gornju granicu preparacije u gingivnom sulcusu. Najčešće ih izrađujemo kod restauracije kruna nakon traume ili karijesne destrukcije koja prelazi na vestibularnu površinu. Potpune fasete prekrivaju cijelu labijalnu plohu i koriste se za zatvaranje dijastema između kruna i uspostavu kontaktne točke, ispravljanje blagih anomalija boje, veličine ili oblika zuba. Također se koriste i za nadoknadu gubitka jednog ili obaju incizalnih bridova.

S obzirom na način izrade, dijele se na izravne i neizravne kompozitne fasete.

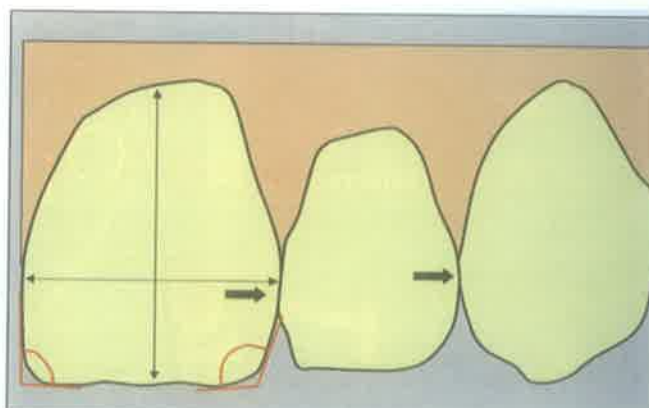
Izravna kompozitna faseta izrađuje se neposrednim nanošenjem kompozitnog materijala na krunu zuba i polimerizacijom kompozita u ustima pacijenta. Postupak izrade se, radi lakšeg razumijevanja, može podijeliti u 5 faza rada:

### 1. Uočiti obilježja i osobitosti građe zuba koji restauriramo

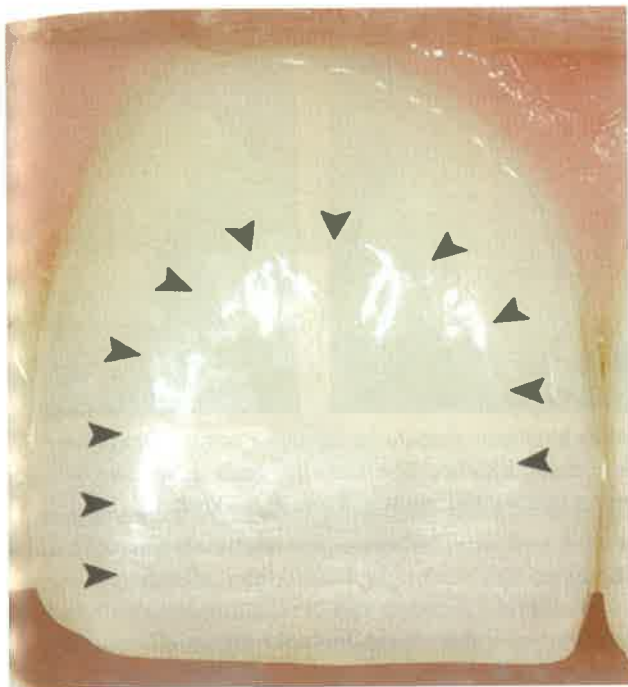Vrlo je važno odrediti oblik kruna (ovalan, kockast, trokutast) te dužinu i širinu kruna, zatim znak kuta i luka te položaj, tj. visinu položaja kontaktne točke sa susjednim zubima (Slike 1. i 2.). Na vizualnu percepciju kruna znatno utječu rubne linije. To su prijelazi vestibularne plohe na aproksimalno i gingivno zaobljenje i označene su refleksijom svjetla. Oblikovanjem rubnih linija možemo optički zub proširiti, suziti, povećati ili smanjiti, a da se stvarna veličina kruna ne mijenja (Slika 3.). Površina labijalne plohe nije glatka i ravna nego sadržava plitke brazde koje idu od cerviksa prema incizijskom bridu. Kod starijih ljudi te brazde su pliće uslijed abrazije tijekom godina, tako da mogu gotovo i nestati. Mala površinska udubljenja lomom svjetlosti daju "živi" izgled površine. Vodoravne linije rasta karakteristične su za djecu i mlade pacijente. Važna struktura kruna su i produžetci dentinskih jezgri. Broj dentinskih jezgri uvjetuje i broj uzdužnih brazdi na vestibularnoj plohi kruna. Dentinske jezgre zovemo mamelons (Slike 4.a, 4.b i 5.). Što je pacijent stariji, mameloni su manje uočljivi jer abrazijom prestaju biti izraženi. Zbog toga je kod mlađih pacijenata i udaljenost dentinskih jezgri od incizijskog brida veća nego kod starijih (Slika 6.). Tu udaljenost zovemo halo efekt. Iz svega rečenog možemo zaključiti da dob pacijenta znatno utječe na osobitosti i obilježja građe zuba.



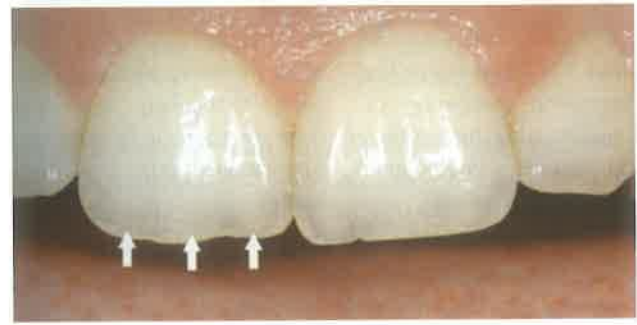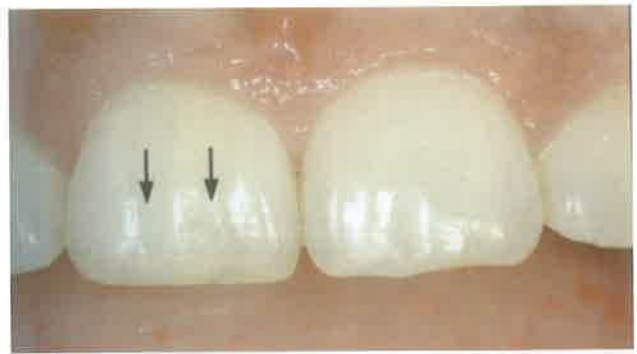Slika 1. Osnovne karakteristike kruna zuba (preuzeto iz Quintesence International 2005.; 1: M. Lendhard)



Slika 2. Određivanje znaka kuta, luka i visine aproksimalnih kontakata (preuzeto iz Quintesence International 2005.; 1: M. Lendhard)



**Slika 3.** Određivanje rubnih linija labijalne plohe zuba (preuzeto iz Quintesence International 2005.; 1: M. Lendhard)



**Slika 4.** Uzdužne brazde na labijalnoj plohi krune zuba (preuzeto iz Quintesence International 2005.; 1: M. Lendhard)

**Slika 5.** Dentinske jezgre, mammelons (preuzeto iz Quintesence International 2005.; 1: M. Lendhard)

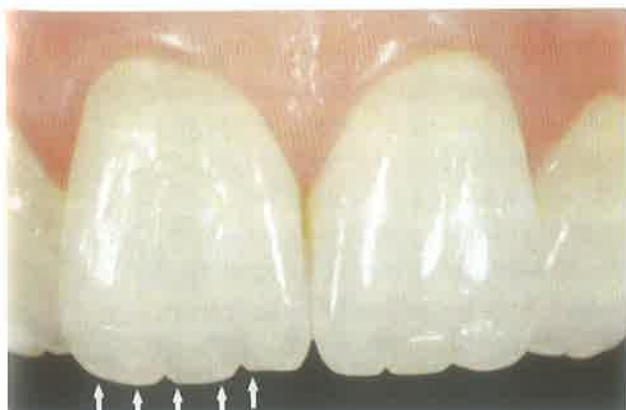## 2. Izbor boje

Da bi se pravilno odredila boja zuba potrebno je upoznati se s nekoliko pojmova. Ton boje označava stvarnu boju (žuta, smeđa, siva). Nazivamo ga još i Hue. Svjetloća predstavlja izraženost boje (svijetla ili tamna). Nazivamo je Value. Čistoću ili intenzitet boje nazivamo zasićenje ili Chroma. Važno je i odrediti stupanj translucencije. Opačni materijali ne propuštaju svjetlo, dok su transparentni materijali potpuno propusni. Dentin je opakniji od cakline koja je opet transparentnija od dentina, što treba uzeti u obzir pri odabiru boje. Dentinsku boju je najbolje odrediti prema boji cervikalne trećine očnjaka jer je ondje caklina najtanja i dentin najviše dolazi do izražaja. Caklinu određujemo prema incizijskoj trećini krune zuba koji restauriramo. Često boju biramo tako da na zub stavimo malo

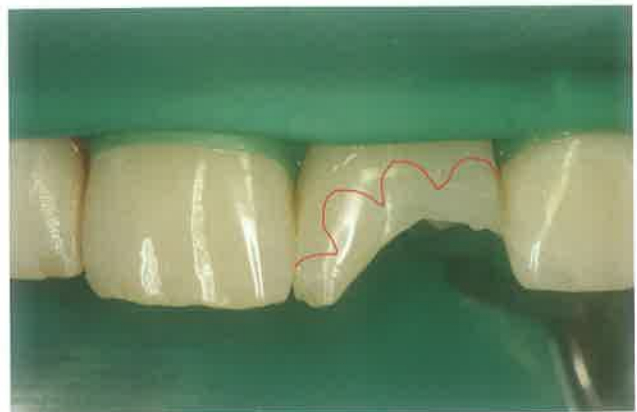
nepolimeriziranog kompozitnog materijala. No kompozit nije na sebe vezao vodu a nije se ni dogodila reakcija fotoinicijatora i prijelaz monomera u polimer, što mijenja boju i translucenciju. Pozornost treba posvetiti i flourescenciji. To je svojstvo određenog materijala da energiju primljenu od UV-svjetla pretvara u svjetlo vidljiva spektra. Visoka flourescencija karakteristična je za dentin, a incizijski brid je područje slabe flourescencije.

## 3. Preparacija

Način preparacije za kompozitnu fasetu ovisi o tipu koji izrađujemo. Kod djelomične fasete gornji rub preparacije ne završava u razini ili unutar gingivnog sulkusa. Dovoljno je u širini od 1-3 mm zakositi rub cakline u valovitoj liniji (Slika 7.a). Na taj način povećavamo površinu sveži-

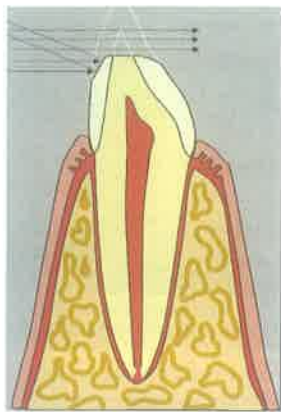


**Slika 6.** Udaljenost dentinskih jezgri od incizijskog brida, halo efekt (preuzeto iz Quintesence International 2005.; 1: M. Lendhard)

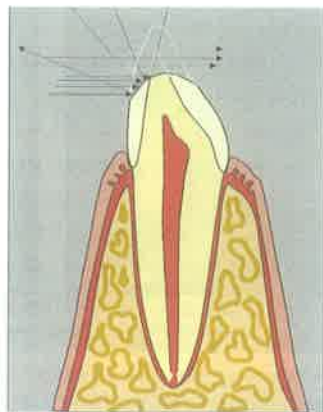


**Slika 7a.** Valovita linija zakošavanja ruba cakline (preuzeto iz Quintesence International 2005.; 1: M. Lendhard)

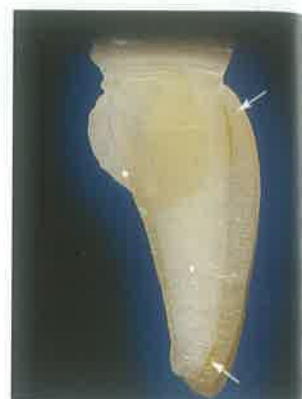



**Slika 7 b.** Rasap svjetla kod nepravilno zaobljenog caklinskog ruba (preuzeto iz Quintesence International 2005.; 1: M. Lendhard)



**Slika 7 c.** Rasap svjetla kod pravilno zaobljenog caklinskog ruba (preuzeto iz Quintesence International 2005.; 1: M. Lendhard)



**Slika 8.** Dubina preparacije i debljina kompozitnog materijala kod direktne kompozitne fasete (preuzeto iz Adhesive Technology for Restorative Dentistry, JF Roulet & G Vanherle)

vanja za caklinu i skrivamo prijelaz cakline i kompozita. Linija zakošavanja mora biti valovita jer će oko teže prepoznati nepravilnu crtu preparacije. Također je potrebno zaobliti i unutarnje rubove. Time se omogućava rasipanje svjetlosti koja prolazi kroz restauraciju, a da se ne primijeti razlika u translucenciji između zuba i kompozita (Slike 7.b i 7.c).

Kod potpune fasete dubina preparacije treba biti na svim dijelovima labijalne plohe jednaka (Slika 8.). Dno preparacije je projekcija labijalne caklinske plohe koja se izbrusila. Incizalni brid je preporučeno skratiti za 1 do 2 mm. Aproksimalno, granice preparacije su ispred kontaktne točke ali dovoljno duboko u interdentalnom prostoru, kako rub preparacije i granica između kompozita i tvrdog tkiva krunice ne bi bili vidljivi (Slike 9.a i 9.b).

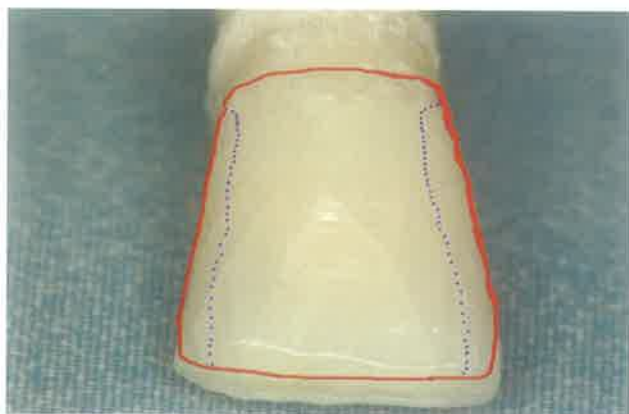
#### 4. Nanošenje kompozitnog materijala u slojevima

Ključni korak u toj fazi je pravilno odabrana boja. Važno je da smo odredili standardnu boju zuba prema ključu boja koju ima svaki izabrani kompozitni materijal, bez obzira na proizvođača. Ako je preparacijom uklonjen incizijski brid i kruna zuba je skraćena, prvo postavljamo oralni caklinski sloj (Slika 10.). Ovisno o dobi pacijenta, pa tako i

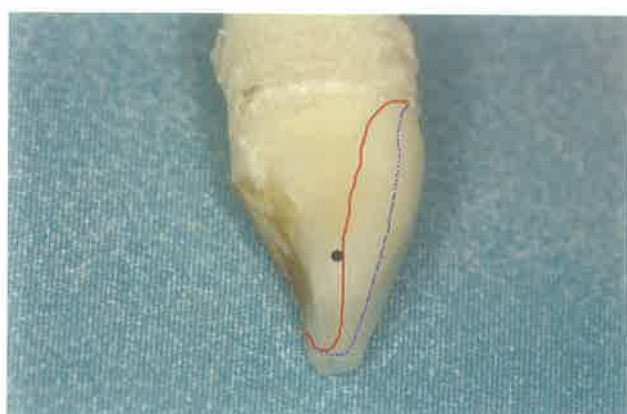
prethodno spomenutoj debljini transparentne incizijske cakline (halo efekt), prvi sloj se postavi kraće od željene dužine krunice zuba, otprilike 1 do 1.5 mm. Potpunu dužinu krunice postizemo sa specijalnom visoko transparentnom nijansom. Na tako stvorenu oralnu stjenku nanosimo unutarnju dentinsku boju. S njom nadoknađujemo gubitak dentina. Budući da ona ima veći opacitet, njom blokiramo tamno prosijavanje unutrašnjosti usne šupljine i eventualnu diskoloraciju dentina (Slika 11.). U dentinskoj masi modeliramo mamelonske tvorbe, ako su one prisutne na ostalim susjednim zubima (Slika 12.). Ta boja je slična tonu standardne boje cakline, ali ima veći intenzitet. Završni vestibularni sloj je prethodno određena caklinska boja. Pri tom moramo oponašati sve one karakteristike uočene u prvoj fazi izrade fasete. Ovisno o diskoloracijama ili nekim pigmentacijama na vestibularnoj plohi, "živost" površine možemo oponašati s vanjskim specijalnim bojama koje se nanose preko standardne boje (Slika 13.).

#### 5. Poliranje i završna obrada restaurirane krunice zuba

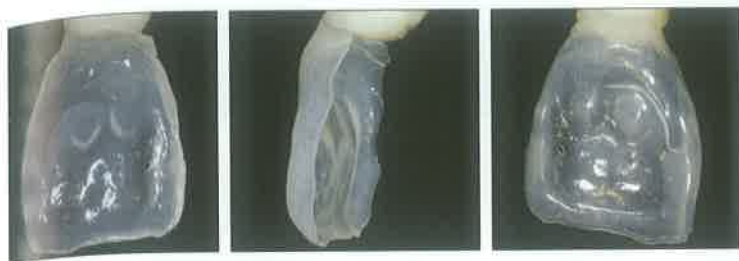Završnu obradu radimo s finim i ekstra finim dijamantrnim brusnim tijelima, fleksibilnim diskovima za poliranje i tra-



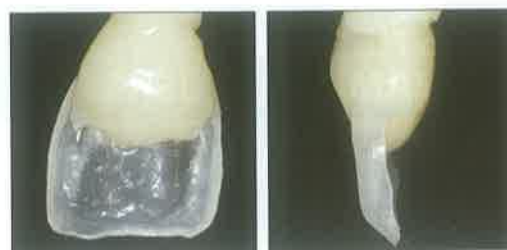**Slika 9a.** Rubovi preparacije u frontalnoj ravnini



**Slika 9b.** Rubovi preparacije u sagitalnoj ravnini



**Slika 10.** Postavljanje oralnog sloja kompozitnog materijala pri rekonstrukciji krune (preuzeto iz Adhesive Tehnology for Restorative Dentistry, JF Roulet & G Vanherle)



**Slika 11.** Izrada cervikalnog dijela dentinske jezgre iz dentinske boje kompozitnog materijala (preuzeto iz Adhesive Tehnology for Restorative Dentistry, JF Roulet & G Vanherle)

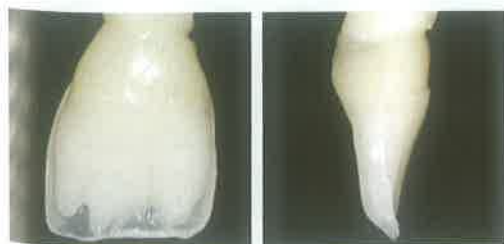kičama za poliranje rubova ispuna u interdentalnom prostoru. U toj fazi doradujemo prethodno određene makro i mikro morfološke osobitosti krune. Poliranje se izvodi gumicama i četkicama, uz ili bez dodatka paste za poliranje. Treba biti oprezan kako se poliranjem ne bi uništila prethodno izrađena morfologija vestibularne površine krune zuba.

Kompozitni materijal, nakon polimerizacije, apsorbira izvjesnu količinu vode. To je razlog zbog kojeg kompozit može neznatno promijeniti boju. Zato je za konačnu potvrdu boje preporučeno pričekati nekoliko dana.

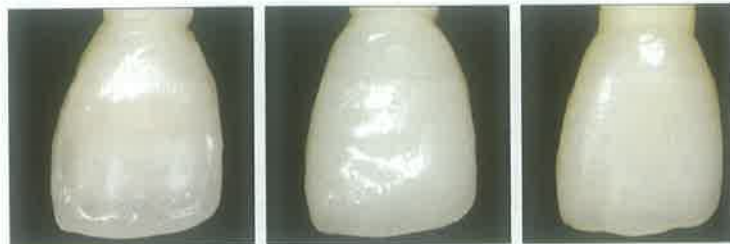Neizravna kompozitna faseta mora biti potpuna. Preparacija se gotovo ne razlikuje od preparacije za izravnu kompozitnu fasetu. Ako zub koji restauriramo nije promijenio boju, preparacija ne može biti u razini gingivnog sulkusa. Izrađuje se u laboratoriju iz kompozitnih materijala za indirektno ispunje (npr. ADORO, Ivoclar Vivadent; GRADIA, GC). Cjelokupna polimerizacija kompozitnog materijala događa se izvan usta, na radnome modelu. Preparacija je vrlo slična preparaciji za keramičku fasetu. Dubina preparacije na vestibularnoj plohi trebala bi biti između 0.5 i 1 mm. Incizalni brid se skraćuje za 1 do 2 mm. Preparacija se može spustiti i na palatinalnu plohu i završiti 3 do 4 mm od uklonjenog inzijskog brida u palatinalnoj caklini, dubine od 0.5 do 1 mm. Nakon preparacije uzima se otisak za izradu radnih modela na kojima će se izraditi faseta u laboratoriju. Na izbrušenim krunama se mora izraditi privremena faseta iz kompozitnog materijala. Privremena faseta se polime-

rizira izravno u jednom sloju. Jetkanjem se tretira samo jedna mala točka vestibularne plohe na koju se nanese neznatna količina adhezijskog sustava. To će osigurati dovoljnu snagu sveze za privremenu fasetu i istodobno omogućiti skidanje špatulom. Gotova kompozitna faseta cementira se adhezijski, kompozitnim cementima. Pri tom se treba držati svih principa adhezije, kao i kod izrade kompozitnog ispuna. Također, treba biti oprezan pri odabiru boje kompozitnog cementa, kako ne bi promijenio boju fasete.

I kompozitna i keramička faseta imaju vrlo slične indikacije. Kada na kruni zuba imamo jednostrane ili obostrane kompozitne ispunje koji prelaze na vestibularnu plohu, poželjnije je izraditi kompozitnu fasetu. Ako zub nije promijenjen boje gornja granica preparacije nalazi se u ravnini gingivnog sulkusa. Ako je boja promijenjena, potrebno je preparaciju spustiti neznatno u gingivni sulkus. No kod promijenjene boje zuba korekciju je bolje učiniti u keramici. Zato je preporučeno izraditi keramičku fasetu. Cijena izrade kompozitne fasete niža je od cijene keramičke fasete, što je važan čimbenik kod izbora materijala za izradu fasete. Bez obzira na izbor materijala, i kompoziti i keramika spadaju u estetske materijale koji se mogu adhezijski svezati za tvrda tkiva zuba. Budući da adhezijsko svezivanje ne zahtijeva mehaničko sidrenje, nije potrebno žrtvovati velike količine zdravog tkiva zubne krune kako bismo osigurali retenciju ispuna. Takvim postupcima rekonstrukcije štedimo tvrdo zubno tkivo i samim time produžujemo vijek zuba u ustima.



**Slika 12.** Izrada incizijskog dijela dentinske jezgre i oblikovanje vrhova dentinske jezgre, mamelona (preuzeto iz Adhesive Tehnology for Restorative Dentistry, JF Roulet & G Vanherle)



**Slika 13.** Postavljanje završnog sloja caklinske boje (preuzeto iz Adhesive Tehnology for Restorative Dentistry, JF Roulet & G Vanherle)