

# Diodni laser KaVo Gentleray 980

Dr.sc. Walter Dukić<sup>1</sup>

[1] Zavod za dječju i preventivnu stomatologiju

Laser predstavlja specifični oblik svjetlosti: on je usmjeren, ima uski frekvencijski opseg, može biti izuzetno intenzivan, te je polariziran i koherentan u visokom stupnju. Slika 1\* prikazuje osnovnu skicu svakog lasera. Laser se sastoji od laserskog medija (zeleno), koji je energetski ekscitiran od vanjskog izvora (žuto). Nadalje, tako stvoreno svjetlo može putovati bezbroj puta uz definiranu osovinu i biti reflektirano ogledalima različite reflektivnosti  $R$  što tako dovodi do formiranja optičkog oscilatora ili rezonatora. Laserski oscilator na taj način pohranjuje svjetlo uz pomoć mnogostrukih refleksija na tim ogledalima, ali također dozvoljava emisiju svjetla kroz vanjsko priključno ogledalo koje spaja rezonator s vanjskim svijetom, omogućujući nam primjenu lasera u praksi (1). Zaključno, optičke osobine laserske zrake su determinirane specifikacijama ogledala.

Prema Martensu i Gutnechtu, djeca su prvi pacijenti koji dobivaju tretman laserom zbog smjernice minimalno invazivne stomatologije koja glasi „ispuni bez bušenja“ (2,3). Osobno smatram da je potrebno lasere koristiti i u minimalno

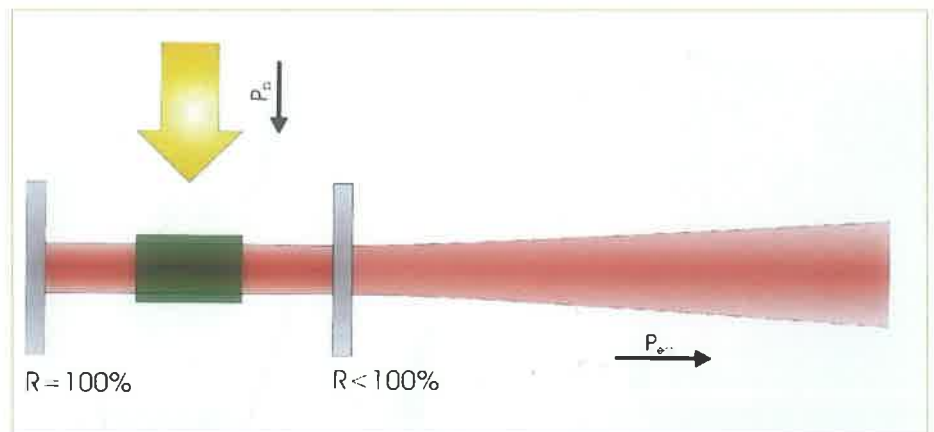
invazivnim kirurškim zahvatima kao i ostalim zahvatima gdje nam laseri mogu poboljšati klinički uspjeh.

Diodni laser KaVo Gentleray 980 predstavlja novi uređaj malih dimenzija s širokim spektrom uporabe u terapiji mekih tkiva (Slika 2).

## Laser i meka tkiva

Pošto laseri imaju afinitet prema hemoglobinu i vodi (kromofori u gingivi i

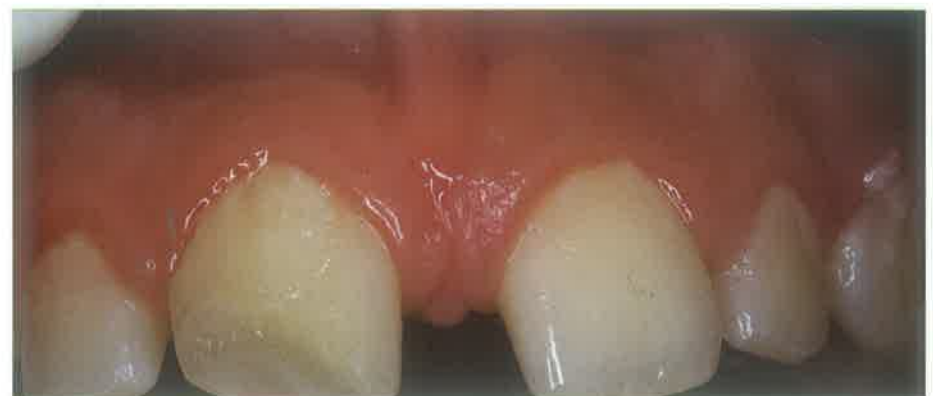mukozi), diodni i ostali laseri se mogu koristiti za odstranjenje tkiva, vaponizaciju i dekontaminaciju, rezultirajući odličnom koagulacijom i hemostazom, te su idealni za vaskularne lezije (4,5). To klinički znači da se skoro pa bilo koje tvorbe na mekim tkivima u usnoj šupljini mogu uspješno tretirati diodnim laserom. U usporedbi sa elektotomom, kod lasera je potreban samo jedan instrument za eksciziju i koagulaciju (6).



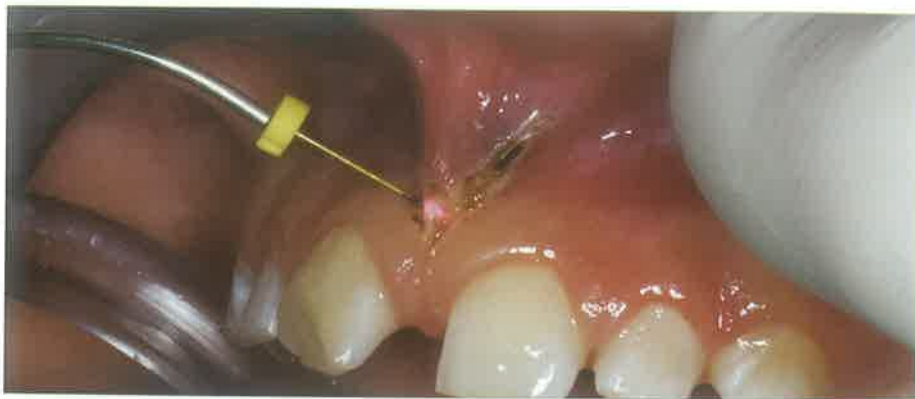Slika 2.



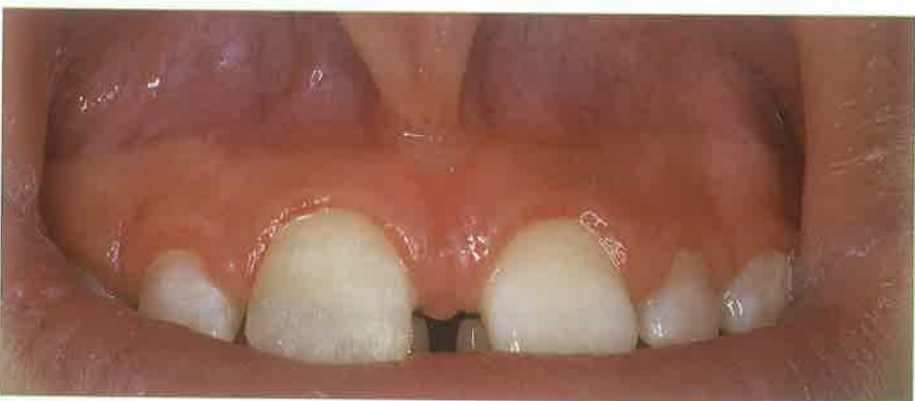Slika 1.



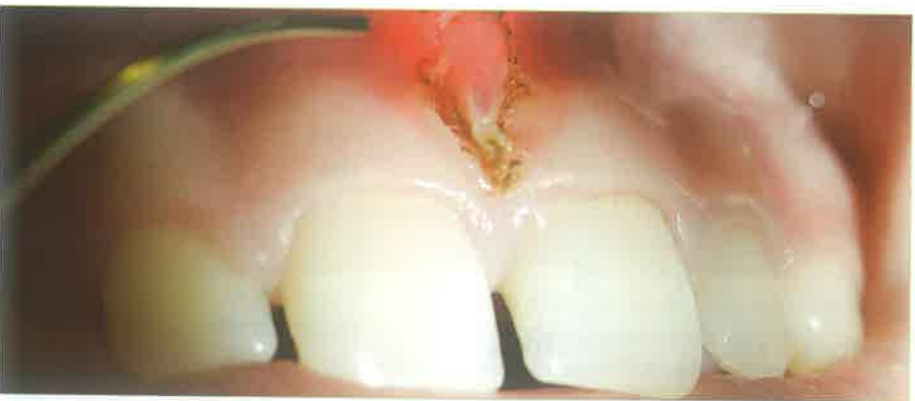Slika 3.



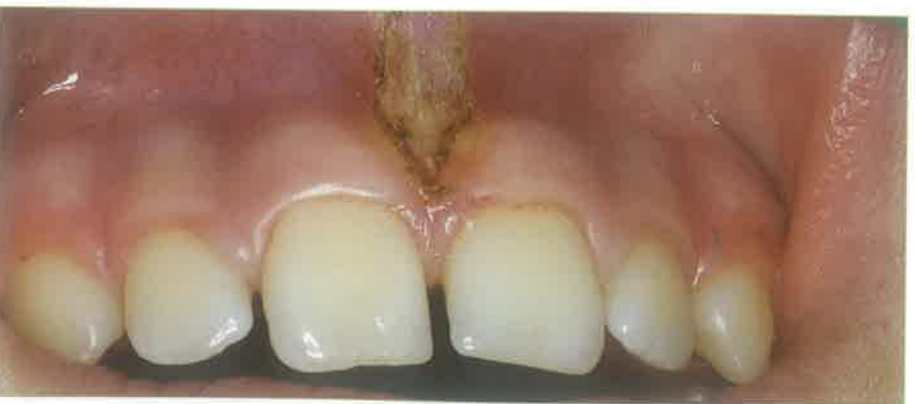Slika 4.



Slika 5.



Slika 6.



Slika 7.

Studije su pokazale da laser dovodi do lokalne sterilnosti u operacionom području, smanjenih bolova nakon operacije i smanjene mogućnosti postoperativnog krvarenja (7). Slika 3 prikazuje pacijenta kod kojeg je potrebna frenulektomija labii superioris. Nakon aplikacije lokalne anestezije (bez vazokonstriktora, jer maksimalna apsorpcija KaVo Gentleray lasera je u hemoglobinu), pristupa se frenulektomiji laserom prema utvrđenom programu s KaVo Gentleray izbornika (Slika 4).

Slika 5 prikazuje postoperativno stanje nakon 3 tjedna. Na drugom pacijentu je također izvršena frenulektomija (Slika 6). Nakon laserske ekscizije, krvarenje je minimalno i rubovi rane su zatvoreni i sterilni, tako da je šivanje i primjena antibiotika nepotrebna (Slika 7).

Sljedeći pacijent je imao dva mesiodensa u području gornjih središnjih inciziva koji su sprječavali erupciju trajnih sjekutića. Nakon kirurškog odstranjenja dva mesiodensa, na trajne središnje sjekutiće su postavljene bravice za ortodonsko vođenje. S obzirom da su nakon nekog vremena periost i sluznica prerasli preko bravica i tako onemogućili ortodonske sile i pomak (Slika 8), potrebno je bilo osloboditi bravice i odstraniti nepotrebno tkivo (Slika 9). Nakon upotrebe KaVo Gentleray lasera, bravice su jasno vidljive i omogućeno je djelovanje ortodontskih slika. Slika 10 prikazuje stanje nakon 3 tjedna.

Slučaj prikazuje otežano nicanje umnjaka (Slika 11). U ovom slučaju je isto bila potrebna ekscizija laserom KaVo Gentleray 980, te se pokazala izuzetna prednost lasera nad klasičnom terapijom (Slika 12,13). Nakon operacije, nije vidljivo nikakvo krvarenje a rubovi rane su čisti. Slika 14 pokazuje stanje nakon 4 tjedna, gdje je umnjak potpuno prikazan u usnoj šupljini.

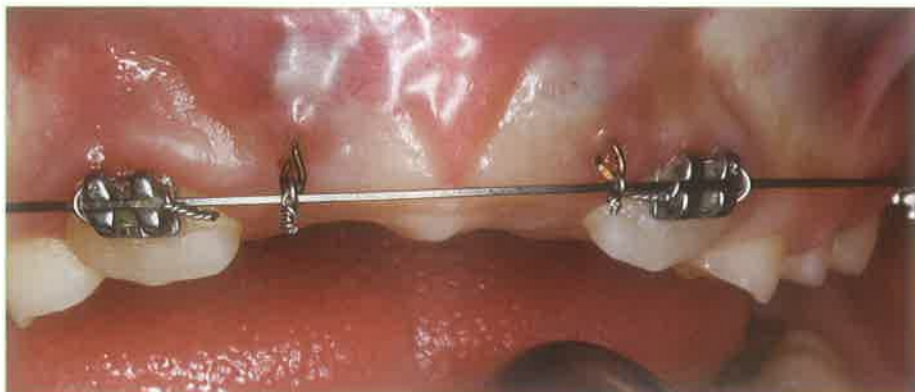
### Lasere i endodoncija

Lasere su indicirani kod prekrivanja pulpe, pulpotomije i dezinfekcije korijenskog kanala. Veliki broj znanstvenih radova govori o visokom stupnju kliničkog uspjeha lasera kod prekrivanja pulpe i pulpotomije od 80-90 (8-13). Niska energija lasera kod ovih indikacija

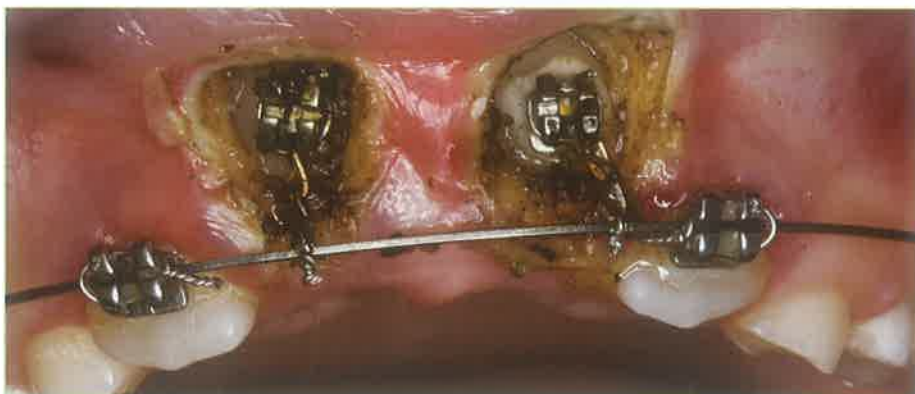
garantira dobru površinsku koagulaciju i dekontaminaciju kako bi se zadržala vitalnost rezidualne pulpe kod prekrivanja ili pulpotomije. Diodni laseri su vrlo pogodni za endodontski prostor jer se apliciraju fleksibilnom fibrooptičkom niti debljine 200-300 $\mu$ .

Uz pomoć refleksije, refrakcije i rasipanja, fotoni mogu prolaziti kroz materijal, bez da interferiraju s njim. Ako se fotoni apsorbiraju, možemo očekivati fizikalne ili kemijske efekte. Laserska zraka blizu infracrvenog područja je samo malo apsorbirana u dentinu. Stoga, ovi podaci nam mogu biti vrlo korisni kod sterilizacije korijenskog kanala budući ne želimo površinsku apsorpciju u dentinu nego dubinsku penetraciju lasera u intertubularno tkivo kako bi postigao baktericidni efekt u dubljim slojevima (Slika 15). Zbog toga su diodni laseri kao i Nd:YAG laseri posebno pogodni za endodontski prostor. Laserska energija ima baktericidni efekt djelujući na bakterijsku stjenku i membranu. Studija je pokazala da bakterije pokazuju promjene u staničnoj morfologiji i posljedično oštećenje stanične membrane, te su vrlo osjetljive gram-negativne bakterije (14-16).

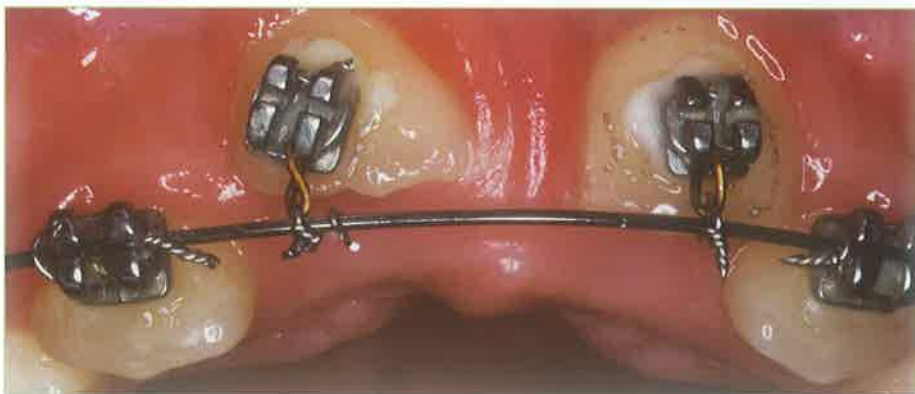Druge studije su pokazale redukciju *E. faecalis* bakterije od 99.91% s diodnim laserom (16). Zanimljivo je da korištenjem energije diodnog lasera od 4W dolazi do potpunog zatvaranja dentinskih tubulusa (17). Autori preporučuju da nakon mehaničko-kemijske obrade korijenskog kanala, apliciramo laser u posušeni kanal prema uputama proizvođača svakog lasera. Nakon toga, potrebno je kanal zatvoriti kalcij-hidroksidom i privremenim ispunom do sljedeće posjete. Ako koristimo samo jedan tretman laserom, riskiramo nedovoljnu sterilizaciju kanala i dentina, jer bakterijama je samo oštećena stanična membrana i njihov broj u kanalu se nije bitno smanjio. Nakon drugog tretmana, zbog akumulacije energije lasera, u tim istim bakterijama dolazi do ireverzibilnih oštećenja i sinergističkog oštećenja istih s kemijskim pripravcima za ispiranje kanala. Znači, tek je nakon drugog puta došlo do kompletne sterilizacije korijenskog kanala (18). Slika 16 prikazuje kliničku primjenu



Slika 8.



Slika 9.



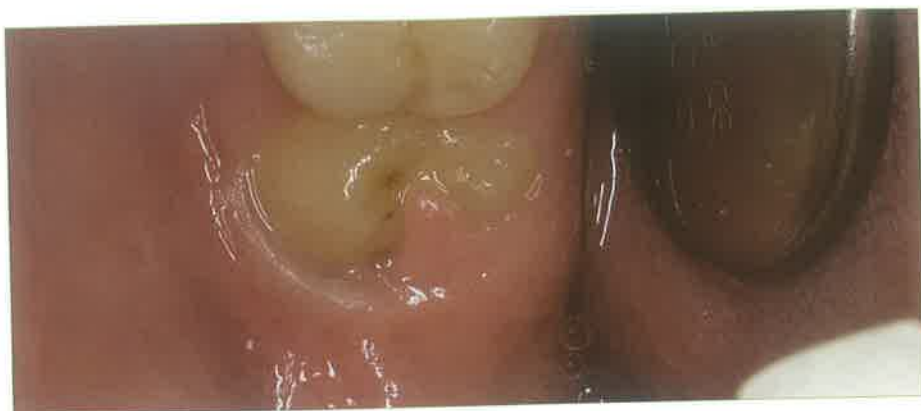Slika 10.

KaVo Gentleray lasera u endodontskom prostoru.

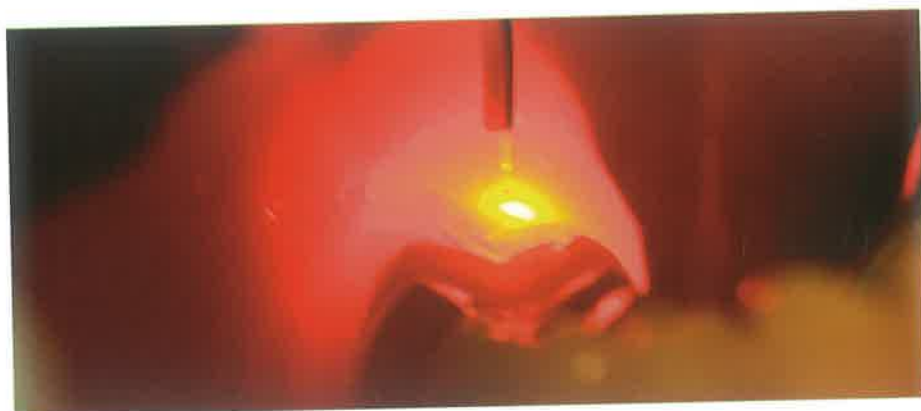
### Laser i parodontologija

Istraživanja pokazuju da je baktericidni efekt diodnog lasera odličan, posebno prema bakteriji *Actinobacillus actinomycetemcomitans* (19). Drugo istraživanje govori o smanjenju bakterija *Actinobacillus actinomycetemcomitans*,

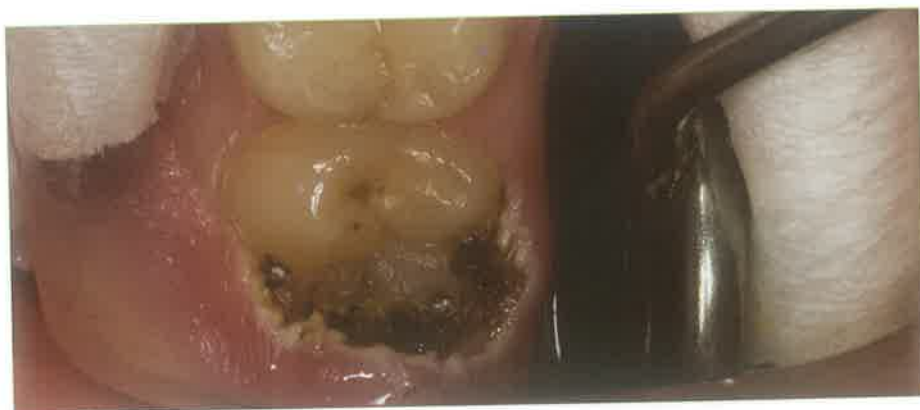*Prevotella intermedia* i *Porphyromonas gingivalis* koje je bilo statistički veće nego u kontrolnoj skupini. Indeks krvarenja je bio manji za 96.9% prema kontrolnoj skupini od 66.7% (20). Zaključno, diodni laser posjeduje snažan baktericidni učinak, te može u kombinaciji s parodontološkom terapijom reducirati upalu tkiva i dovesti do odličnih kliničkih rezultata (Slika 17).



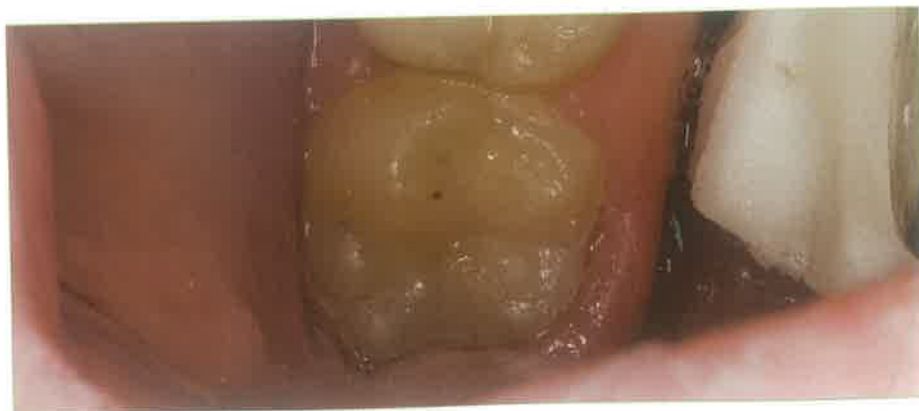Slika 11.



Slika 12.




Slika 13.



Slika 14.

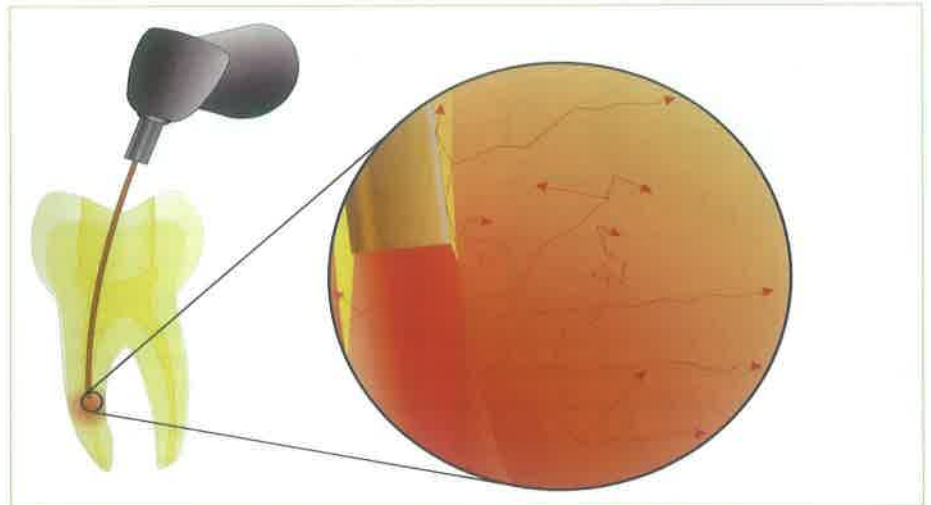
### Zaključak

Laseri svakako imaju značajnu ulogu u stomatologiji, prvenstveno zbog toga što u jednom uređaju se nalazi „nekoliko“ njih, što omogućuje terapeutu široki spektar kliničkog djelovanja. Možda jedna od najvažnijih prednosti lasera je njegova preciznost, jer omogućuje djelovanje prema zakonima minimalno invazivne stomatologije koja se ne odnosi samo na tvrda zubna tkiva nego i na meka. 

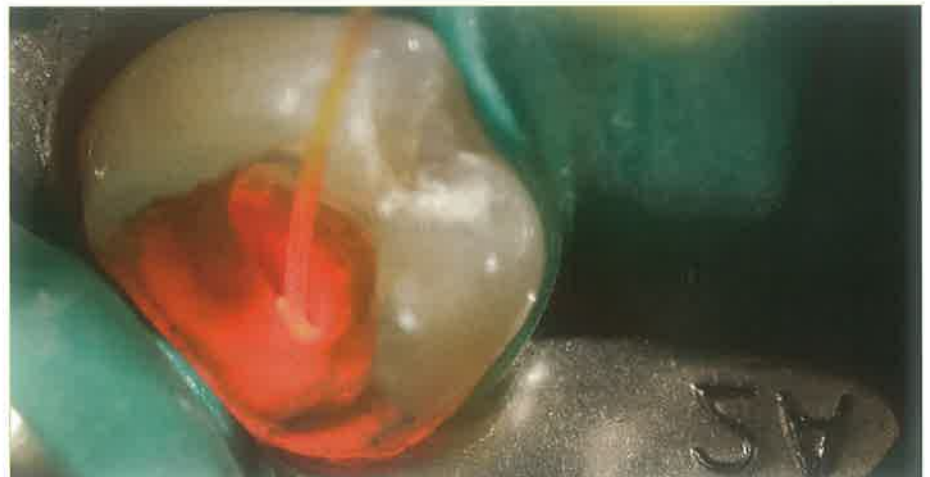### LITERATURA

1. **Wintner E, Strassl M.** Basic Information On Lasers. In: Moritz A, editor. Oral laser application. 1st ed. Berlin, Quintesenz Verlags-GmbH; 2006.p.12-13.
2. **Martens LC.** Laser aided pediatric dentistry: review and outlook. J Oral Laser Appl. 2003;6;203-9.
3. **Gutknecht, NF, Vanweersch R, Lampert LF.** Lasers in Pediatric Dentistry - A Review. J Oral Laser App. 2005(4):207-18.
4. **Baggett FJ, Mackie IC, Blinkhorn AS.** The clinical use of the Nd:YAG laser in paediatric dentistry for the removal of oral soft tissue. Br Dent J. 1999;187(10):528-30.
5. **Barak S, Katz J, Kaplan I.** The CO2 laser in surgery of vascular tumors of the oral cavity in children. ASDC J Dent Child. 1991;58(4):293-6.
6. **Wilder-Smith P, Dang J, Kurosaki T, Neev J.** The influence of laser parameter configurations at 9.3 microns on incisional and collateral effects in soft tissue. Oral Surg Oral Med Oral Pathol Oral Radiol Endod. 1997;84(1):22-7.
7. **F. Beer.** Laser-atlas surgery. In: **Moritz A,** editor. Oral laser application. 1st ed. Berlin, Quintesenz Verlags-GmbH;2006. p.454-8.
8. **Santucci PJ.** Dycal versus Nd:YAG laser and Vitrebond for direct pulp capping in permanent teeth. J Clin Laser Med Surg. 1999;17(2):69-75.
9. **Moritz A, Schoop U, Goharkhay K, Sperr W.** Advantages of a pulsed CO2

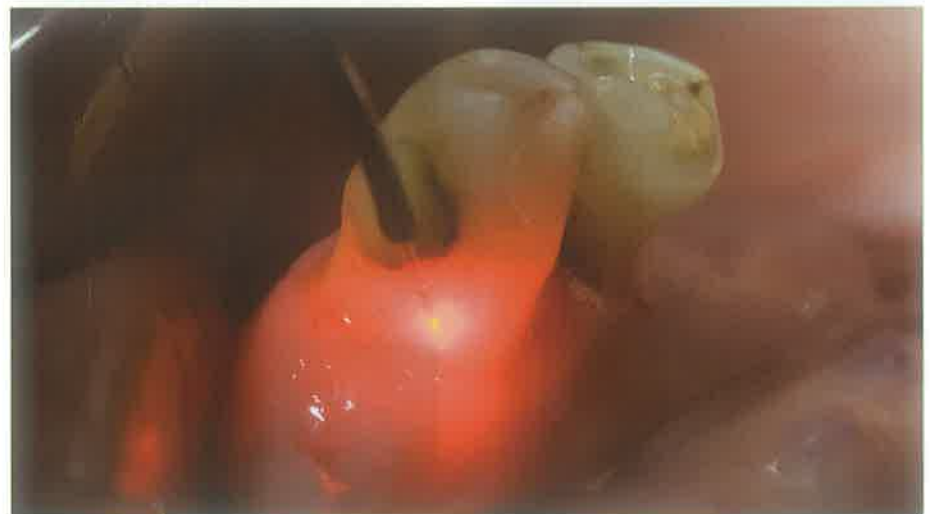- laser in direct pulp capping: a long-term in vivo study. *Lasers Surg Med.* 1998;22(5):288-93.
10. **Moritz A, Schoop U, Goharkhay K, Sperr W.** The CO2 laser as an aid in direct pulp capping. *J Endod.* 1998;24(4):248-51.
  11. **Odabaş ME, Bodur H, Bariş E, Demir C.** Clinical, radiographic, and histopathologic evaluation of Nd:YAG laser pulpotomy on human primary teeth. *J Endod.* 2007;33(4):415-21.
  12. **Olivi G, Genovese MD, Maturo P, Docimo R.** Pulp capping: advantages of using laser technology. *Eur J Paediatr Dent.* 2007;8(2):89-95.
  13. **Olivi G, Genovese MD.** Erbium Chromium laser in pulp capping treatment. *J Oral Laser Appl.* 2006;6(4):291-9.
  14. **Moritz A et al.** Morphologic changes correlating to different sensitivities of *Escherichia coli* and *Enterococcus faecalis* to Nd:YAG laser irradiation through dentin. *Lasers Surg Med.* 2000;26(3):250-61.
  15. **Moritz A, Gutknecht N, Goharkhay K, Schoop U, Wernisch J, Sperr W.** In vitro irradiation of infected root canals with a diode laser: results of microbiologic, infrared spectrometric, and stain penetration examinations. *Quintessence Int.* 1997; 28(3):205-9.
  16. **Gutknecht N, Moritz A, Conrads C, Lampert F.** Der Dioden-laser und seine baktericide Wirkung in Wurzelkanal: Eine in vitro Studie. *Endodontie.* 1997 3:217-22.
  17. **Gutknecht N et al.** A clinical comparison of the bactericidal effect of the diode laser and 5% sodium hypochlorite in necrotic root canals. *J Oral Laser Appl.* 2002;2(3):151- 157.
  18. **A. Moritz, U. Schoop.** Laser in endodontics. In: **Moritz A**, editor. *Oral laser application.* 1st ed. Berlin, Quintesenz Verlags-GmbH;2006.p.297-298.
  19. **Moritz A, Gutknecht N, Doertbudak O, Goharkhay K, Schoop U, Schauer P, Sperr W.** Bacterial reduction in periodontal pockets through irradiation with a diode laser: a pilot study. *J Clin Laser Med Surg.* 1997;15(1):33-7.
  20. **Moritz A, Schoop U, Goharkhay K, Schauer P, Doertbudak O, Wernisch J, Sperr W.** Treatment of periodontal



Slika 15.



Slika 16.



Slika 17.

pockets with a diode laser. *Lasers Surg Med.* 1998;22(5):302-11.

\* preuzeto iz **A.Moritz et al.** *Oral laser application.* 1st ed. Berlin, Quintesenz Verlags-GmbH; 2006.