

# Terapija potpune bezubosti implantatima

Luka Lubina<sup>1</sup>, Mihaela Romić dr. stom., Dr.sc. Davor Illeš<sup>2</sup>

[1] student 5. godine Stomatološkog fakulteta Sveučilišta u Zagrebu

[2] Zavod za stomatološku protetiku, Stomatološkog fakulteta Sveučilišta u Zagrebu

Terapija potpune bezubosti moguća je potpunim protezama i pokrovnim protezama (engl. Overdenture). Pokrovne proteze su u biti potpune proteze dodatno retinirane:

- teleskopskim kronicama na preostalim zubima
- nekim od mnogobrojnih pričvrstnih elemenata kojima se opskrbljuju preostali korijeni ili zubi
- dentalnim implantatima s retencijskim elementima za potpune proteze.

Izradom pokrovnih proteza umanjujemo probleme i rizike koji se javljaju kod nosilaca potpunih proteza. Olakšano je postizanje optimalne retencije i stabilizacije proteze i usporena je resorpcija rezidualnog alveolarnog grebena. Očuvanje preostalih zuba i korijena ili ugradnja implantata, a mehanizmom-kombiniranog dentogingivalnog opterećenja usporeva se gubitak koštanog tkiva rezidualnoga grebena.

Očuvana propriocepcija omogućuje bržu prilagodbu pacijenta na pokrovne proteze te lakše postizanje

osjećaja „jedinstva“ s protezom što jamči dugovječnost i uspjeh protetske rehabilitacije.

Zbog veće čvrstoće i kvalitete kosti donje čeljusti pokrovna proteza može biti sidrena na samo dva implantata postavljena u interkaninom području. Problemi izrade pokrovne proteze u gornjoj čeljusti povezani su s većom zastupljenošću spongiozne u odnosu na kortikalnu kost, blizinu maksilarnog sinusa, te jakim mehaničkim silama koje se razvijaju za vrijeme funkcije. Zbog toga je u gornjoj čeljusti potreban veći broj implantata (najmanje četiri) da bi ispunili sve uvjete za izradu zadovoljavajuće pokrovne proteze.

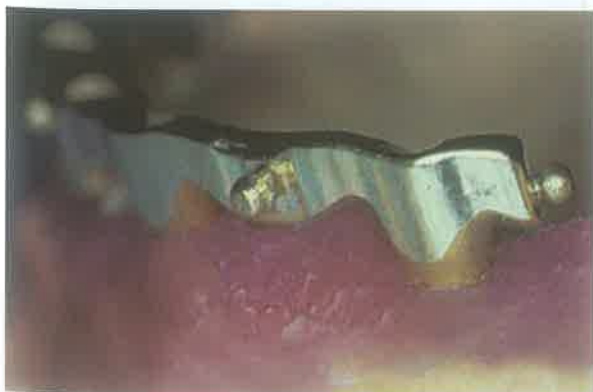## Pokrovne proteze

Razlozi zbog kojih se odlučujemo za izradu pokrovnih proteza su poboljšanje stabilizacije, retencije i žvačne funkcije potpunih proteza. Zbog manje površine ležišta daleko češće se javljaju problemi u donjoj čeljusti, pa je izražena atrofija u donjoj čeljusti jedna od najčešćih protetskih indikacija za implantološku opskr-

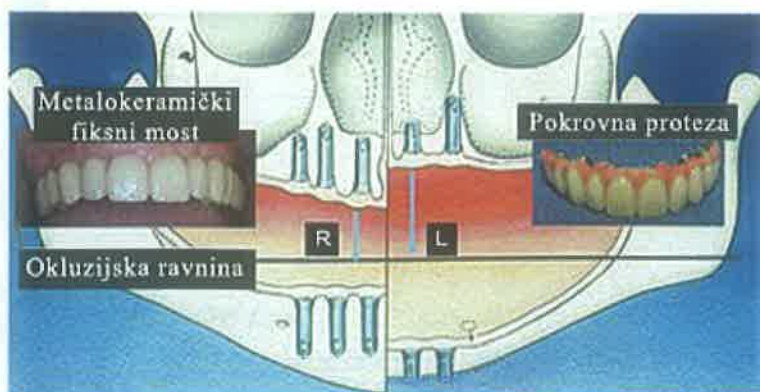
bu pacijenta. Implantati se u tom slučaju postavljaju u „sigurnu zonu“ tj. između izlazišta mentalnih živaca.

Bezubost u gornjoj čeljusti se najčešće sanira izradom „klasične“ potpune proteze sa isključivo mukoznim opterećenjem. U slučajevima kada gornja potpuna proteza ne zadovoljava pacijenta odlučujemo se za izradu pokrovne proteze koja nam, među ostalim, omogućuje smanjenje površine ležišta proteze. Pokrovnu protezu izrađujemo i u slučajevima kada zbog izuzetno jake atrofije gornjeg alveolarnog grebena ili destrukcije područja tubera nemamo odgovarajuće anatomske uvjete za ventilnu retenciju gornje potpune proteze.

- Postavljanjem 2 implantata u gornju čeljust osigurali smo samo potporu gornjoj pokrovnoj protezi. Takva proteza ne smije biti reducirana.
- Najmanje 4 implantata u gornjoj čeljusti, postavljena poligonalno koliko to anatomske strukture dozvoljavaju, osiguravaju stabilnost



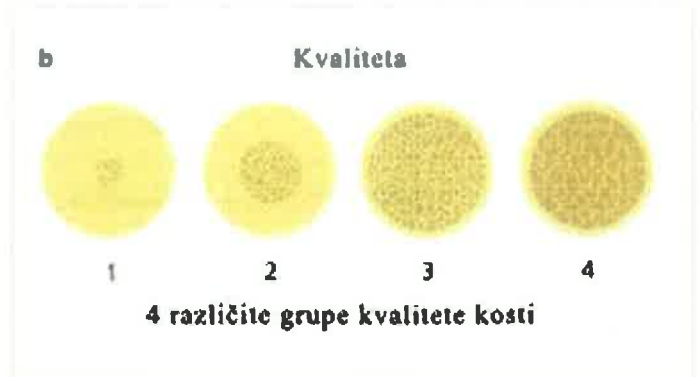
Slika 1. csa attachment na individualno frezanoj prečki



Slika 2. Gubitak samo zubi (desno) nasuprot slozenog defekta (lijevo)



Slika 3. Individualno frezana prečka, www.preat.com



Slika 4. Klasifikacija kvalitete čeljusne kosti prema Lekholmu i Zarbu (1985)

pokrovne proteze koja u tom slučaju može biti značajno reducirana.

- 6 ili više implantata u gornjoj čeljusti omogućavaju izradu fiksnog protetskog rada.

### Terapijske mogućnosti kod potpune bezubosti

Terapija implantatima u bezuboj gornjoj čeljusti predstavlja izazov, ali i rješenje većeg broja problema vezanih uz protetske radove. Nepovoljni morfološki učinci, poput divergentnih i bukalno inkliniranih osi implantata, otvorenih interdentalnih prostora, nedovoljne potpore usnica, nesklada položaja implantata i zuba, mogu biti eliminirani upotrebom pokrovnih proteza.

Kod odluke o postavljanju sustava implantata moramo detaljno razmotriti sve indikacije i kontraindikacije.

- Implantati su indicirani u slučajevima kada se pacijent tuži na nestabilnu

i neudobnu protezu ili kada se pacijent teško miri sa činjenicom da mora nositi mobilnu protezu. Ako ne postoji anatomska ili neka druga kontraindikacija, kod takvih pacijenata indicirani su fiksni protetski radovi retinirani na većem broju implantata.

- Apsolutnom kontraindikacijom smatraju se sistemske bolesti koje značajno utječu na fizičko stanje pacijenta; psihička oboljenja, budući je komunikacija između pacijenta i stomatologa od vitalne važnosti; nerealna očekivanja od strane pacijenta koja nismo u stanju promijeniti razgovorom sa samim pacijentom; ovisnosti o lijekovima ili alkoholu.
- U relativne kontraindikacije za dentalne implantate ubrajamo nedovoljnu količinu i kakvoću kosti, nedovoljan interokluzijski razmak, rizične čimbenike (radiološko

zračenje, pušenje) te lošu oralnu higijenu.

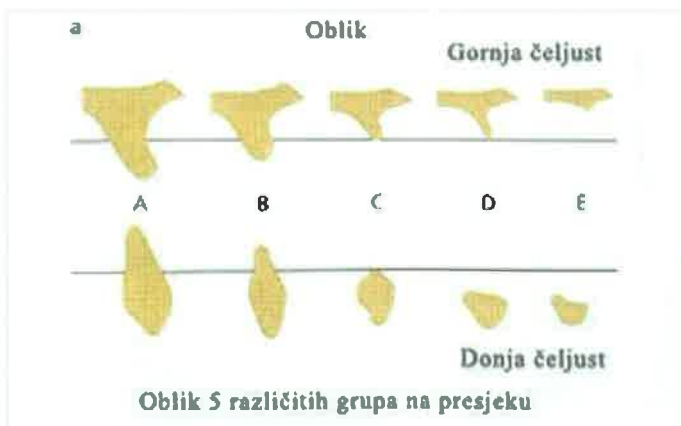
Kod odluke o postavljanju sustava implantata, moramo analizirati stanje kosti u gornjoj čeljusti. Gornji alveolarni greben je topografski podijeljen u dvije implantološki značajne zone:

- Zona I nalazi se u području između lijevog i desnog drugog pretkutnjaka u gornjoj čeljusti.
- Zona II nalazi se obostrano distalno od područja zone I.

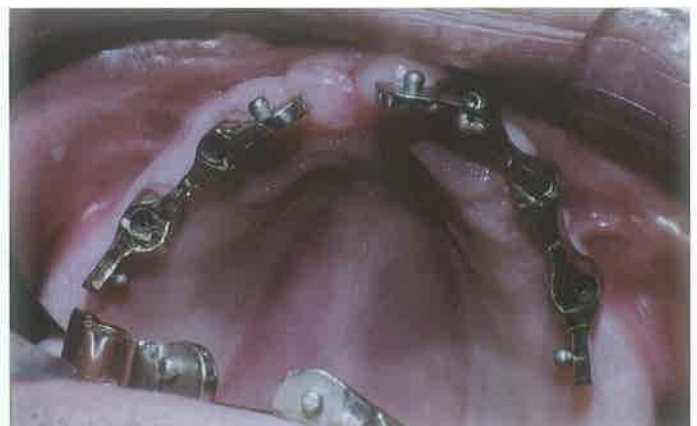Zona I je izrazito povoljna zbog najčešće dovoljne visine kosti za postavljanje implantata, dok u zoni II problem predstavljaju blizina alveolarnog recesusa maksilarnog sinusa.

Mogućnosti liječenja ovise o nekoliko čimbenika:

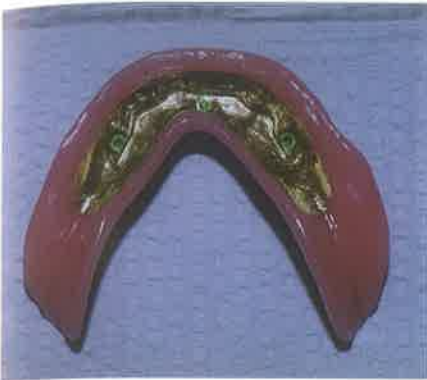- Opsegu resorpcije kosti
- Međučeljusnim odnosima
- Zahtjevima pacijenta



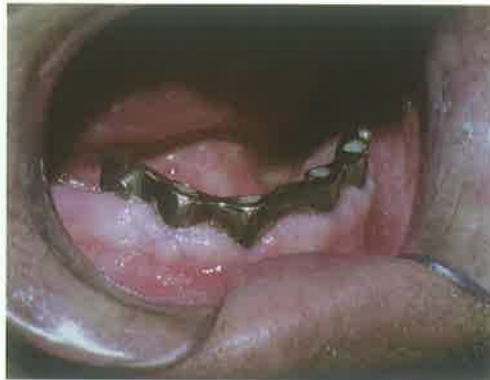Slika 5. Klasifikacija rezidualnih oblika čeljusti prema Lekholmu i Zarbu (1985)



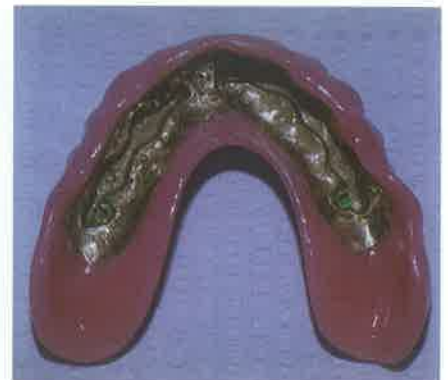Slika 6. Dvije individualno frezane prečke smjestene u gornjoj čeljusti



Slika 7. Smještaj matrice u bazi donje pokrovne proteze



Slika 8. Položaj individualno frezane prečke u donjoj čeljusti



Slika 9. Smještaj matrice u bazi gornje pokrovne proteze

### 1. Opseg resorpcije kosti

Temelj radiološkog pregleda obično je panoramska snimka i intraoralne snimke i CT snimke gornje i donje čeljusti, koje omogućuju prepoznavanje oblik i kvalitete kosti i važnih anatomskih točaka u okolini bezubih područja. To su npr. dno sinusnih i nosnih kaviteta, n. incisivus, n. alveolaris inferior, vrh alveolarnog grebena. Blizina mandibularnog kanala najvažniji je čimbenik koji diktira dužinu implantata u donjoj čeljusti.

U gornjoj čeljusti stanje i vrsta kosti diktira vrstu i konačan izgled protetskog rada.

Gornji alveolarni greben je topografski podijeljeni u dvije implantološki značajne zone:

- Zona I nalazi se u području između lijevog i desnog drugog pretkutnjaka u gornjoj čeljusti.
- Zona II nalazi se obostrano distalno od područja zone I.

Zona I je izrazito povoljna zbog najčešće dovoljne visine kosti za postavljanje implantata, dok u zoni II problem predstavlja blizina alveolarnog recesusa maksilarnog sinusa. Položaj sinusa ponekad onemogućava postavljanje željenih implantata bez pribjegavanja drugim kirurškim metodama poput podizanja dna maksilarnog sinusa (sinus-lifting) i augmentacije koštanog grebena.

Pomoću dvodimenzionalnih slika moguće je dobiti informacije o raspoloživoj visini, ali za konačnu ocjenu operabilnosti potrebne su trodimenzionalne radiološke snimke, uglavnom tomografi.

Također postoje posebni kompjuterski programi koji izračunavaju idealan odnos budućeg implantata i prisutne kosti (npr. Scanora ili Dentascan).

Za analizu kosti i planiranja položaja implantata u bezuboj gornjoj čeljusti uspješno se primjenjuje tehnika CT snimanja gornje čeljusti s radiokontrastnom gornjom potpunom protezom koju pacijent ima u ustima za vrijeme snimanja. Ovakva snimka nam osim informacija o debljini i širini kosti kao kod svakog CT-a daje točno debljinu sluznice i idealan položaj i nagib zuba analogan položaju zuba u protezi. Pomoću računalnog programa planira se idealan položaj implantata glede preostale kosti, estetike i funkcije prateći položaj zuba u protezi.

Bukolingvalna širina alveolarnog grebena mora biti najmanje 2 mm veća od promjera implantata (1 mm kosti s obje strane implantata), a meziodistalna širina kosti mora iznositi više od 7 mm. Zahtjevi u apikokoronarnom smjeru različiti su za gornju i donju čeljust. U donjoj čeljusti visina alveolarnog grebena mora iznositi barem 12 mm (dužina implantata plus 2 mm) jer iznad n. alveolarisa inferiora treba sačuvati sigurnosni razmak od 2 mm. U gornjoj čeljusti visina grebena mora iznositi barem 10 mm. Često je obujam kosti nedostatan u lateralnom području čeljusti. U takvom slučaju indicirani su kratki implantati povećanog promjera, kojima postizemo veću kontaktnu površinu sa preostalim kosti, a njihovim korištenjem ponekad možemo izbjeći veće operacijske

zahvate poput transplantacije kosti i podizanja dna sinusa.

### 2. Međučeljusni odnosi

Maksimalne dimenzije bilo kojeg protetskog rada određene su raspoloživim međučeljusnim prostorom. Raspoloživi prostor je direktno povezan s izborom pričvrstaka za retenciju protetskog rada. Prilikom odabira pričvrstaka moramo imati na umu da je potreban prostor za smještaj pričvrstaka i za dovoljnu debljinu akrilata baze proteze. U protivnom, proteza je oslabljena i prijete opasnost od loma akrilata, te oštećenja i gubitka dijelova veznog elementa.

### 3. Zahtjevi pacijenata

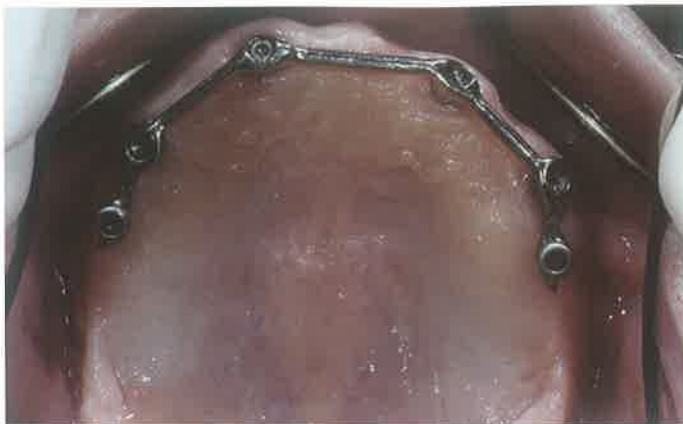Prije nego se predloži terapija implantatima, potrebno je grubo ocijeniti izvedivost takvog postupka, s medicinskog i anatomskog stajališta. Treba provjeriti poklapaju li se pacijentove želje i preduvjeti s predloženom tehnikom. Prije nego se pacijentu prepusti odluka o prihvaćanju predloženog plana, potrebno je uključiti i informacije o mogućim rezultatima, opasnostima tijekom liječenja te očekivane troškove.

Na raspolaganju imamo sljedeća protetska rješenja:

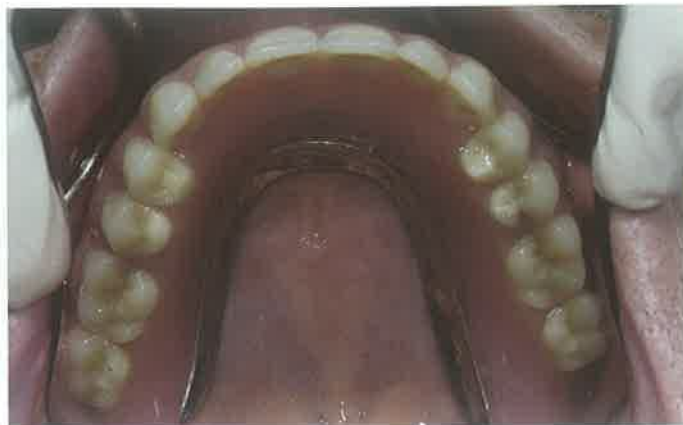#### 1. Fiksni semicirkularni most na implantatima

Za ovakav protetski rad se odlučujemo ako je prisutna tek lagana resorpcija kosti i nema znatnih međučeljusnih neslaganja. Estetski izgled takvog rada moguće je dobiti kod sačuvanog alveolarnog grebena i direktno ovisi o položaju





Slika 10. 6 implantata u gornjoj čeljusti međusobno povezani prečkom



Slika 11. Reducirana gornja pokrovna proteza s metalnom bazom

ju implantata (izlaznom profilu i nagibu implantata). Međutim u slučajevima atrofije alveolarnog grebena nije uvijek moguće postići adekvatno poduprti usnice, pa samim tim niti zadovoljavajući estetski izgled. Fiksni radom također nije moguće ispraviti veće međučeljusne disproporcije.

## 2. Fiksna potpuna proteza na implantatima

Za ovakav protetski rad se odlučujemo ako je prisutan mali opseg resorpcije kosti bez znatnih međučeljusnih neslaganja ili u slučaju srednje resorpcije kosti bez ili s malim međučeljusnim neslaganjima. Prednosti ovakvog nadomjeska su u tome što je riječ je o fiksno protetskom radu, te što je proteza reducirana i ostavlja nepce nepokriveno što osigurava udobnost nošenja ovakvog rada.

## 3. Pokrovna proteza na implantatima

Za ovakav protetski rad se odlučujemo ako je prisutna resorpcija kosti sa znatnim međučeljusnim neslaganjima ili nedovoljnim osloncem za usne.

Pokrovna proteza retinirana implantatima nudi nekoliko prednosti pred fiksni radovima kod potpuno bezubih pacijenata:

- zahtijeva manji broj implantata,
- radni postupci su manje komplicirani, jednostavnije je postizanje profila usana i ispravljanje međučeljusnih neslaganja,
- olakšano je dugotrajno održavanje i rješavanje komplikacija vezanih uz nadomjestak, a poboljšano je i sva-

- kodnevno održavanje i higijena nadomjeska,
- kontrola estetike je lakša kod visoke linije smijeha („gummy smile“),
- proteze je moguće izvaditi preko noći, što olakšava terapiju parafunkcija.

## Sredstva za retenciju i stabilizaciju pokrovne proteze na implantatima

Najčešće korištena sredstva za retenciju i stabilizaciju su vezni elementi u obliku prečki, kuglasti vezni elementi, konusne i teleskopske krunice te sustavi magneta.

Prečke su jedna od prvih sredstava koja su se počela upotrebljavati za retenciju pokrovne proteze. Prečke mogu biti konfekcijske i na poprečnom presjeku mogu biti okruglog, ovalnog, jajolikog ili kvadratnog oblika. Prečka također može biti individualno frezana.

Prečke pružaju zadovoljavajuću retenciju i stabilizaciju pokrovne proteze u slučajevima kada postoje veliki defekti u gornjoj ili donjoj čeljusti. Prednost prečke je također u tome što povezuje potpurne implantate u blok, što predstavlja biomehaničko rješenje problema povećanog stresa i neravnomjerne distribucije sila na same implantate. Ta prednost pogotovo dolazi do izražaja kod kratkih implantata (implantati kraći od 10 mm) koji su pojedinačno manje otporni na djelovanje okluzalnih sila. Prečka djeluje na principu patrice i matrice: sama prečka je patrica, a metalna ili plastična matrica je ugrađena u bazu pokrovne proteze.

Prečke koje omogućavaju manje pomake pokrovne proteze imaju pozitivno djelovanje na implantate jer ih omogućuju distribuciju okluzalnog stresa. Uz te osobitosti, moramo imati na umu da postavljanje prečke zahtijeva veći međučeljusni prostor i da prečke zauzimaju velik dio prostora na bazi pokrovne proteze. Održavanje oralne higijene je otežano u prostoru između prečke i sluznice i često se javljaju znakovi upale i hiperplazije sluznice ispod prečke.

Prečka se izrađuje laboratorijski i vijčano fiksira na posebne sekundarne dijelove (protetske nadogradnje) koji su sami fiksirani na tijelu implantata. Sama proteza se učvršćuje pomoću retencijske kopče na prečki. Broj kopči ovisi o njihovoj dužini, položaju i o vrsti prečke. U slučaju nedostatka prostora moguće je prečku direktno pričvrstiti na implantat, bez korištenja sekundarnih dijelova. Kod pokrovne proteze retiniranih prečkama implantati trebaju biti postavljeni na međusobnoj udaljenosti od 10 do 14 mm ako je planirano korištenje konfekcijskih prečki. Međutim, ako je položaj implantata ograničen na određenom području zbog uznapredovale resorpcije kosti, potrebno je planirati individualno freziranu prečku.

Osim prečki, jedni od najčešće korištenih retencijskih sredstava su kuglasti vezni elementi, koji imaju nekoliko prednosti pred prečkom: ekonomičniji su, olakšano je održavanje oralne higijene, zauzimaju manje mjesta u proteznoj bazi i mogu se postaviti i u uvjetima smanjenog međučeljusnog prostora.

Retencijsko sredstvo mogu biti i magneti, kod kojih se ostvaruje dobra retencija, dok je stabilizacija nešto slabija, zbog čega protezna baza treba pokrivati čitavo ležište na grebenima. Zbog pojave sve boljih generacija magneta, gubitak magnetizma i mogućnost korozije više nisu problem. Magneti su indicirani u slučaju neparalelnosti implantata kada je zbog smanjene međučeljusne udaljenosti kontraindicirana izrada prečke. ☺

## IMPLANTATI

1. **Preiskel HW.** Overdentures Made Easy: A guide to Implant and Root Supported Prosthesis. London: Quintessence Publishing; 1996.
2. **Floyd P, Palmer R, Barrett V.** Treatment planning for implant restorations. Br Dent J. 1999; 187 (6): 297-305.
3. **Davarpanah M, Martínez H, Kebir M, Tecucianu JF.** Priručnik dentalne implantologije. Zagreb: In.Tri; 2006.
4. **Hobkirk JA, Watson RM, Searson L JJ, Zarb GA.** Introducing Dental Implants. Churchill Livingstone; 2003.
5. **Knežević G i sur.** Osnove dentalne implantologije. Zagreb: Školska knjiga; 2002.
6. **Weiss CM, Weiss A.** Principles and Practice of Implant Dentistry. St Louis, MO: Mosby; 2001.
7. **Misch CE.** Dental Implant Prosthetic. St. Louis, MO: Elsevier Mosby; 2005.
8. **Engquist B, Bergendal T, Kallus T, Linden U.** A retrospective multicenter evaluation of osseointegrated implants supporting overdentures. Int J Oral Maxillofac Implants. 1988; 3: 129-34.
9. **Tipton PA.** The milled bar-retained removable bridge implant-supported prosthesis: a treatment alternative for the edentulous maxilla. J Esthet Restor Dent. 2002; 14: 208-16.
10. **Krennmair G, Krainhöfner M, Piehslinger E.** Implant supported maxillary overdentures retained with milled bars: Maxillary anterior versus maxillary posterior concept - retrospective study. Int J Oral Maxillofac Implants. 2008; 23: 343-52.
11. **Žabarović D.** Pregled elemenata za vezu fiksnog i mobilnog nadomjeska u stomatološkoj protetici. [specijalistički rad]. Zagreb: Stomatološki fakultet Sveučilišta u Zagrebu; 1996.
12. **Davodi A, Nishimura R, Beumer J 3rd.** An implant-supported fixedremovable prosthesis with a milled tissue bar and Hader clip retention as a restorativ option for the edentulous maxilla. J Prosthet Dent. 1997; 78: 212-17.
13. **Chung KH, Chung CY, Cagna DR, Cronin RJ Jr.** Retention characteristics of attachment systems for implant overdentures. J Prosthodont. 2004; 13: 221-226.
14. **Zitzmann NU, Marinello CP.** Treatment plan for restoring the edentulous maxilla with implant-supported restorations: Removable overdenture versus fixe partial denture design. J Prosthet Dent. 1999; 82: 188-96.

## KANTINA "KOD MARE" STVARNO JE SUPER JER

-kod nas možete popiti kavu, pojesti sandwich s prijateljima ili asistentom koji vam se sviđa

-ovdje možete organizirati domjenak kad jednom diplomirate, magistrirate, doktorirate, itd.

-organiziramo catering i izvan prostorija kantine

-u kantini je uvijek opuštena i prigodna atmosfera

-kantina je naš ovlaštenu distributer

