

# Minimalna intervencija

prof.dr.sc. Ivana Miletić<sup>1</sup>, Anja Baraba, dr.stom<sup>1</sup>, prof.dr.sc. Ivica Anić<sup>1</sup>

[1] Zavod za endodonciju i restaurativnu stomatologiju, Stomatološki fakultet Sveučilišta u Zagrebu

Minimalna intervencija (engl. Minimum Intervention (MI) je noviji termin u stomatologiji koji se počeo upotrebljavati zbog boljeg razumijevanja prirode nastanka karijesnih lezija i mogućnosti terapijskog djelovanja prije nego nastupi kavitacija na zubu. Taj pojam potrebno je razlikovati od minimalno invazivnih zahvata koji predstavljaju samo jedan dio minimalne intervencije (MI). Pojam MI obuhvaća procjenu rizika od nastanka karijesa, prevenciju ne samo nastanka karijesa nego i očuvanje integriteta zuba i nastanka novih lezija, minimalno invazivne zahvate i redovite kontrole pacijenta.

## Procjena rizika od nastanka karijesa

Za procjenu rizika nastanka karijesa potrebno je uzeti detaljnu anamnezu o prehranbenim navikama pacijenta, provođenju oralne higijene, uzimanju fluoridne terapije. Klinički potrebno je procijeniti stupanj oralne higijene, svojstva slina i postojanje karijesnih lezija te provesti testove koji nam stoje na raspolaganju. Temeljem dobivenih podataka, pacijenti se razvrstavaju u grupe: minimalnog, srednjeg i visokog rizika za nastanak karijesa. Svakoj grupi se pridružuje protokol preventivnih postupaka, terapije i praćenja pacijenta. Protokol određuje učestalost i vrstu preparata koji se rabe za prevenciju, vrstu terapije (minimalno invazivni zahvati, izrada kaviteta i ispuna) te broj kontrolnih pregleda u godini dana.

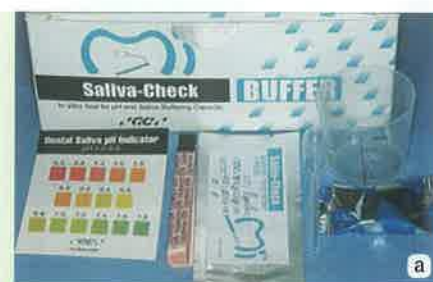## Testiranje slina

Slina sa svojim organskim i anorganskim sastavom ima osim probavne i vrlo

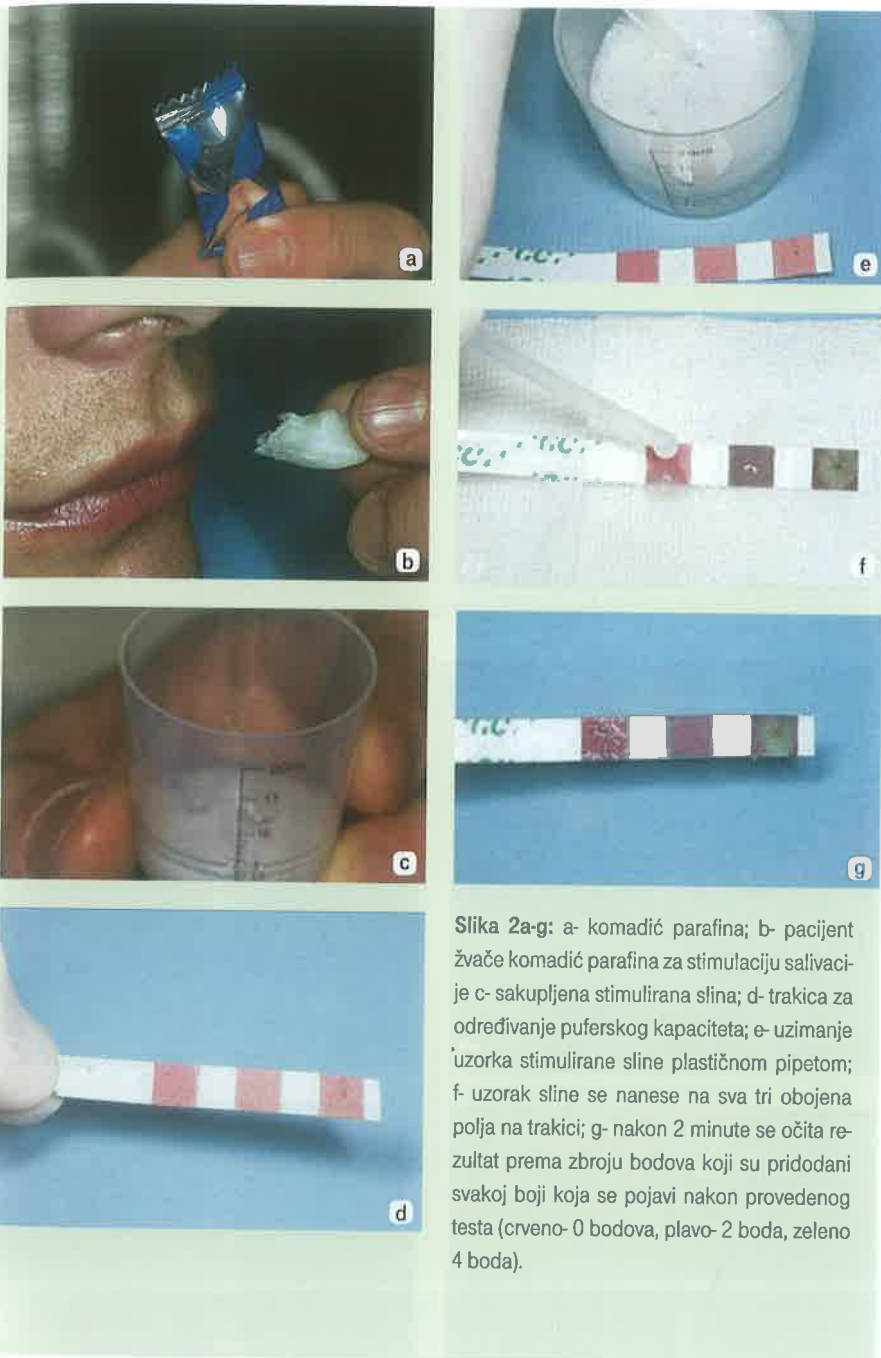
važnu zaštitnu ulogu. Slina je prezasićena kalcijevim i fosfatnim ionima koji imaju važnu ulogu u remineralizaciji cakline, ali i u nastajanju zubnog kamenca. Bikarbonatni i fosfatni puferi svojim djelovanjem neutraliziraju kiseline u slini i dentobakterijskom plaku. Koncentracija bikarbonata nije stalna već se razlikuje ovisno o količini slina tako da nestimulirana slina sadrži samo nekoliko milimola po litri, dok stimulirana slina sadrži puno više razine bikarbonata ovisno o intenzitetu podražaja. Kod pacijenata s više karijesnih lezija potrebno je procijeniti sastav i količinu stimulirane i nestimulirane sline te viskozitet. U kliničkim uvjetima određuje se pH vrijednost nestimulirane sline kako bi se otkrili kiseli uvjeti u usnoj šupljini koji mogu izazvati pojavu erozija ili karijesa tvrdih zubnih tkiva (slika 1a-d). Nakon toga se testira količina i puferi kapacitet stimulirane sline (slika 2a-g). Smanjena količina stimulirane sline može ukazati na različite bolesti koje zahvaćaju žlijezde slinovnice, dok puferi kapacitet ukazuje na sposobnost neutralizacije kiselina u usnoj šupljini.

## Plak test

Plak test je korisno pomoćno sredstvo koje omogućuje stomatologu i pacijentu uvid u održavanje oralne higijene. Prije su se za bojenje zuba koristili tzv. revelatori kao što su otopina eozina i gencijanaviolet. Danas postoje tvornički testovi koji su jednostavniji za primjenu i osim dentobakterijskog plaka ne boje okolne strukture. Noviji testovi osim što pokazuju ima li plaka na promatranim ploham zuba, daju nam i uvid u zrelost plaka i njegovu metaboličku aktivnost (slika 3a-e). Tako



Slika 1a-d: a- Saliva-Check- za testiranje slina; b- papirići za određivanje pH vrijednosti slina; c- papirić se kratko uroni u posudicu sa sakupljenom stimuliranom ili nestimuliranom slinom; d- nakon 5 minuta se očita pH vrijednost slina.



Slika 2a-g: a- komadić parafina; b- pacijent žvače komadić parafina za stimulaciju salivacije; c- sakupljena stimulirana slina; d- trakica za određivanje puferskog kapaciteta; e- uzimanje uzorka stimulirane slina plastičnom pipetom; f- uzorak slina se nanese na sva tri obojena polja na trakici; g- nakon 2 minute se očita rezultat prema zbroju bodova koji su pridodani svakoj boji koja se pojavi nakon provedenog testa (crveno- 0 bodova, plavo- 2 boda, zeleno 4 boda).

će plaku roza boje značiti da se radi o nezrelom plaku, još nema dovoljno *Streptococcus mutans* (prevladava *Streptococcus sanguis*) te ne predstavlja opasnost od razvoja karijesa. S druge strane, tamno plava ili ljubičasta boja ukazuje na zreli i štetan plak u kojem je naseljen i *S. mutans*. Za određivanje metaboličke aktivnosti sakuplja se plak iz distalnih, najčešće aproksimalnih regija i to sa samo jednog mjesta. Tako sakupljeni plak se umoči u kemijski reagens koji mijenja boju plaka

od zelene (nezreli plak) do crvene (zreli, kiseli plak).

### Testiranje količine kariogenih bakterija (*S. mutans*)

Razina *S. mutans* i *Lactobacilla*, bakterija s najvećim kariogenim potencijalom, određuje se testovima u kojima nakon uzimanja uzorka stimulirane slina i nasađivanja na hranjivu podlogu slijedi vrijeme inkubacije od 48 sati za konačno očitavanje razine ovih bakterija. Takvi

testovi su zahtijevali pohranjivanje hranilišta s brisom u inkubator s kontroliranom temperaturom i atmosferom. Više od 105 CFU (colony forming units)/ml slina znači povećan rizik od nastanka karijesa. Osim toga, problem je bio moguće zagađenje hranilišta drugim bakterijama te kako, nakon očitavanja testa, uništiti hranilišta s velikim brojem opasnih bakterija. Zbog toga su razvijeni novi, jednostavniji, brži i sigurniji testovi koji su temeljeni na monoklonskim antitijelima. Novi test za određivanje razine *S. mutans* gotov je u samo 15 minuta, a rezultat veći od 500,000 CFU/ml slina govori u prilog povećanog broja bakterija. Sakupljenu stimuliranu slinu se tretira otopinom koja smanjuje viskozitet slina, a zatim se dodaje otopina s monoklonskim antitijelima (slika 4a-h). Ovaj test nije osjetljiv na zagađenje drugim bakterijama, jer je visoko specifičan za *S. mutans*. Nakon procjene rizika od nastanka karijesa, po potrebi se provodi antimikrobna terapija prema pripremljenom protokolu, a paralelno se potpomaže i remineralizacija cakline (npr. pastama s visokim udjelom fluora, kalcija i fosfata).

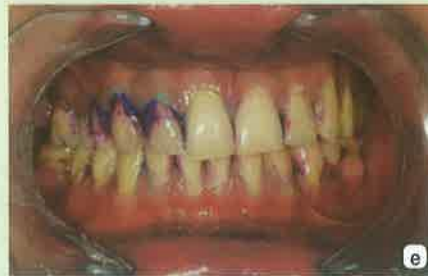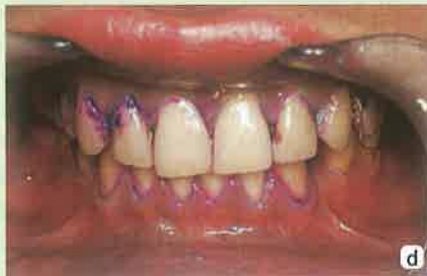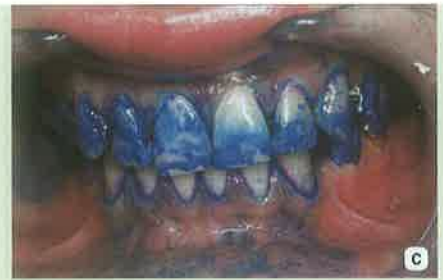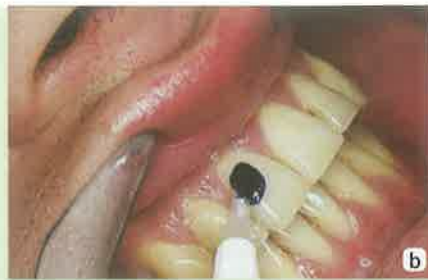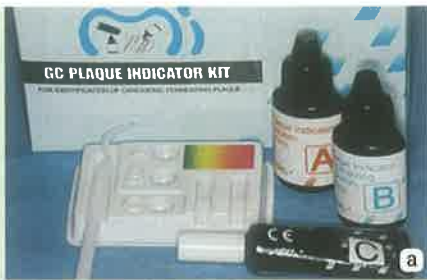### Dekontaminacija (antimikrobna terapija)

Karijes nastaje kao posljedica otapanja kristala hidroksiapatita kiselinama koje stvaraju bakterije iz zubnog plaka. Na žalost, plak se uvijek stvara na površini zuba čak i vrlo brzo nakon mehaničkog čišćenja. Ako ne možemo u potpunosti spriječiti stvaranje plaka, možemo donekle utjecati na mikrofloru usne šupljine. Za rebalans mikroflora potrebno je rabiti kombinaciju različitih postupaka:

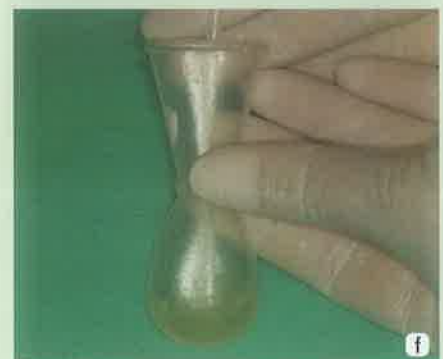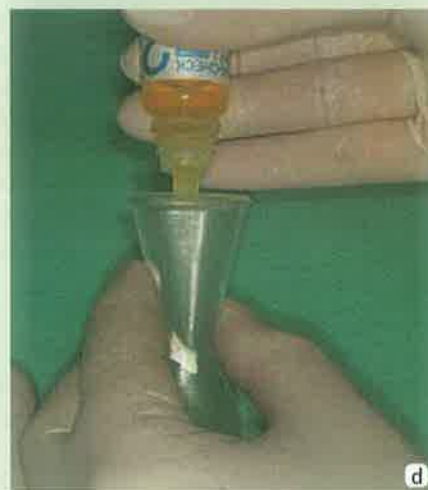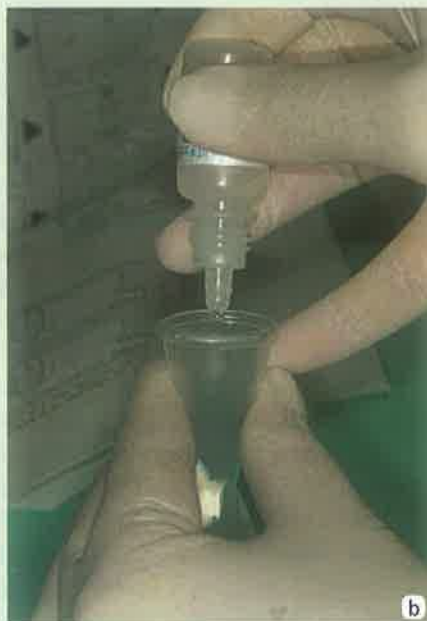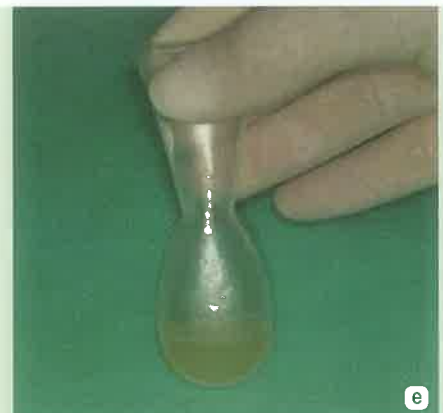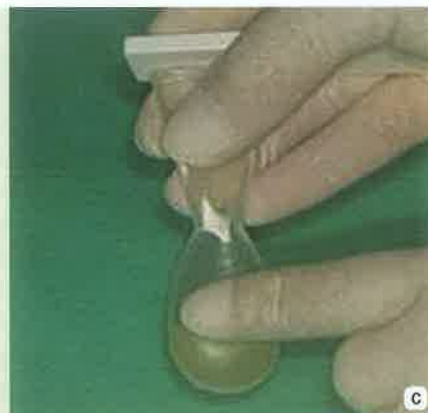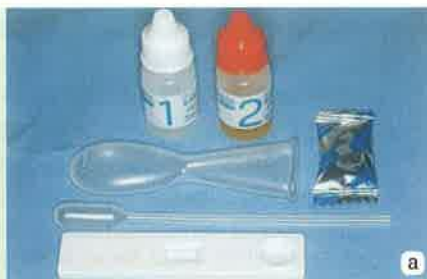Profesionalno mehaničko čišćenje zuba (engl: Professional Mechanical Tooth Cleaning (PMT)) podrazumijeva uklanjanje zubnog plaka ultrazvučnim instrumentima te četkicama montiranim na vrtiljku s malim brojem okretaja i polirnim pasta- ma različite finoće sa ili bez fluorida (slika 5a-b). Kod pacijenata s razvijenim parodontitisom ili nakon kirurškog postupka uz PMTC, potrebno je primijeniti otopine klorheksidina kojima pacijenti određeno vrijeme ispiru usnu šupljinu.

Atraumatski restaurativni tretman (ART) je postupak kod kojeg se oštrim instrumentom u obliku žličice (ekskavato-





Slika 3a-e: a- Plaque indicator kit- za testiranje plaka; b- otopina C se kistićem nanese na sve zube; c- nakon što su svi zubi premazani, pacijent ispere usta vodom; d- rezultat plak testa u fronti; e- rezultat plak testa u lateralnom segmentu, vidljiv je svježi (rozo) i zreli (plavo/ ljubičasto) plak.

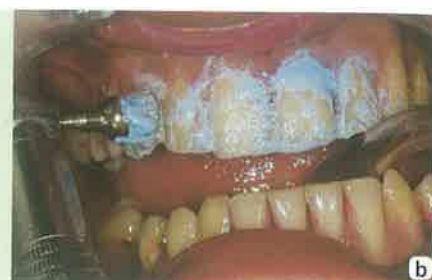
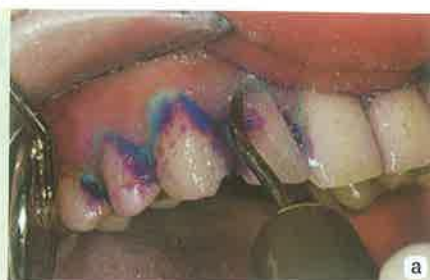
Slika 4a-h: a- test za određivanje razine *S. mutans*; b- u posudicu sa sakupljenom stimuliranom slinom doda se 1 kap reagensa 1; c- sadržaj plastične posudice se dobro promiješa; d- zatim se dodaju 4 kapi reagensa 2; e- sadržaj posudice se opet dobro promiješa; f- plastičnom pipetom se uzima uzorak iz posudice; g- uzorak se postavlja u bunarić; h- nakon 15 minuta se očita rezultat testa koji je u ovom slučaju negativan ( $<5 \cdot 10^5$  CFU/ml sline), jer se roza crta pojavila samo pod oznakom C (control) unutar prozorčića.

rom) uklanjaju inficirane karijesne mase iz zuba i nakon toga se nastali kavitet puni bioaktivnim materijalom. U tu svrhu najbolje je primijeniti visoko-viskozni staklenoionomerni cement (SIC) zbog njegovih adhezivnih svojstava i sposobnosti otpuštanja fluorida. Pri tome treba voditi računa da se sadržaj otpuštenih fluorida smanjuje s vremenom, ali se dio fluorida može ponovo vratiti u materijal ako se površina ispunjena tretira profesionalnim pastama ili pastama za zube s visokim udjelom fluora. Fluor otpušten iz staklenog ionomera prodire u bakterijske stanice gdje se veže s vodikom čineći tako fluorovodičnu kiselinu koja ubija bakteriju. Ovim postupkom se uklanja rezervoar bakterija iz karijesne lezije i omogućava se pacijentu bolje provođenje oralne higijene jer će i nastali plak na površini zuba biti siromašniji mikroorganizmima. Period u kojem je kavitet ispunjen samo staklenim ionomerom nazivamo stabilizacijskim periodom tijekom kojeg pulpa ima vremena stvoriti sekundarni dentin, a mi imamo vremena podučiti pacijenta ispravnom održavanju higijene. Postavljanje konačnog ispuna, npr. sandwich tehnikom, provodi se nakon stabilizacije čimbenika rizika nastanka karijesa.

### Remineralizacija


U prevenciji nastanka karijesa dokazana je učinkovitost primjene topikalnih fluorida u zubnim pastama, gelovima i lakovima te otopinama za ispiranje. Međutim, za remineralizaciju na dva iona flora potrebno je deset kalcijevih i šest fosfatnih iona  $\text{Ca}_{10}(\text{PO}_4)_6\text{F}_2$ . U nedostatku kalcijevih i fosfatnih iona, što je posebno očito kod stanja koja uzrokuju suhoću usta, izostaje i remineralizacija.

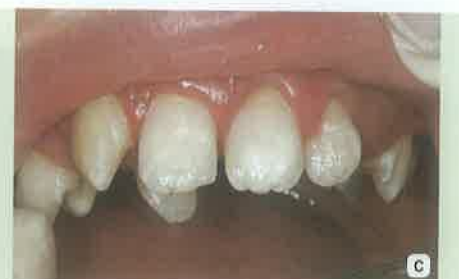
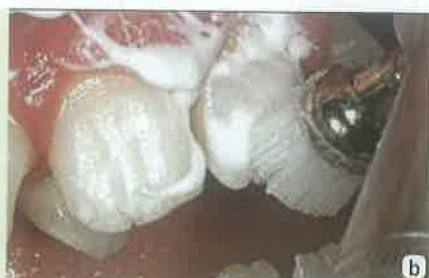
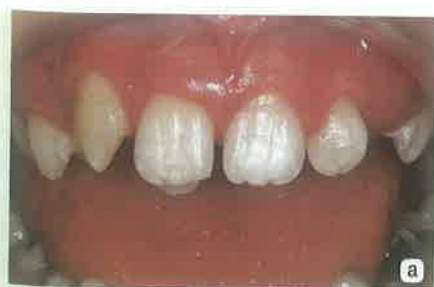Slika 5a-b: a- PMTC- uklanjanje zubnog plaka ultrazvučnim instrumentima; b- poliranje zuba pastom nakon uklanjanja plaka.

Zato se danas uz fluoride za remineralizaciju i prevenciju karijesa koriste derivati kazeina. Kazeinfosfopeptid (engl: caseinphosphopeptide (CPP)) je bioaktivni peptid koji se stvara tijekom digestije peptida. CPP ima sposobnost vezivanja kalcija tj. ima sposobnost stabilizacije kalcij fosfata u otopini kao amorfnu kalcij fosfat (ACP). Amorfnu kalcij fosfat osigurava fosfatne i kalcijeve ione koji su potrebni za remineralizaciju cakline (slika 6a-c). CPP-ACP (Recaldent™) se može primjenjivati u žvakaćim gumama, otopinama za ispiranje ili topikalnim kremama kao što je Tooth Mousse. Preparati kao MI Plus Pasta u svom sastavu uz CPP-ACP imaju i fluoridne ione. Kontraindikacija za primjenu CPP-ACP je preosjetljivost na derivate mlijeka. Važno je napomenuti da se Tooth Mousse pasta može primjenjivati kod male djece, trudnica, a u klinici prije i poslije izbjeljivanja zuba. CPP-ACP je vrlo ljepljiv te će se lijepiti na površinu zuba, ali i na plak, te okolnu sluznicu i tako biti stalni rezervoar kalcija i fosfata koji se otpuštaju samo u kiselom mediju. MI Plus pasta, koja sadrži i fluoride, se ne primjenjuje kod

djece mlađe od šest godina (jer se smatra da ne mogu dobro ispljunuti sadržaj u ustima), te prije izbjeljivanja zbog fluora. Može se primijeniti nakon izbjeljivanja, kod osoba starijih od šest godina, medicinski kompromitiranih pacijenata (npr. kod sindroma suhih usta, refluksa želučanog sadržaja, bulimije i sl).

Minimalna intervencija je koncept koji je nastao iz drugih pobuda (niskobudžetna, krajnje jednostavna i brza terapija karijesa u zemljama trećeg svijeta), ali nam je donio nove važne spoznaje da se karijes može, do neke granice razvoja, zaustaviti pa čak je moguće i remineralizirati tkivo do klinički prihvatljivih vrijednosti. Pri tome pod graničnom vrijednošću do kada možemo pokušati provesti samo remineralizacijsku terapiju smatramo stadij bijele pjege bez kavitacije, odnosno inicijalnu leziju u caklini. Nakon pojave kavitacije, a bez dubokog prodora u dentin na raspolaganju su nam enameloplastika i bioaktivni materijali. Sve navedeno može biti uspješno samo ako se provodi zajedno s edukacijom pacijenta o provođenju i održavanju pravilne oralne higijene. 



Slika 6a-c: a- bijele mrlje na gornjim središnjim sjekutićima; b- primjena MI Plus paste za remineralizaciju; c- izgled bijele mrlje nakon 3 mjeseca.