

# Sredstva za ispiranje korijenskih kanala

Ivan Opačak<sup>1</sup>

Ivana Medvedec, dr.stom<sup>2</sup>, prof.dr.sc. Goranka Prpić-Mehičić<sup>3</sup>

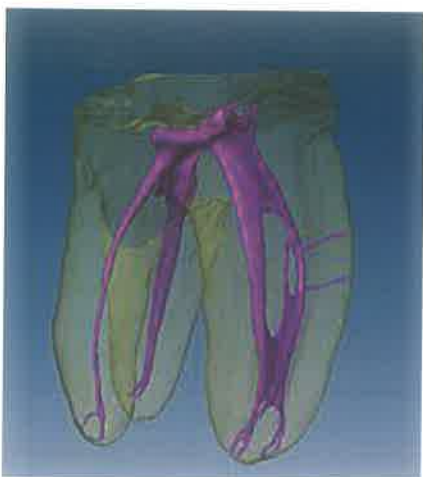[1] Student 5. godine

[2] Asistentica na Stomatološkom studiju Medicinskog fakulteta Sveučilišta u Splitu

[3] Zavod za endodonciju i restaurativnu stomatologiju, Stomatološki fakultet Sveučilišta u Zagrebu

Mehanička i kemijska obrada pulpne komorice i korijenskih kanala jedan je od najzahtjevnijih zahvata u endodonciji. Dva su osnovna zadatka koje moramo ispuniti, a to su: ukloniti inficirani sadržaj iz pulpne komorice i korijenskih kanala te preoblikovati zatečenu morfologiju kanala i time ga učiniti pogodnim za punjenje i brtvljenje (1).

Mehaničkom instrumentacijom uklanja se većina nekrotičnog tkiva zajedno s bakterijskim kolonijama iz glavnog kanala i iz dentinskih tubulusa prilikom proširenja i oblikovanja korijenskog kanala. No, morfologija endodontskog prostora (multipli otvori, furkacije, zavoji, lateralni i akcesorni kanalići) (slika 1), polinfekcija i rezistentnost mikroorganizama uzrok je tome da endodontski instrumenti (čelični, NiTi) ne mogu sami po sebi biti djelotvorni pa je potrebna dodatna kemijska obrada kao potpora mehaničkoj. Ispiranje korijenskih kanala tako prati kompletnu instrumentaciju.



Slika 1. Morfologija korijenskog kanala (preuzeto s [www.flickr.com/photos/ehuman](http://www.flickr.com/photos/ehuman))

Sredstva za ispiranje korijenskih kanala trebala bi biti netoksična, djelovati antibakterijski, lubrikacijski, te rastvarati organska i otapati anorganska tkiva uklanjajući zaostatni sloj. Trenutačno niti jedno sredstvo ne zadovoljava svim zahtjevima, pa se tako uz natrij hipoklorit kao najjeftinije i po mnogima najefikasnije sredstvo kemijske obrade razvijaju i novi materijali kojim bi se poboljšala svojstva i izbjegle eventualne neugodne nuspojave (2).

Etanol u koncentraciji 70% danas više ne predstavlja sredstvo odabira tijekom endodontskog tretmana zbog svoje slabe antimikrobne aktivnosti, no zbog sposobnosti isušivanja ponekad se koristi za zadnje ispiranje.

Fiziološka otopina (0,9% otopina NaCl) služi samo za mehaničko otplavlivanje dentinskih strugotina i također nema antimikrobni učinak.

Vodik-peroksid ( $H_2O_2$ ) u koncentraciji od 3-6% ima relativno slabi antimikrobni učinak. Uz to, potrebna je velika pažnja prilikom rada s vodik-peroksidom zbog oslobađanja aktivnog kisika i mogućih komplikacija, naročito u periapeksnom tkivu (emfizem) (slika 2). Nekad je bilo popularno sredstvo za ispiranje korijenskih kanala koje se kao 3%-tna otopina rabilo u kombinaciji s 5%-tnom otopinom natrij hipoklorita. Pokazuje dobre rezultate kada se koristi u kombinaciji s klorheksidinom zbog male molekulske težine i mogućnosti dubljeg prodora u dentinske tubuluse korijenskog kanala (3).

Detergenti su površinski aktivni kvarterni amonijevi spojevi koji sadrže alkilne radikale s većim brojem C-atoma. Djeluju snažno na mikroorganizme denaturacijom njihovih bjelančevina. Njihova dobra karakteristika svakako je uklanjanje ma-

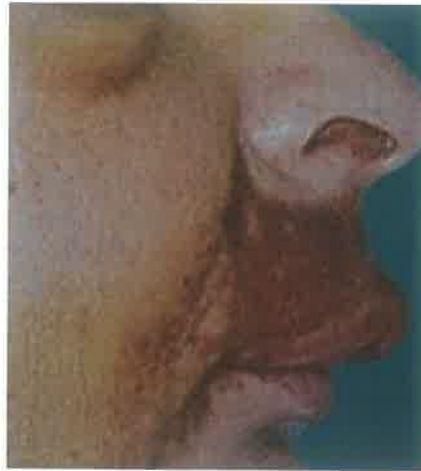snih naslaga koje nastaju kao nusprodukt tkivne nekroze. Kvarterni amonijevi spojevi se upotrebljavaju u vodenoj otopini koncentracije od 0,1 do 1% (npr. Zephiran klorid). No, zbog visoke toksičnosti i nedovoljno visokog antimikrobnog učinka nema indikacija zbog koje bi ovi spojevi bili prvi izbor pri odabiru sredstva za ispiranje korijenskih kanala. Jodofori su druga skupina s detergentnim učinkom. Westodyne (West Penetone) i Iodopax (Pharmaxim), preparati joda, djelotvorni su pri niskim koncentracijama (0,05%). U svrhu postizanja boljih svojstava detergentima se često dodaje kalcij hidroksid.

Kalcij hidroksid ( $Ca(OH)_2$ ), kojeg uglavnom koristimo kao međuposjetni medikamentni uložak, može se kao vodena otopina koristiti kao sredstvo za ispiranje korijenskih kanala. Osim svog antimikrobnog te protuupalnog učinka ima i osteogeni potencijal. Kalcij hidroksid, osim što ne djeluje na *E. faecalis*, ne uklanja ni zaostatni sloj pa ne spada u materijale kojima dajemo prednost prilikom odabira sredstva za ispiranje.

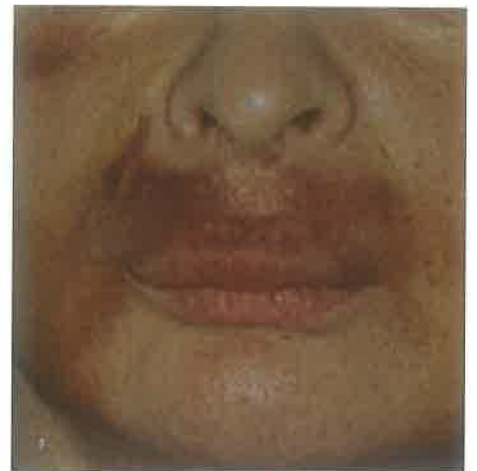## Natrij hipoklorit (NaOCl)

Hipokloriti (soli hipoklorne kiseline) se razgrađuju utjecajem ugljik dioksida uz oslobađanje elementarnog klora, imaju veliki afinitet prema bjelančevinama koje razaraju pretvarajući aminoskupine (-NH) u kloramine (-NCl). Također djeluju oksidacijski. NaOCl se u stomatologiji koristi gotovo zadnjih sto godina (Barrett 1917.), a od toga šezdeset godina u endodonciji. To je vrlo jeftina otopina koja ima učinak rastvaranja pulpnog tkiva, antibakterijsko djelovanje, te efekt ispiranja koji pomaže u uklanjanju debrisa i prevencije zatrpavanja kanala strugotinama dentina tijekom in-

strumentacije. Povišenje temperature poboljšava učinkovitost otapanja tkiva (slika 3). Ukupno vrijeme djelovanja NaOCl u korijenskom kanalu ne bi smjelo biti ispod pola sata. Jedan od temeljnih nedostataka hipoklorita je njegova površinska napetost zbog koje nedovoljno vlaži kanale tako da njime uski i akcesorni kanali ostaju slabo ili nedovoljno tretirani. Zatim, NaOCl ne djeluje na gljive, spore i protozoe, a čak u 7–18% kanala je moguće naći gljive (4). Djelovanje mu je neselektivno, djeluje na vitalno i na avitalno tkivo pa su moguće reakcije preosjetljivosti, a nepovoljni učinak ima i na endodontske instrumente na koje djeluje korozivno. Česte su rasprave koja bi se koncentracija natrij hipoklorita trebala koristiti. U upotrebi su otopine koncentracije od 0,5%, 1%, 1,25%, 2,6%, 5,25%. Prema istraživanjima različite koncentracije NaOCl na bakteriju *E. faecalis* djeluju u različitim vremenskim intervalima. Što je koncentracija viša to je i djelovanje bilo brže. Dok 2,6% NaOCl rastapa samo nekrotično tkivo, 5,25% NaOCl (tzv. full-strength) rastapa nekrotično tkivo i ostatke vitalne pulpe. Biokompatibilnost mu je obrnuto proporcionalna koncentraciji. Full-strength koncentracija je visoko toksična što bi značilo da nepotrebno dolazi do nekroze područja koja bi trebala ostati netaknuta. Primjenom nižih koncentracija prilikom irigacije trebalo bi češće izmjenjivati NaOCl jer je za rastapanje tkiva nužna prisutnost slobodnog klora. Također i visoki pH (12–13, preporučljivo 9) pridonosi toksičnosti čineći otopinu još više kaustičnom. Kaustičnost se može smanjiti tako da prilikom pripreve 1%-tne otopine NaOCl umjesto vode dodamo 1%-tni natrijev bikarbonat (1). Komplikacije pri primjeni NaOCl su najčešće povezane s nenamjernim unosom u periradikularno tkivo i površinski epitel što se klinički manifestira pojavom intenzivne postoperativne boli, periapikalnog krvarenja i oticanja većeg područja lica. Bol se povuče najčešće nakon dva do tri dana, a otekline raste unutar prvog dana nakon čega slijedi cijeljenje (1). Ponekad je potrebna primjena antihistaminika, ledenih obloga, intramuskularnih steroida, hospitalizacija pa i intervencija kirurga. Prognoza je dobra, ukoliko nije došlo do oštećenja važnijih struktura kao npr.



Slika 2. Emfizem uzrokovan nepažljivom upotrebom  $H_2O_2$  (preuzeto iz Quintessence International, studeni 2003, god 3, broj 9, str. 822)



nervus mentalis, u protivnom dolazi do parestezije i slabosti mišića. Da bi spriječili eventualne komplikacije potrebno je pažljivo upotrebljavati iglu prilikom aplikacije sredstva. Laboratorijske studije pokazale su da štetan učinak NaOCl ovisi o koncentraciji, pH, osmolarnosti i načinu aplikacije. Kada dođe u kontakt s periapikalnim tkivom ili drugim oralnim tkivima inicijalni bolni edem može ostati lokaliziran ili se proširiti. Svakako je potrebno ordinirati antiinflamatorne lijekove odmah nakon neželjenog događaja. Antibiotici bi se trebali ordinirati ukoliko primijetimo bilo kakvu pojavu infekcije na području aplikacije ili reakciju nekrotizacije. U slučaju težih komplikacija (neuroloških oštećenja, oštećenje vida, jače boli) potrebno je pacijenta uputiti specijalistu ili na bolničko liječenje.

Također ne treba zanemariti učinak natrij hipoklorita kao sredstva za izbjeljivanje tkanina zbog čega valja paziti da ne dođe u kontakt s pacijentovom odjećom.

### Klorheksidin (CHX)

U posljednje se vrijeme istražuje učinkovitost klorheksidina kao sredstva za ispiranje korijenskih kanala. Njegove su karakteristike visok antimikrobni učinak i niska toksičnost. Opisano je i njegovo fungicidno djelovanje, kao i učinkovitost protiv endodontski problematičnog mikroorganizma *E. faecalis* koji ima sposobnost naseljavanja dentinskih tubulusa (5). Postoje različita mišljenja o učinkovitoj kon-

centraciji. Klorheksidin ima jednako antimikrobno djelovanje kao NaOCl, no nema sposobnost otapanja organskog tkiva, niti neutralizira endotoksine. Prednost mu je manja toksičnost te dokazano produženo djelovanje (6). CHX je antimikrobno sredstvo širokog spektra djelovanja iz skupine bigvanida, djeluje baktericidno pri višim koncentracijama, a bakteriostatski pri nižim na gram pozitivne i gram negativne bakterije, bakterijske spore, lipofilne viruse, gljive, dermatofite (7). Glavno djelovanje imaju pozitivno nabijene, hidrofobne i lipofilne molekule koje stupaju u reakciju s fosfolipidima i lipopolisaharidima. Zbog svoje kationske prirode ima jaki afinitet za stanični zid mikroorganizama. Stupa u interakciju s negativno nabijenim fosfatnim grupama staničnog zida mikroorganizma povećavajući mu permeabilnost i time mogućnost penetriranja sredstva u bakteriju. Kao rezultat toga gubi se osmotska ravnoteža te dolazi do gubitka unutarstaničnih elemenata, precipitacije ili koagulacije citoplazme, te konačno do nastanka ireverzibilnih promjena na staničnom zidu bakterije. Najčešće korišten je CHX glukonat koji je topljiv u vodi i ima fiziološki pH. 1982. prvi put je upotrijebljena 0,2% otopina CHX glukonata kao sredstvo ispiranja korijenskih kanala. Kombinacija 3%  $H_2O_2$  i CHX se pokazala djelotvornijom u eliminaciji *E. faecalis* nego pri primjeni samo CHX ili NaOCl. Steinberg i sur. (8) pretpostavili su koji je sinergistički učinak te kombinacije preparata. CHX povećava



**Slika 3.** NaOCl se u kupki grije na 60°C. Temperatura se održava na istoj vrijednosti. (slika preuzeta s www.hsk.hr.)

permeabilnost pa tako H<sub>2</sub>O<sub>2</sub> lakše penetri-  
ra te djeluje na unutarstanične elemente.  
Kliničke studije djelotvornosti CHX na  
floru inficiranih korijenskih kanala po-  
kazale su visok stupanj redukcije mikro-  
ba čak i pri jako malim koncentracijama.  
Zamany i sur (6) dodali su 2% CHX kon-  
vencionalnoj terapiji, 7 od 12 kontrolnih  
slučajeva u kojima se nije koristio CHX  
imalo je ostatke rezidualnih mikroor-  
ganizama. CHX ima dobar antimikrobn-  
ni učinak na kandidu pa se često koristi  
nakon konvencionalne upotrebe NaOCl  
kako bi inhibirao eventualnu inicijalnu  
adherenciju i daljnju akumulaciju gljiva i  
drugih mikroorganizama. Djelovanje mu  
je jače ako je prethodno uklonjen zaostat-  
ni sloj na kojeg ne djeluje. CHX (pozitivno  
nabijeni ioni) se veže na dentin i djeluje  
kroz duži vremenski period (svojstvo su-  
stantivnosti). Muhammadi i sur. (9) su  
došli do zaključka da substantivnost ovisi  
o koncentraciji, pa tako da bi se povećao  
broj slobodnih molekula CHX koja ulaze

u interakciju s dentinom treba povećati  
koncentraciju CHX kao i vrijeme aplicira-  
nja. Iako rijetke, moguće su alergijske re-  
akcije na CHX kao npr. kontaktni derma-  
titis, gingivitis, diskoloracija zuba i jezika,  
kontaktne urtikarije, fotosenzitivnost i  
ototoksičnost (9). Anafilaktička reakcija  
na CHX preparate je jako rijetka.

### Kelatori

Kelatori su organski spojevi koji ukla-  
njaju metalne ione (npr. ione kalcija)  
kemijski se vežući za njih. Uklanjaju mi-  
neralne dijelove dentinskog zida, šire ko-  
rijenski kanal te tako olakšavaju prolaz  
endodontskih instrumenata. Glavna im je  
zadaca uklanjanje zaostatnog sloja (slika  
4). Nepoželjan je jer može smanjiti učinak  
sredstava za dezinfekciju tako što fizički  
„štiti“ bakterijski biofilm u kanalu ili den-  
tinskim tubulusima okludirajući ih. Ta-  
kođer potpunim uklanjanjem zaostatnog  
sloja omogućava se bolja sveza trajnog  
punila kojim ćemo naposljetku napuniti  
korijenski kanal. Zaostatni sloj se sastoji  
od organskog i anorganskog dijela. Ideal-  
no sredstvo za uklanjanje zaostatnog sloja  
bi trebalo djelovati i na organsku i anor-  
gansku komponentu. Različita sredstva za  
ispiranje korijenskih kanala se koriste kao  
kelatori za uklanjanje mineraliziranog di-  
jela zaostatnog sloja: etilen diaminotetra-  
octena kiselina (EDTA), limunska kiselina  
i fosforna kiselina.

Otopina EDTA koncentracije od 15-17%  
i pH 7-8 djeluje kao kelator, uklanja mi-


neralizirani dio zaostatnog sloja nastalog  
tijekom preparacije korijenskog kanala.  
EDTA ne djeluje na organski dio zaostat-  
nog sloja niti ima antimikrobno djelova-  
nje pa je potrebno dodati i proteolitičku  
komponentu (NaOCl). Jedna molekula  
EDTA veže maksimalno 4 iona kalcija  
pri čemu nastaje relativno stabilni, u vodi  
topljivi kelatni kompleks. Dekalcificira  
50µm dentinskog ogrtača korijenskog ka-  
nala što trodimenzionalno gledano iznosi  
100 µm – promjer instrumenta #10. Dje-  
luje već nakon jedne minute, no za opti-  
malni učinak treba biti u kanalu najmanje  
15 minuta.

Brojni su preparati koji sadrže EDTA  
npr. MTAD (Dentsply Tulsa Dental),  
SmearClear (Sybron Endo), RcPrep (Pre-  
mier Products Company), Glyde File Prep  
(Dentsply Maillefer).

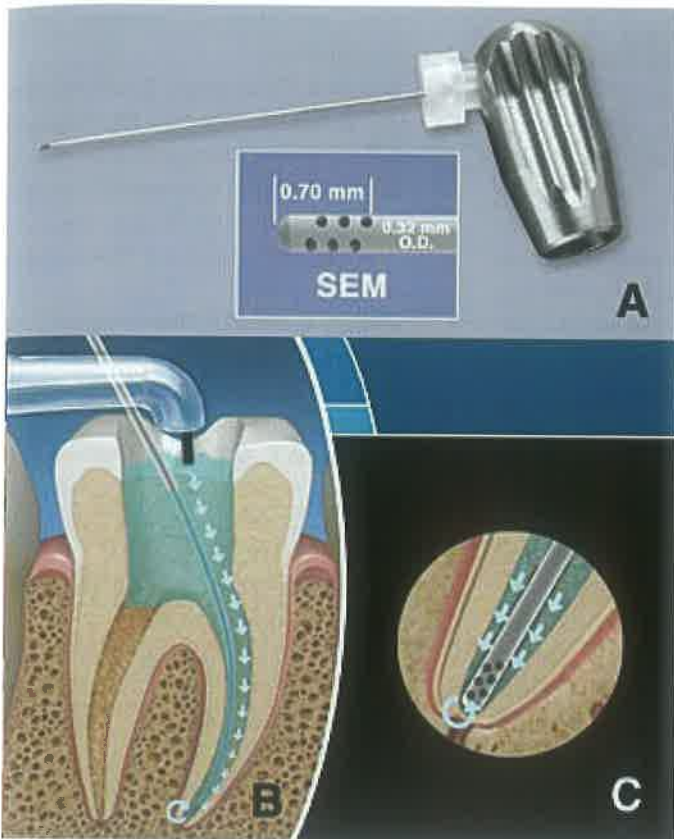Limunska kiselina 5-50% (prosječno  
20%) se koristi kada sumnjamo na internu  
resorpciju. Aplicira se na deset minuta kako  
bi se uklonilo granulacijsko tkivo i dobio  
glatki dentinski zid te time omogućilo bolje  
svezivanje s materijalom za ispun korijen-  
skog kanala. Kiselina se uklanja otopinom  
NaOCl ili destiliranom vodom.

Fosforna kiselina je snažna kiselina koju  
koristimo za uklanjanje zaostatnog sloja u  
restaurativnoj stomatologiji. Također ju  
možemo koristiti za uklanjanje zaostatnog  
sloja u korijenskom kanalu.

Perez i sur. (10) uspoređivali su spo-  
sobnost dekalifikacije 15% EDTA, 15%  
limunske kiseline, 5% fosforne kiseline



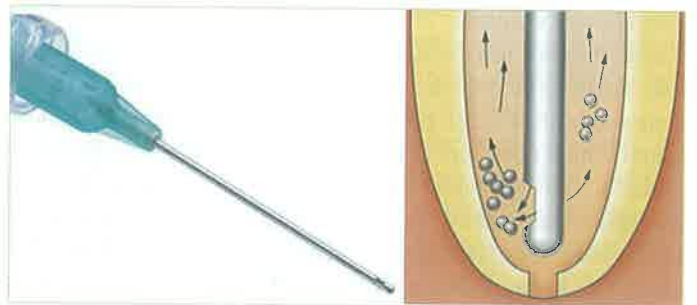**Slika 4.** a) SEM snimka zaostatnog sloja (povećanje 5,000X)  
b) SEM snimka uklonjenog zaostatnog sloja, vide se ulazi u dentinske tubuluse - povećanje 5,000X (preuzeto s www.dentistrytoday.com)



**Slika 5.** a) Endodontska igla za ispiranje korijenskih kanala sa 12 malih rupica položenih radialno u završnih 0,7 mm igle - rupice sprječavaju začepljenje igle tijekom aspiracije  
b) i c) sredstvo za ispiranje je aplicirano u razini trepanacijskog otvora, a endodontska igla na apeksu stvara usisni efekt aspirirajući sadržaj (preuzeto s [www.dentistrytoday.com](http://www.dentistrytoday.com))



**Slika 6.** Endodontska igla za ispiranje korijenskih kanala sa dodatnim vlaknima za bolje čišćenje (preuzeto s [www.irishdentist.ie](http://www.irishdentist.ie))



**Slika 7.** Endodontska igla za ispiranje korijenskih kanala (preuzeto iz PDQ ENDODONTICS John I, Ingle)

i 2,5% NaOCl, također se gledao učinak djelovanja nakon 5, 10 i 15 minuta. Rezultati su pokazali da 15% EDTA ima najbolje rezultate prilikom uklanjanja kalcijevih iona i to u sva tri vremenska perioda, 15% limunska kiselina pokazala je slične rezultate dok su 5% fosforna kiselina i 2,5% NaOCl pokazali znatno slabije rezultate te djelovanje samo u prvih pet minuta.

#### Kombinacija (mixture) tetraciklinskog izomera, kiseline (acid), i detergenta - MTAD

Primjena MTAD opisivana je u početku kao poboljšana metoda uklanjanja zaostalog sloja, no pokazalo se da ima izvanrednu antimikrobnu aktivnost (11). Ova otopina se sastoji od doksiciklina - antibiotika širokog spektra (izomer tetraciklina), kiseline (limunska kiselina) i detergenta.

Doksiciklin ima široki spektar djelovanja, a što je najvažnije pokazao je svoju učinkovitost baš na gram pozitivnim aerobnim i fakultativnim anaerobnim bakterijama koje su dovedene u vezu s neuspješnim endodontskim liječenjima. Visoka antibakterijska svojstva su dokazana samim time što uništava *E. faecalis*, bakteriju koju je najteže eliminirati iz inficiranog korijenskog kanala. Kombinacija 1,3% NaOCl i MTAD pokazala je najveću učinkovitost pri uklanjanju *E. faecalis*.

MTAD je biokompatibilan materijal. Po provedenim studijama, MTAD je manje citotoksičan od eugenola, 3%  $H_2O_2$ ,  $Ca(OH)_2$  paste, 5,25% NaOCl i EDTA-e (11). Rezultati su također pokazali da je MTAD citotoksičniji od 2,63%, 1,31%, i 0,66% NaOCl (11). MTAD je kontraindiciran kod trudnica, dojilja i djece ispod osam godina zbog diskoloracij-

skog djelovanja doksiciklina na zube u razvoju.

Uspješno uklanja zaostali sloj, a da pritom ima minimalan erozivni utjecaj na sam dentin, za razliku od EDTA. Glavna razlika između EDTA-e i MTAD-a je veliki afinitet doksiciklina na dentin zbog kojeg postoji produženi antibakterijski učinak. MTAD se pokazala djelotvornijom u iskorjenjivanju bakterija iz inficiranog korijenskog kanala od NaOCl (5,25%) (11). Pri razrjeđenju od 200 puta još uvijek ima antibakterijski učinak na *E. faecalis* za razliku od NaOCl koji ga gubi ako se razrijedi više od 32 puta.

U studijama in vitro uočeno je da gotovo 40% korijenskih kanala ostaje inficirano nakon upotrebe NaOCl kao i superiorniji učinak MTAD koji svojim prolongiranim antimikrobnim djelovanjem smanjuje potrebu stavljanja medikamentnih uložaka i višeposjetnu endodonciju (11).

### Načini ispiranja korijenskih kanala

Sredstvo za ispiranje korijenskih kanala bi trebalo aplicirati posebno konstruiranom endodontskom iglom za ispiranje kojom bi se izbjeglo eventualno „protiskivanje“ infektivnog materijala u periapikalni prostor, te aspirirati zajedno s debrismom pomoću usisnog uređaja (slika 5). Postoje razne vrste endodontskih igala za ispiranje korijenskih kanala (slika 6). Bitan element je njihova dimenzija koja bi trebala biti mala. Preferira se promjer oko 0,30 mm. Bilo bi dobro da je mekana i savitljiva kako bi mogla pratiti smjer kanala te ergonomski povijen vrat da olakša pristup i poveća vidljivost.

Endodontska igla za ispiranje bi trebala stalno biti u pokretu, nikad se ne bi smjela uglaviti u kanal, po mogućnosti s tupim vrhom i otvorom koji nije na vrhu (slika 7). Bitna je također i učestalost kojom apliciramo sredstvo za ispiranje koja bi se trebala povećavati kako se približavamo apikalnom otvoru te količina koja bi trebala biti najmanje 2 mL prilikom svake aplikacije (1). Nakon kompletnog čišćenja, proširenja i oblikovanja, sredstvo za ispiranje korijenskih kanala bi se trebalo zadržati pet do deset minuta u korijenskom kanalu. Prije početka punjenja još bi trebalo ukloniti ostatke tekućine korištenjem usisnog uređaja i papirnatih štapića.


Upotreba zvučnih i ultrazvučnih instrumenata prilikom ispiranja korijenskih kanala omogućava bolji učinak čišćenja punila, debrisa i bakterija dosežanjem do samog apeksa. Svoju superiornost pokazuju nad klasičnim načinima ispiranja kod jako uskih korijenskih kanala, npr. 0,3 mm i manje (12).

Njihova upotreba se preporuča nakon završne obrade korijenskog kanala zajedno sa sredstvima za ispiranje (12).

### Zaključak

Uzimajući u obzir kompleksnost endodontskog prostora, specifičnu mikrobiološku floru, imunski odgovor organizma, za kemijsku obradu korijenskih kanala možemo reći da je barem jednako bitna kao i mehanička. Kao što smo već rekli, trenutno ne postoji idealno sredstvo za ispiranje korijenskih kanala, pa je fokus znanstvenika na pronalasku novih i poboljšanju svojstava već postojećih sredstava za ispiranje korijenskih kanala.

U tom smislu idu istraživanja antimikrobnog učinka ozona (O<sub>3</sub>) apliciranoga u korijenski kanal. Osim antiseptičnog učinka, djeluje na obrambene snage organizma povećavajući njihov učinak, poboljšava mikrocirkulaciju u tkivu i ubrzava cijeljenje rana. Također ozon ima visok stupanj biokompatibilnosti. Ozon se kao završno sredstvo za ispiranje primjenjuje pomoću ultrazvučnih instrumenata ili kombinacijom ozonirane vode i propuštanja ozona kroz korijenski kanal (13).

Treba spomenuti i istraživanje superoksidirane vode, kao mogućeg budućeg idealnog sredstva za ispiranje korijenskih kanala. To je otopina elektrolizirana do oblika superoksidirane vode. Netoksična je za biološka tkiva, istodobno i baktericidna. Međutim potrebna su dodatna istraživanja koja bi potvrdila djelotvornost superoksidirane vode (1). 

### LITERATURA

1. **Cohen S, Burns RC.** Pathways of the pulp, 7<sup>th</sup> ed. CV, Mosby Inc. St.Louis, 2002.
2. **Michael Sultan.** Čišćenje kanala, Dental Tribune 2009;3:17.
3. **Heling I, Chandler NP.** Antimicrobial effect of irrigant combinations within dentinal tubules, International Endodontic Journal 1998; 31:8-14.
4. **Waltimo TMT, Haapsalo M, Zehnder M, Meyer J.** Clinical aspect related to endodontic yeast infections. Endodontic Topics 2004; 9:66-78.
5. **Basrani B, Tjaderhane L, Santos JM, Pascon E, Grad H, Lawrence HP, Friedman S.** Efficacy of chlorhexidine and calcium hydroxide containing medicaments against *Enterococcus faecalis* in vitro. Oral Surg Oral Med Oral Pathol Oral Radiol Endod 2003; 96: 618-24.
6. **Zamany A, Safavi K, Spangberg LS.** The effect of chlorhexidine as an endodontic disinfectant. Oral Surg Oral Med Oral Pathol Oral Radiol Endod 2003; 96:578-81.
7. **Glockmann E, Oehring H, Glockmann I, Lange G.** Sensitivity of microorganisms of infected root canals to disinfectants. Z Gesamte Hyg 1989; 35:567-9.
8. **Steinberg D, Heling I, Daniel I, Ginsburg I.** Antibacterial synergistic effect of chlorhexidine and hydrogen peroxide against *Streptococcus sobrinus*, *Streptococcus faecalis* and *Staphylococcus aureus*. J Oral Rehab 1999; 26(2): 151-6.
9. **Z. Mohammadi, Abbott PV.** The properties and applications of chlorhexidine in endodontics, International Endodontic Journal 2009; 42: 288-302.
10. **Perez-Heredia M, Ferrer-Luque CM, Gonzalez-Rodriguez MP, Martin-Peinado FJ, Gonzales-Lopez S.** Decalcifying effect of 15% EDTA, 15% citric acid, 5% phosphoric acid and 2,5% sodium hypochlorite on root canal dentine. International Endodontic Journal 2008; 41:418-23.
11. <http://www.biopuremtad.com/research.html>.
12. **Walton, Torabinejad.** Principles and practice of endodontics, 3<sup>rd</sup> ed. W.B. Saunders Company. NewYork, 2002.
13. **Grootvelt M, Silwood CJ, Lynch E.** High resolution HNMR investigations of the oxidative consumption of salivary biomolecules by ozone: relevance to the therapeutic application of this agent in clinical dentistry. Biofactors 2006; 27:5-18.